



Tomada de decisão da interrelação endodôntico-periodontal

Decision making of the endodontic-periodontal interrelation

DOI: 10.56238/isevjhv2n3-005

Recebimento dos originais: 04/05/2023

Aceitação para publicação: 29/05/2023

Rosana Maria Coelho Travassos

ORCID: <https://orcid.org/0000-0003-4148-1288>

Universidade de Pernambuco, Brasil

E-mail: rosana.travassos@upe.br

Maria do Socorro Orestes Cardoso

ORCID: <https://orcid.org/0000-0001-9866-0899>

Universidade de Pernambuco, Brasil

E-mail: socorro.orestes@yahoo.com.br

José Afonso Milhomens Filho

ORCID: <https://orcid.org/0000-0002-7113-365>

Universidade de Pernambuco, Brasil

E-mail: afonso_milhomens@hotmail.com

RESUMO

A presente pesquisa foi desenvolvida objetivando analisar o nível de conhecimento de alunos de especialização em Endodontia nas cidades do Recife e João Pessoa, acerca das lesões de acometimento endodôntico-periodontal, tendo em vista a dificuldade encontrada no estabelecimento do diagnóstico e, conseqüentemente, na tomada de decisão terapêutica para as referidas lesões. Para tanto foi aplicado um questionário constituído de três casos cenários, classificados de acordo com a literatura científica como sendo de lesões endoperiodontais, avaliados por 54 alunos. No momento das entrevistas estes foram questionados com relação às suas propostas de diagnóstico e tratamento para as lesões apresentadas por meio de radiografias digitalizadas e descrição clínica dos casos. Os resultados encontrados apontaram para uma divergência, acima do esperado, de diagnósticos e tratamentos propostos, associados a uma baixa frequência da tomada de decisão correta para tais lesões. Concluiu-se que a maioria dos participantes desta pesquisa não possui conhecimento científico adequado a respeito do tema abordado.

Palavras-chave: Endodontia, Periodontia, Tomada de decisão.

1 INTRODUÇÃO

Lesões endoperiodontais são definidas na literatura científica como alterações patológicas que comprometem os tecidos pulpar e periodontal de um mesmo elemento dentário simultaneamente, onde pode haver ou não uma relação de causa e efeito entre as lesões. Uma condição patológica originada em uma das estruturas, se deixada sem o tratamento adequado por

um período de tempo, leva à destruição de parte da estrutura adjacente, simulando uma falsa origem da lesão e dificultando o diagnóstico por parte do profissional. (LASCALA; PAIVA, 1991, DE DEUS, 1992, RUIZ; MENDONÇA; ESTRELA, 2001, GUSMÃO, 2003, SANTIAGO; SOARES; PINTO, 2005)

Pesquisadores e clínicos a muito reconheceram a íntima relação existente entre a polpa dental e o periodonto. A interdependência destes dois tecidos é flagrante a ponto de verificarmos que estão próximos e se relacionam desde a fase embrionária, inclusive com o mesmo aporte vascular. A inter-relação anatômica do periodonto e sistema de canais radiculares, através das vias de comunicação naturais entre estes tecidos como o forame apical, canais laterais e acessórios, assim como das comunicações eventuais entre os mesmos, caracterizadas por perfurações, fraturas e túbulos dentinários desprovidos da proteção do cimento radicular, pode justificar tamanha ocorrência de lesões que envolvem os dois tecidos em causa.

Neves; Barbosa (1994) fizeram uma análise radiográfica de dentes com lesão periodontal, selecionando-se, para tanto, 601 radiografias de dentes com coroas hígidas. De acordo com os resultados, 48,4% dos dentes apresentaram lesões periapicais associadas com as lesões periodontais, comprovando o envolvimento pulpar via periodonto. Diante do exposto, sugeriram meticulosa avaliação geral dos casos quando do diagnóstico e planejamento de casos inicialmente periodontais.

Semelhanças microbiológicas entre canais radiculares infectados e a periodontite avançada confirmam a possibilidade de infecção cruzada nestes casos. Figueiredo; Toledo; Salvador (2000) concordaram com outros autores, em sua revisão da literatura, quando afirmaram que nas lesões endoperiodontais a microbiota do canal radicular é mais complexa e patogênica do que quando a lesão é puramente endodôntica. Como exemplo cita as *Espiroquetas* que são organismos raros no sistema de canais radiculares, porém freqüentes nas bolsas periodontais, e que são encontrados nos casos diagnosticados como lesões endoperiodontais. Portanto estas devem ser consideradas como sendo uma única lesão, independentemente de sua origem.

Sinais clínicos como bolsas periodontais, supuração, fístulas, tumefação da gengiva marginal, sensibilidade do dente à percussão, mobilidade dentária aumentada, e achados radiográficos como, por exemplo, defeitos ósseos angulares não resultam exclusivamente de doença periodontal associada à placa, podendo resultar também de irritantes presentes no sistema de canais radiculares do dente afetado. Muitas vezes, as dificuldades próprias do diagnóstico geram controvérsias em torno do assunto, levando-se a classificar como lesão endo-perio situações caracteristicamente pulpares ou periodontais, sem qualquer aspecto de inter-relação.

Chang; Lin (1997) consideraram que as lesões endodônticas podem simular uma lesão periodontal tanto clínica como radiograficamente como resultado da formação de lesões na região de furca e drenagem de abscessos decorrentes da necrose pulpar pela região de ligamento periodontal. Nestes casos, o diagnóstico deve envolver vários testes para que seja feito de forma precisa, como os de palpação, percussão e sensibilidade pulpar, uma análise radiográfica cuidadosa e o conhecimento da história médico-odontológica do paciente, evitando assim a realização de tratamentos desnecessários que podem vir até a prejudicar a saúde do elemento dental em questão.

O verdadeiro acontecimento simultâneo de lesões periodontais e alterações pulpares, onde não há origem definida, não é freqüente e sua etiologia não é totalmente conhecida, sendo por alguns denominada de Síndrome Endo-perio. Esta seria caracterizada por um conjunto de sinais e sintomas determinados e patognomônicos de uma desordem particular, como a presença de lesão periodontal localizada com formação de bolsa profunda envolvendo apenas uma face da raiz, mobilidade incompatível com a perda óssea ou com a severidade da resposta inflamatória, e alteração pulpar irreversível, descrita como pulpopatía inflamatória, ocorrendo concomitantemente. (CHAMBRONE, 1985, LASCALA; PAIVA, 1991, GUSMÃO, 2003)

Diversas classificações para as lesões de acometimento endodôntico-periodontal são propostas pela literatura científica atual, em geral baseadas na etiologia destas lesões, sendo umas mais referenciadas que outras. No entanto, nenhuma parece ser completa o suficiente para que seja considerada um padrão de classificação para o tema, o que acarreta uma divergência entre profissionais quanto ao diagnóstico clínico e tratamento dessas lesões.

Vakalis et al. (2005) realizaram um estudo piloto para avaliar a eficácia do protocolo de tratamento estabelecido para as lesões endo-perio. Para tanto, selecionaram nove pacientes com diagnóstico de lesão endo-perio verdadeira e realizaram primeiramente o tratamento endodôntico associado à raspagem e alisamento radicular dos elementos dentários comprometidos. Após um mês o tratamento periodontal não cirúrgico foi repetido para favorecer a descontaminação das bolsas residuais. Durante a avaliação dos resultados observaram que, apesar da limitação deste estudo, o tratamento para estas lesões priorizando a endodontia é efetivo, proporcionando bons resultados clínicos e ganho de suporte ósseo na maioria dos dentes.

Sabendo-se que o processo de solução de um problema clínico e o sucesso na resolução deste problema é caracterizado por duas grandes fases da tomada de decisão: a designação de um diagnóstico num nível de especificidade adequado para as considerações terapêuticas e a seleção de um tratamento que afete o problema de forma a resolvê-lo ou aliviá-lo (NETO, 1998), resolveu-se analisar, junto a alunos de cursos de especialização em Endodontia das cidades do Recife e João

Pessoa, a tomada de decisão – diagnóstico e paradigma terapêutico – para as lesões de acometimento endodôntico-periodontal, a fim de verificar que tipo de conceito está sendo adotado pelos mesmos em sua prática clínica diária.

2 MATERIAIS E MÉTODOS

Este estudo transversal foi realizado em cursos de especialização em Endodontia de duas Instituições de Ensino Superior da cidade do Recife, sendo estas a Universidade de Pernambuco – UPE e a Universidade Federal de Pernambuco – UFPE, de uma Entidade de Classe da cidade do Recife - Sindicato dos Odontologistas do Estado de Pernambuco – SOEPE, e de dois Centros de Estudos da cidade de João Pessoa: o Núcleo de Estudos e Aperfeiçoamento Odontológico – NEAO e o Centro Odontológico Especializado – COESP, no período de novembro de 2005 a fevereiro de 2006.

A população estudada foi constituída de 60 cirurgiões-dentistas, alunos dos cursos selecionados. A escolha desta população se deveu ao fato de serem profissionais clínicos gerais ou com pós-graduação em outras áreas da Odontologia, porém com interesse voltado atualmente para a endodontia, caracterizando uma amostra de conveniência.

Os alunos foram convidados a participar da pesquisa e assinar o Termo de Consentimento Livre e Esclarecido (TCLE). Foram feitas elucidações quanto aos objetivos do estudo e os alunos receberam todas as informações necessárias para poder decidir conscientemente sobre sua participação. Foram excluídos da amostra os alunos que não concordaram em participar da pesquisa e, conseqüentemente, não assinaram o TCLE, ou não estavam presentes no local do estudo na data agendada para a realização da pesquisa.

Todos os dados foram coletados pela autora da pesquisa nas instituições selecionadas, por meio da entrevista pessoal, cujo objetivo foi obter informações dos alunos sobre o diagnóstico e terapêutica a ser instituída para os casos cenários apresentados. Na entrevista, a pesquisadora utilizou-se do tipo de interrogatório padronizado ou estruturado, conduzindo as perguntas através de um questionário.

Este questionário apresentava três casos cenários compostos por uma radiografia digitalizada e uma descrição do aspecto clínico. Para cada caso foram realizadas duas questões: uma a respeito do diagnóstico clínico-radiográfico da lesão e outra a respeito do paradigma terapêutico de escolha para o caso. As questões foram iguais para os três casos cenários e objetivas, apresentando cinco opções de respostas para o diagnóstico e quatro opções de resposta para o paradigma terapêutico.

2.1 CASO CENÁRIO 1:

Ao exame clínico observou-se:

- Presença de sensibilidade pulpar – sintomatologia característica de pulpite irreversível
- Presença de bolsa periodontal envolvendo a face distal da raiz

1) Qual o diagnóstico clínico-radiográfico desta lesão?

- a) Lesão endodôntica
- b) Lesão periodontal
- c) Lesão endodôntica primária com acometimento periodontal secundário
- d) Lesão periodontal primária com acometimento endodôntico secundário
- e) Lesão endo-perio verdadeira

2) Qual a terapêutica a ser instituída?

- a) Tratamento endodôntico
- b) Tratamento periodontal
- c) Descontaminação radicular + Tratamento endodôntico + Tratamento periodontal
- d) Descontaminação radicular + Tratamento periodontal + Tratamento endodôntico

2.2 CASO CENÁRIO 2:

Ao exame clínico observou-se:

- Ausência de sensibilidade pulpar, Dor à percussão horizontal e vertical, Presença de edema na região de mucosa alveolar, Ausência de bolsa periodontal, Ausência de fístula

1) Qual o diagnóstico clínico-radiográfico desta lesão?

- a) Lesão endodôntica
- b) Lesão periodontal
- c) Lesão endodôntica primária com acometimento periodontal secundário
- d) Lesão periodontal primária com acometimento endodôntico secundário
- e) Lesão endo-perio verdadeira

2) Qual a terapêutica a ser instituída?

- a) Tratamento endodôntico
- b) Tratamento periodontal
- c) Descontaminação radicular + Tratamento endodôntico + Tratamento periodontal
- d) Descontaminação radicular + Tratamento periodontal + Tratamento endodôntico

2.3 CASO CENÁRIO 3:

Ao exame clínico observou-se:

- Ausência de sensibilidade pulpar, Presença de fístula, Presença de bolsa periodontal de + de 10mm na face distal da raiz distal, Mobilidade grau I, Presença de reabsorção óssea horizontal compatível com a idade do paciente

1) Qual o diagnóstico clínico-radiográfico desta lesão?

- a) Lesão endodôntica
- b) Lesão periodontal
- c) Lesão endodôntica primária com acometimento periodontal secundário
- d) Lesão periodontal primária com acometimento endodôntico secundário
- e) Lesão endo-perio verdadeira

2) Qual a terapêutica a ser instituída?

- a) Tratamento endodôntico
- b) Tratamento periodontal
- c) Descontaminação radicular + Tratamento endodôntico + Tratamento periodontal
- d) Descontaminação radicular + Tratamento periodontal + Tratamento endodôntico

Figura 1 – Lesão endo-pério verdadeira (caso cenário 1)

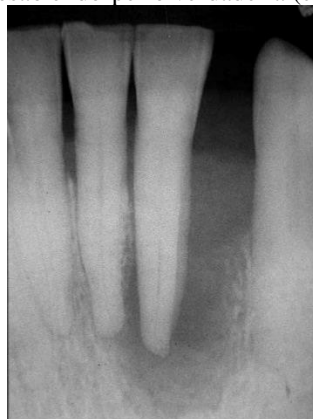


Figura 2 – Lesão estritamente endodôntica (caso cenário 2)

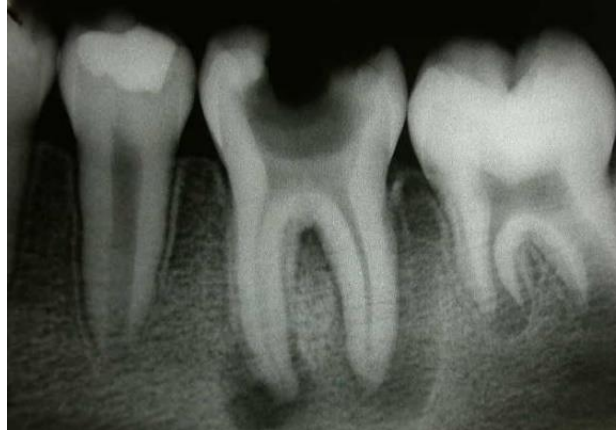
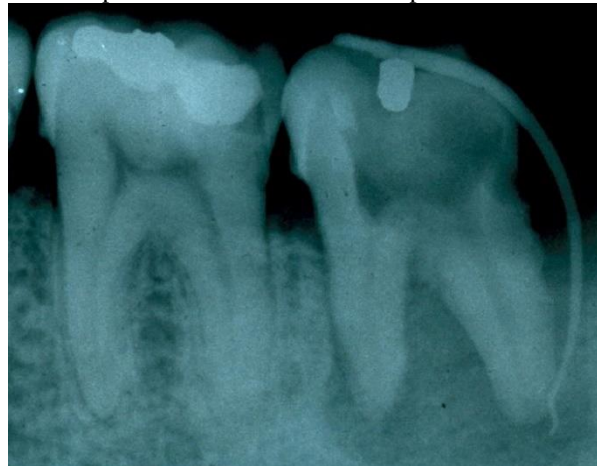
Figura 3 – Lesão endodôntica primária com acometimento periodontal secundário (caso cenário 3)



Na análise dos dados foram criadas as variáveis estabelecidas nos métodos deste estudo: Verificar a prevalência do diagnóstico clínico-radiográfico correto, bem como o correto tratamento a ser instituído para os casos cenários.

3 RESULTADOS

Na Tabela 1 apresentam-se os resultados do diagnóstico clínico-radiográfico e da terapêutica de todos os 54 alunos participantes da pesquisa segundo o cenário. Desta tabela destaca-se que: em cada caso, o percentual de acertos do diagnóstico terapêutico foi mais elevado do que o correspondente percentual de acertos do diagnóstico clínico-radiográfico; o percentual de acerto do diagnóstico clínico-radiográfico foi menos elevado no caso 1 (22,2%) e mais elevado (59,3%) no caso 2; o maior percentual de acerto do diagnóstico terapêutico foi registrado no caso 2 enquanto que os percentuais de acerto nos outros dois casos foram aproximados. Diferenças

significantes entre os percentuais de acertos e erros foram registrados: nos casos de diagnósticos clínico-radiográficos dos casos 1 e 3 e no caso do diagnóstico terapêutico do caso 2.

Tabela 1 – Avaliação dos resultados dos diagnósticos clínico-radiográfico e terapêutico, de todos os alunos segundo o caso cenário

| Caso cenário | Avaliação | Avaliação | | | | | | Valor de p |
|--------------|----------------------------------|-----------|------|--------|------|-------|-------|----------------------|
| | | Certo | | Errado | | TOTAL | | |
| | | n | % | n | % | n | % | |
| 1 | Diagnóstico clínico-radiográfico | 12 | 22,2 | 42 | 77,8 | 54 | 100,0 | $p^{(1)} < 0,0001^*$ |
| | Terapêutica | 31 | 57,4 | 23 | 42,6 | 54 | 100,0 | $p^{(1)} = 0,2763$ |
| 2 | Diagnóstico clínico-radiográfico | 32 | 59,3 | 22 | 40,7 | 54 | 100,0 | $p^{(1)} = 0,1736$ |
| | Terapêutica | 39 | 72,2 | 15 | 27,8 | 54 | 100,0 | $p^{(1)} = 0,0011^*$ |
| 3 | Diagnóstico clínico-radiográfico | 18 | 33,3 | 36 | 66,7 | 54 | 100,0 | $p^{(1)} = 0,0002^*$ |
| | Terapêutica | 32 | 59,3 | 22 | 40,7 | 54 | 100,0 | $p^{(1)} = 0,1736$ |

(*) – Diferença significativa a 5,0%.

(1) – Através do teste Qui-quadrado de igualdade de proporções.

Tabela 2 mostra para toda a amostra pesquisada, os resultados da tomada de decisão (diagnóstico clínico radiográfico e terapêutica) por caso, sendo considerado certo somente no caso do acerto do diagnóstico e da terapêutica conjuntamente. Desta tabela verifica-se o maior percentual (59,3%) de acerto da tomada de decisão foi registrada no caso 2 e o menor (16,7%) no caso 1. Ao nível de 5,0% foram registradas diferenças significantes entre os percentuais de certos e errados nos casos 1 e 3 ($p < 0,05$).

Tabela 2 – Avaliação da tomada de decisão (Tomada de decisão clínico radiográfico e terapêutico) segundo o caso cenário

| Caso cenário | Tomada de decisão | | | | | | Valor de p |
|--------------|-------------------|------|--------|------|-------|-------|----------------------|
| | Certo | | Errado | | TOTAL | | |
| | n | % | n | % | n | % | |
| 1 | 9 | 16,7 | 45 | 83,3 | 54 | 100,0 | $p^{(1)} < 0,0001^*$ |
| 2 | 32 | 59,3 | 22 | 40,7 | 54 | 100,0 | $p^{(1)} = 0,1736$ |
| 3 | 15 | 27,8 | 39 | 72,2 | 54 | 100,0 | $p^{(1)} = 0,0011^*$ |

(*) – Diferença significativa a 5,0%.

(1) – Através do teste Qui-quadrado de igualdade de proporções.

3.1 AVALIAÇÃO DOS RESULTADOS DOS ALUNOS DO RECIFE

Os resultados contidos nas Tabelas 3 e 4 se referem aos 35 alunos apenas da cidade do Recife, sendo que na Tabela 3 analisam-se os resultados do diagnóstico e terapêutica, enquanto que na Tabela 4 analisa-se a tomada de decisão (diagnóstico + terapêutica conjuntamente)

Tabela 3 – Avaliação dos resultados com os alunos de Recife segundo o caso cenário

| Caso cenário | Avaliação | Avaliação | | | | | Valor de p |
|--------------|----------------------------------|-----------|----|------|-------|-------|----------------------|
| | | Errado | | | TOTAL | | |
| | | % | n | % | n | % | |
| 1 | Diagnóstico clínico-radiográfico | 20,0 | 28 | 80,0 | 35 | 100,0 | $p^{(1)} = 0,0004^*$ |
| | Terapêutica | 57,1 | 15 | 52,9 | 35 | 100,0 | $p^{(1)} = 0,3980$ |
| 2 | Diagnóstico clínico-radiográfico | 51,4 | 17 | 48,6 | 35 | 100,0 | $p^{(1)} = 0,8658$ |
| | Terapêutica | 68,6 | 11 | 31,4 | 35 | 100,0 | $p^{(1)} = 0,0280^*$ |
| 3 | Diagnóstico clínico-radiográfico | 34,3 | 23 | 65,7 | 35 | 100,0 | $p^{(1)} = 0,0630$ |
| | Terapêutica | 62,9 | 13 | 37,1 | 35 | 100,0 | $p^{(1)} = 0,1282$ |

(*) – Diferença significativa a 5,0%.

(1) – Através do teste Qui-quadrado de igualdade de proporções.

Da Tabela 4 destaca-se que: em cada caso, o percentual de acertos do diagnóstico terapêutico foi mais elevado do que o correspondente percentual de acertos do diagnóstico clínico-radiográfico; o percentual de acerto do diagnóstico clínico-radiográfico foi menos elevado no caso 1 (20,0%) e mais elevado (51,4%) no caso 2; o maior percentual de acerto do diagnóstico terapêutico foi registrado no caso 2, enquanto que os percentuais de acerto nos outros dois casos foram aproximados (57,1% no caso 1 e 62,9% no caso 2). Ao nível de significância de 5,0%, foram registradas diferenças significantes entre os percentuais de acertos e erros para o diagnóstico clínico-radiográfico dos casos 1 e 3 e na terapêutica do caso 2 ($p < 0,05$). Sendo assim, a Tabela 4 mostra que entre os alunos do Recife os resultados da tomada de decisão (diagnóstico clínico radiográfico e terapêutica) por caso. Desta tabela verifica-se o maior percentual (51,4%) de acerto da tomada de decisão foi registrada no caso 2 e o menor (17,1%) no caso 1. Ao nível de 5,0% foram registradas diferenças significantes entre os percentuais de certos e errados nos casos 1 e 3 ($p < 0,05$).

Tabela 4 – Avaliação da tomada de decisão (Tomada de decisão clínico radiográfico e terapêutico) segundo o caso cenário

| Caso cenário | Avaliação | | | | | | Valor de p |
|--------------|-----------|------|--------|------|-------|-------|----------------------------|
| | Certo | | Errado | | TOTAL | | |
| | n | % | n | % | n | % | |
| 1 | 6 | 17,1 | 29 | 82,9 | 35 | 100,0 | p ⁽¹⁾ < 0,0001* |
| 2 | 18 | 51,4 | 17 | 48,6 | 35 | 100,0 | p ⁽¹⁾ = 0,8658 |
| 3 | 10 | 28,6 | 25 | 71,4 | 35 | 100,0 | p ⁽¹⁾ = 0,0112* |

(*) – Diferença significativa a 5,0%.

(1) – Através do teste Qui-quadrado de igualdade de proporções.

4 DISCUSSÃO

O termo lesão endoperiodontal é vago devido ao fato de não diferenciar entre lesões que são primariamente endodônticas, primariamente periodontais ou lesões produzidas por fatores não definidos que, em conjunto, caracterizariam a chamada Síndrome Endoperiodontal ou lesão endoperiodontal verdadeira. O desenvolvimento dessas lesões tem sido atribuído à presença de inúmeras vias de acesso existentes entre os tecidos pulpar e periodontal.

Observações histológicas demonstram que a presença de intercomunicações possibilitam tanto a infecção periodontal via polpa, caracterizando uma periodontite retrógrada, quanto a infecção pulpar via periodonto, dando origem a um quadro de pulpíte retrógrada (BENDER; SELTZER, 1972, LANGELAND; RODRIGUES; DOWDEN, 1974, BARKHORDAR; STEWART, 1990, KOBAYASHI et al., 1990, DE DEUS, 1992). No entanto o primeiro envolvimento citado é mais comumente aceito pelos pesquisadores, visto que é vasta a literatura favorável a esse ponto de vista.

A maioria dos autores (BARKHORDAR; STEWART, 1990, LASCALA; PAIVA, 1991, EHNEVID et al., 1993a, EHNEVID et al., 1993b, JANSSON et al., 1995, CHANG; LIN, 1997, WEINE, 1998, RUIZ; MENDONÇA; ESTRELA, 2001, GUSMÃO, 2003, SANTIAGO; SOARES; PINTO, 2005) concluiu em seus estudos que a falta de preparo desses canais laterais e acessórios pode levar a formação de lesões periapicais ou perirradiculares de forma que, se detectadas e tratadas corretamente terão seu reparo em um período de tempo relativamente curto; no entanto, se não tratadas em tempo hábil, podem favorecer o acúmulo de placa e tártaro nas superfícies externas do dente, induzindo a formação de um quadro patológico periodontal no paciente, ou, se o paciente já é acometido de doença periodontal generalizada, essas lesões de origem pulpar podem aumentar o grau de desorganização das fibras agravando o quadro sintomatológico, dificultando o tratamento da lesão marginal e piorando o prognóstico dessa lesão.

Ehnevid et al. (1993a) avaliaram os resultados do tratamento periodontal frente à patologia pulpar. Ao compararem o padrão cicatricial do periodonto após terapia periodontal de dentes com

e sem enfermidade pulpar, concluíram que a infecção radicular evidente como radiotransparência periapical pode retardar ou prejudicar a cicatrização periodontal.

Já com relação à pulpíte retrógrada, observa-se uma divergência dos autores com relação a extensão do dano pulpar que pode ocorrer frente a uma lesão não tratada nos tecidos de suporte adjacentes ao elemento dentário comprometido. Langeland; Rodrigues; Dowden, 1974, Torabinejad; Kiger, 1985, Berg; Blomlof; Lindskog, 1990, Borba et al., 2002 entre outros, acreditam que enquanto o feixe vaso nervoso presente na região de forame apical não for afetado pela lesão periodontal marginal, não ocorrerão danos graves e irreversíveis à polpa dental, visto que em alguns estudos realizados a este respeito observaram-se alguns focos de inflamação pulpar localizada, produção de dentina irregular, calcificações e reabsorções, no entanto, não apresentaram casos de necrose.

Em controvérsia, a pesquisa de Bender; Seltzer (1972) sugeriu que a presença do quadro associado entre lesões de cárie e doença periodontal marginal apresenta maiores índices de sintomatologia dolorosa em relação àqueles livres da doença periodontal, e piores prognósticos para a saúde geral do paciente, assim como foi observada, num estudo de análise radiográfica, a presença de lesões radiotransparentes periapicais ou perirradiculares em dentes com coroa hígida de pacientes portadores de doença periodontal generalizada, comprovando o envolvimento pulpar via periodonto. (NEVES; BARBOSA, 1994)

Foram encontrados microorganismos característicos de lesões periodontais no tecido pulpar necrosado de dentes com coroas híginas, ficando evidente que nas lesões endoperiodontais a microbiota do sistema de canais radiculares é mais complexa e virulenta do que nas lesões puramente endodônticas. (KOBAYASHI et al., 1990, KEREKES; OLSEN, 1990, FIGUEIREDO; TOLEDO; SALVADOR, 2000) Um estudo de periodontite induzida em animais também comprovou a presença de focos necróticos e de degeneração hialina em dentes híginos. (SALLUM et al., 1993)

Alguns autores (SIMON; GLICK; FRANK, 1972, SOARES; BITTENCOURT; TAVARES, 1998, FAVIERI; PIACSER; FREITAS, 1999, LAMBERTI et al., 2000, MARTINS et al., 2004, ANAND; NANDAKUMAR, 2005) consideram o verdadeiro acometimento endodôntico-periodontal como sendo aquele proveniente da coalescência de duas lesões isoladas num mesmo dente, originando uma lesão única.

O diagnóstico diferencial entre as lesões endoperiodontais de origem pulpar e aquelas de origem periodontal nem sempre é fácil, visto que em muitos casos os pacientes apresentam sinais clínicos e referem sintomatologia compatível a ambas as lesões. Fica claro, portanto, que inúmeros

testes clínicos como os de palpação, percussão e sensibilidade pulpar, uma análise radiográfica cuidadosa e o conhecimento da história médico-odontológica do paciente se fazem necessários para que um correto diagnóstico seja realizado, bem como o tratamento mais adequado para cada caso seja instituído e o prognóstico do caso se torne favorável. (PAUL; HUTTER, 1997, ROSSI, 2002)

O diagnóstico diferencial das lesões endoperiodontais com fraturas radiculares, perfurações iatrogênicas e doenças unicamente pulpares e periodontais também deve ser realizado com cautela visando minimizar a realização de tratamentos desnecessários, o que acaba por comprometer o elemento dentário em causa. (LINDHE, 1992, MORAES, 1996, CHANG; LIN, 1997, ZUZA; TOLEDO, 2001)

Verifica-se, no presente trabalho, ao realizar uma revisão da literatura sobre o tema das lesões de acometimento endodôntico-periodontal, não haver uma classificação única para estas lesões. O que acontece são diversas classificações propostas ao longo dos anos de pesquisa, por diversos autores diferentes, que em geral relacionam sua forma de agrupar estas lesões com a etiologia das mesmas.

A classificação mais referenciada na literatura, todavia, é a proposta por Simon; Glick; Frank (1972), que classifica as lesões endo-perio em lesão endodôntica primária, lesão endodôntica primária com envolvimento periodontal secundário, lesão periodontal primária, lesão periodontal primária com envolvimento endodôntico secundário e lesão endo-perio verdadeira, onde esta última descreveria um quadro clínico caracterizado por necrose pulpar e bolsas profundas, admitindo-se que as lesões pulpares e periodontais ocorrem independentemente no mesmo dente, progredindo até se unificarem para produzir uma imagem radiográfica onde não se distingue qual lesão se caracteriza como causa e qual seria caracterizada como consequência. Autores como De Deus (1992), Lindhe (1992), Paul; Hutter (1997), Lamberti et al. (2000), Arróniz (2003), Anand; Nandakumar (2005) adotam essa classificação.

Outra classificação que chama a atenção é a proposta por Lascala; Paiva (1991), que além de descrever as lesões consideradas envolvimento onde existe uma relação de causa e efeito entre os quadros patológicos, destaca a definição de Chambrone (1985) para a chamada lesão endoperiodontal verdadeira como sendo caracterizada por uma série de fatores agrupados e patognomônicos como presença de bolsa periodontal, mobilidade acentuada não compatível com a perda óssea discernível na radiografia e pulpopatía inflamatória, tornando-a um quadro clínico diferenciado dos demais. Corroborando com esta classificação, Gusmão (2003), afirma que existem dois tipos de patologia combinada entre os tecidos periodontal e pulpar: O primeiro,

considerado como envolvimento onde existe uma relação de causa e efeito entre as lesões, justificadas pela presença das vias de comunicação entre os referidos tecidos; e o segundo tipo de relação patológica, sendo este pouco freqüente, caracterizado por sinais clínicos bem definidos, como dor pulpar intensa causada por pulpopatia inflamatória, bolsa periodontal e mobilidade dentária acentuada não compatível com a perda óssea visualizada pelo exame radiográfico, existindo uma verdadeira fusão entre as duas lesões, tornando difícil seu diagnóstico.

Torabinejad; Trope, em 1997, classificaram estas lesões de forma a dividi-las em lesões periodontais de origem endodôntica, lesões periodontais de origem periodontal, e lesões associadas verdadeiras que se apresentariam como duas lesões concomitantes no mesmo elemento dentário podendo se comunicar ou não. Um ano após, Weine (1998), propôs uma classificação onde relacionava os sinais e sintomas com a origem da lesão, subdividindo-as em Classe I, onde os sintomas simulam, pela observação clínica e radiográfica, uma doença periodontal, mas são, na realidade, provocados por uma inflamação e/ou necrose pulpar; Classe II, quando o dente apresenta uma doença pulpar ou periapical, concomitante com uma doença periodontal; Classe III, quando o dente não apresenta nenhum problema pulpar, mas precisa de um tratamento endodôntico associado a uma amputação radicular, para obter a cura periodontal; e Classe IV, representando os casos que simulam, pela observação clínico-radiográfica, uma doença pulpar ou periapical, mas que na realidade caracterizam uma doença periodontal.

Por sua vez, alguns autores divergem com relação à classificação, como por exemplo, Ruiz; Mendonça; Estrela (2001), que sugeriu uma classificação distinta para as lesões endoperiodontais com base em sua origem e de acordo com o risco do paciente para a doença periodontal, visto que o autor considerou que quanto maior for o acometimento periodontal do paciente, frente ao endodôntico, pior será o prognóstico do caso. Divide as lesões endoperiodontais em lesão de origem endodôntica – redividindo esta para pacientes com risco local, sistêmico ou ambos para a doença periodontal, e para pacientes sem risco para doença periodontal; e lesão de origem periodontal – sendo decorrente de fator de risco local, sistêmico ou associados e, Walker (2001) que agrupou em sua classificação as lesões de origem endodôntica que causam danos ao periodonto sendo estes temporários ou definitivos com a denominação de lesão endodôntica; àquelas de origem periodontal com repercussão pulpar ou não chama de lesão periodontal, e acrescenta em sua classificação as lesões iatrogênicas, geralmente endodônticas como sendo lesões verdadeiramente endoperiodontais.

Decorrente desta divergência entre os autores sobre como classificar este tipo de lesão associada, as dificuldades clínicas do diagnóstico tornam-se freqüentes o que leva os profissionais

e alunos da odontologia a considerarem este um tema de difícil compreensão, tornando o diagnóstico e a decisão de tratamento, questões variáveis, não embasadas em evidências científicas.

Frente a este quadro de dificuldade na tomada de decisão em casos de lesões endoperiodontais, a presente pesquisa procurou analisar que tipo de conceito está sendo levado em consideração pelos atuais alunos de especialização em Endodontia. Assim sendo, observou-se falta de concordância entre os diagnósticos propostos pelos pesquisados para lesões apresentadas em casos cenários, o que pode ser justificado pela variedade de classificações para uma mesma lesão, associada à falta de conhecimento a respeito do assunto.

Para a questão do tratamento desses quadros patológicos que relacionam a polpa ao periodonto, é certo que o correto diagnóstico definirá o tratamento mais indicado para cada caso, visto que é muito comum a classificação errônea como lesão endoperiodontal de quadros unicamente pulpares ou periodontais.

Para aqueles em que se observa características de lesão unicamente pulpar, porém que apresenta repercussões periodontais, como a drenagem de abscessos via sulco, os autores em geral afirmam que deve-se realizar apenas o tratamento endodôntico radical e espera-se um reparo do quadro em tempo compatível com a extensão da lesão do periodonto, sendo esta portanto considerada temporária e não justificando sua classificação como lesão endo-perio. (LASCALA; PAIVA, 1991, DE DEUS, 1992, LINDHE, 1992, CHANG; LIN, 1997, PAUL; HUTTER, 1997, WEINE, 1998, LAMBERTI et al., 2000, ARRÓNIZ, 2003, ANAND; NANDAKUMAR, 2005) Baseada nesta idéia, esta pesquisa analisou a opinião de alunos de especialização em Endodontia, apresentando-lhes um caso cenário de lesão estritamente endodôntica com repercussão temporária no periodonto, e observou que 72,22% dos pesquisados realizariam somente o tratamento endodôntico, no entanto, 18,52% associariam o tratamento endodôntico ao periodontal, que nesse caso seria considerado desnecessário.

Para os casos de pacientes com doença periodontal generalizada que durante ou após o tratamento apresentam um quadro de sensibilidade pulpar leve à moderada, também recomenda-se fazer a preservação, poupando aquele elemento dentário da excisão pulpar o que poderia se tornar fator negativo para a reinserção das fibras do ligamento periodontal conforme observações de Lindhe (1992), Fachin; Luisi; Borba (2001), Walker (2001), Borba et al. (2002), Arróniz (2003).

Em casos de sintomatologia grave ou detecção de um quadro de necrose pulpar associada ao problema periodontal, o tratamento combinado é recomendado por vários pesquisadores, (BENDER; SELTZER, 1972, LASCALA; PAIVA, 1991, NEVES; BARBOSA, 1994, WEINE,

1998, RUIZ; MENDONÇA; ESTRELA, 2001, FACHIN; LUISI; BORBA, 2001, WALKER, 2001, HAUEISEN; HEIDEMANN, 2002, ARRÓNIZ, 2003, VAKALIS et al., 2005) e deve ser iniciado pela Endodontia de forma que a lesão endodôntica, quando presente, seja sanada e promova o máximo de reparo das fibras e estruturas periodontais antes da realização do tratamento periodontal avançado, visto que o prognóstico dos casos em geral está relacionado com a gravidade da doença periodontal que acomete o paciente.

Nos casos diagnosticados como lesão endodôntica primária com acometimento periodontal secundário definitivo, com formação de bolsas periodontais por migração apical da placa e tártaro, o tratamento de escolha também deve ser de forma combinada, priorizando-se mais uma vez a Endodontia para evitar recidivas da periodontite localizada e evitar desgaste desnecessário da estrutura dentária em sua porção externa. (BARKHORDAR; STEWART, 1990, LASCALA; PAIVA, 1991, EHNEVID et al., 1993a, EHNEVID et al., 1993b, JANSSON et al., 1995, ABBOTT, 1998, HAUEISEN; HEIDEMANN, 2002, ARRÓNIZ, 2003, VAKALIS et al., 2005, BRITAIN et al., 2005)

Em ambos os casos citados (lesão endo-perio ou lesão perio-endo) o tratamento periodontal inicial como a descontaminação radicular supragengival pode ser realizada antes do tratamento endodôntico visando uma melhor adequação do meio bucal e minimizando a contaminação bacteriana no local a ser tratado. O tratamento periodontal avançado pode ser iniciado durante as trocas de medicação intra-canal ou ao final do tratamento endodôntico, ficando esta questão a critério do profissional. Nesse aspecto o presente trabalho apontou que 59,26% dos pesquisados concordam com esse procedimento.

Já nos casos de lesões endoperiodontais verdadeiras onde não se define a origem da lesão, o tratamento combinado também é recomendado por Lascala; Paiva (1991), Tseng et al. (1996), Abbott (1998), Soares; Bittencourt; Tavares (1998), Favieri; Piacser; Freitas (1999), Lamberti et al. (2000), Fachin; Luisi; Borba (2001), Gusmão (2003), Arróniz (2003), Martins et al. (2004), Vakalis et al. (2005), Anand; Nandakumar (2005), entre outros autores, enfatizando-se que se realizem trocas de medicação intra-canal até que se conclua o tratamento periodontal e que o prognóstico para o caso seja considerado favorável, permitindo a obturação do sistema de canais. (ABBOTT, 1998)

Estudos recentes propõem como tratamento cirúrgico periodontal a abertura de retalho para o debridamento radicular associada à utilização de matriz inorgânica de osso bovino para preenchimento dos defeitos ósseos ocasionados em decorrência da lesão, e a adaptação de membrana colagenosa reabsorvível, justificando que a reinserção das fibras e o ganho ósseo na

altura da crista marginal atingem valores significativamente maiores do que aqueles atingidos no tratamento unicamente de raspagem a céu aberto. (TSENG et al., 1996, BRITAIN et al., 2005)

A amostra final foi caracterizada por 54 alunos de Especialização em Endodontia, estando 33 destes na cidade do Recife e 21 na cidade de João Pessoa. O sexo feminino se fez maioria, representado por 42 alunas contra apenas 12 do sexo masculino. As idades dos entrevistados variaram entre 23 e 66 anos, com uma média de 27 anos. Apesar de 24,07% da amostra (13 alunos) terem diagnosticado corretamente.

Com relação à decisão de tratamento para os casos apresentados aos alunos participantes desta pesquisa, as autoras observaram que, em geral, os profissionais têm conhecimento de que o tratamento das lesões endoperiodontais deve ser realizado de forma combinada, todavia não parecem ter segurança com relação à seqüência mais indicada para realização do mesmo. Verificou-se também a alta freqüência da realização de tratamentos desnecessários, e ainda que a maioria dos pesquisados não foi capaz de correlacionar o diagnóstico correto com a seqüência de tratamento indicada para cada caso.

Para o caso cenário 1, 24,07% dos pesquisados obtiveram sucesso ao diagnosticar a lesão apresentada como lesão endo-perio verdadeira, e 57,41% indicaram o tratamento combinado endodôntico e periodontal para esta lesão, no entanto apenas 18,52% relacionaram o correto diagnóstico com o tratamento de escolha indicado pela literatura científica. Nos resultados do caso cenário 2, constatou-se que pouco mais da metade dos pesquisados (59,26%) associaram corretamente diagnóstico e tratamento. E, por fim, para o caso cenário 3, apenas 27,77% dos alunos obtiveram êxito em sua tomada de decisão. Esta análise dos resultados comprova a falta de conhecimento entre os profissionais, alunos dos cursos de especialização selecionados para a realização desta pesquisa, a respeito do tema aqui abordado.

Isto posto, e visando um auxílio no esclarecimento do tema para os profissionais, assim como no processo ensino-aprendizagem, as autoras desta pesquisa sugerem uma classificação para as lesões de acometimento endodôntico-periodontal, partindo do princípio de que lesões estritamente endodônticas ou periodontais com repercussão temporária no tecido adjacente não deveriam fazer parte da classificação das lesões endoperiodontais, uma vez que, quando tratadas isoladamente, ou seja, sem o tratamento associado, chega-se ao completo reparo das estruturas lesadas.

Diante disso as lesões endoperiodontais seriam classificadas em:

- Lesão periodontal de origem pulpar – É aquela em que, nos casos de drenagem de secreção purulenta via sulco periodontal, a falta de tratamento endodôntico por

prolongado período de tempo favorece o depósito contínuo de placa e tártaro, promovendo o início ou o agravamento de um processo periodontal com formação de bolsas e migração apical das estruturas de suporte.

- Lesão endodôntica de origem periodontal – Caracteriza-se por respostas alteradas de maneira irreversível, ou mesmo negativas, aos testes de sensibilidade pulpar em dentes livres de cáries ou restaurações extensas, frente a um quadro de doença periodontal generalizada do paciente que justifique o envolvimento de canais laterais de grande volume ou a compressão do feixe vaso nervoso apical do elemento dentário comprometido, levando à invasão do tecido pulpar sadio pelas bactérias periodontopatógenas e seus produtos tóxicos.

- Lesão endoperiodontal verdadeira – É uma lesão rara e de etiologia todavia desconhecida, que apresenta características clínicas bem definidas como: Ausência de cáries ou restaurações no elemento dentário comprometido, ausência de trauma oclusal evidente, presença de bolsa periodontal em uma única face, mobilidade dentária exagerada e não compatível com a perda óssea e sintomatologia de pulpíte irreversível. Nestes casos existe uma verdadeira fusão entre as duas lesões, não sendo possível identificar uma relação de causa e efeito.

Com relação ao tratamento destas lesões, as autoras sugerem que este seja realizado de maneira associada para todas elas, priorizando-se sempre a Endodontia, de forma a evitar recidivas da lesão periodontal e, por consequência, desgastes desnecessários no cimento do elemento dentário. A descontaminação radicular supra-gengival pode ser realizada anteriormente ao tratamento endodôntico com o intuito de melhor adequar o meio bucal para os procedimentos seguintes. Com o reparo da maior extensão de tecido possível através da obturação do sistema de canais radiculares e início da regressão das lesões periapicais, o profissional poderá indicar um tratamento periodontal conservador ou mais radical, nesse caso, a adoção de procedimentos cirúrgicos.

5 CONCLUSÕES

Diante dos resultados obtidos na presente pesquisa, parece-nos lícito concluir que:

- A maioria dos alunos pesquisados não apresentou conhecimento científico para diagnosticar e, portanto, tratar de maneira adequada um caso de lesão endo-perio verdadeira.



- Com relação à lesão estritamente endodôntica, o sucesso na tomada de decisão foi obtido por uma grande parcela dos pesquisados.
- Diante de uma lesão endodôntica primária com acometimento periodontal secundário, os alunos pesquisados divergiram bastante quanto à classificação e uma minoria adotou a correta tomada de decisão para o caso.
- No grupo total, o número de alunos pesquisados que obteve êxito ao fazer o diagnóstico diferencial correto entre as três lesões apresentadas e indicar os paradigmas terapêuticos adequados de acordo com a literatura científica foi baixíssimo.

REFERÊNCIAS

- ABBOTT, P. Endodontic management of combined endodontic-periodontal lesions. *J N Z Soc Periodontol*, v.83, p.15-28, 1998.
- ANAND, P.S.; NANDAKUMAR, K. Management of periodontitis associated with endodontically involved teeth: a case series. *J Contemp Dent Pract*, v.6, n.2, may, 2005.
- ARRÓNIZ, F.M. Diagnóstico y tratamiento endoperio. *RESPYN*, ed. Especial, n.7, 2003.
- BARKHORDAR, R.A.; STEWART, G.G. The potencial of periodontal pocket formation associated with untreated accessory root canals. *Oral Surg Oral Med Oral Pathol*, v.70, n.6, p.769-72, dec, 1990.
- BENDER, I.B.; SELTZER, S. The effect of periodontal disease on the pulp. *Oral Surg*, v.3, n. 3, mar, 1972.
- BERG, J.O.; BLOMLOF, L.; LINDSKOG, S. Cellular reactions in pulpal and periodontal tissues after periodontal wound debridement. *J Clin Periodontol*, v.17, n.3, p.165-73, mar, 1990.
- BORBA, S.M.C. et al. Diagnóstico clínico da sensibilidade pulpar em dentes com bolsas periodontais. *Rev Bras Cienc Saúde*, v.6, n.3, p.269-278, 2002.
- BRITAIN, S.K. et al. The use of guided tissue regeneration principles in endodontic surgery for induced chronic periodontic-endodontic lesions: a clinical, radiographic, and histologic evaluation. *J Periodontol*, v.76, n.3, p.450-60, mar, 2005.
- CHAMBRONE, L.A. Contribuição ao estudo clínico e histológico do envolvimento endo-periodontal em molares humanos. Trabalho – mestrado – Faculdade de Odontologia USP. p.83. São Paulo, 1985.
- CHANG, K.M.; LIN, L.M. Diagnosis of an advanced endodontic-periodontic lesion: Report of a case. *Oral Surg Oral Med Oral Pathol Oral Radiol Endod*, v.84, p.79-81, 1997.
- DE DEUS, Q.D. Endodontia. 5. ed. Ed. Médica e científica Ltda. Rio de Janeiro, 1992.
- EHNEVID, H. et al. Periodontal healing in relation to radiographic attachment and endodontic infection. *J Periodontol*, v.64, p.1199-204, 1993(a)
- EHNEVID, H. et al. Periodontal healing in teeth with periapical lesions. A clinical retrospective study. *J Clin Periodontol*, v.20, p.254-8, 1993(b).
- FACHIN, E.V.F.; LUISI, S.B.; BORBA, M.G. Relação pulpo-periodontal: Considerações histológicas e clínicas. *Rev Fac Odontol Porto Alegre*, v.42, n.1, p.9, jul, 2001.
- FAVIERI, A.; PIACSER, M.L.; FREITAS, R.M. Tratamento das lesões endoperiodontais: Revisão de Literatura e relato de caso. *Rev Periodontia*, v.8, n.1, jan/abr, 1999.
- FIGUEIREDO, L.C.; TOLEDO, B.E.C.; SALVADOR, S.L.S. Microbiologia das lesões endoperiodontais. *JBE*, ano 1, n.3, out, 2000.



GUSMÃO, E.S. Inter-relação da Periodontia com a Endodontia – Importância do diagnóstico na tomada de decisão terapêutica. Encarte Científico CRO-PE, n.2, mar, 2003.

HAUEISEN, H.; HEIDEMANN, D. Hemisection for treatment of an advanced endodontic-periodontal lesion: a case report. *Int Endod J*, v.35, n.6, p.557-72, jun, 2002.

JANSSON, L. et al. The influence of endodontic infection on progression of marginal bone loss in periodontitis. *J Clin Periodontol*, v.22, n.10, p.729-34, 1995.

KEREKES, K.; OLSEN, I. Similarities in the microfloras of root canals and deep periodontal pockets. *Endod Dent Traumatol*, v.6, n.1, p.1-5, feb, 1990.

KOBAYASHI, T. et al. The microbial flora from root canals and periodontal pockets of non-vital teeth associated with advanced periodontitis. *Int Endod J*, v.23, n.2, p.100-6, mar, 1990.

LAMBERTI, P.L.R. et al. Interrelação endodontia-periodontia. *Rev Odontol Univ Santo Amaro*, v.5, n.1, p.8-12, jan/jun, 2000.

LANGELAND, K.; RODRIGUES, H.; DOWDEN, W. Periodontal disease, bacterial and pulp histopathology. *Oral Surg*, v.37, p.257-63, 1974.

LASCALA, N.T.; PAIVA, J.G. Considerações em torno das lesões pulpo-periodontais. In: PAIVA, J.G.; ANTONIAZZI, J.H. - *Endodontia*. 2. ed. Ed. Artes Médicas, 1991.

LINDHE, J. *Tratado de Periodontologia Clínica*. 2. ed. Ed. Guanabara Koogan. Rio de Janeiro, 1992.

MARTINS, A.V. et al. Aspectos importantes da inter-relação entre Endodontia e Periodontia: uma revisão da literatura. *JBE*, v.5, n.17, p.157-65, 2004.

MIYASHITA, H. et al. Impact of endodontic conditions on marginal bone loss. *J Periodontol*, v.69, n.2, p.158-64, feb, 1998.

MORAES, S.H. Diagnóstico e causas da fratura vertical da raiz. *Revista ABO Nasc*, v.4, n.2, abr/mai, 1996.

NETO, A.R. Raciocínio clínico – o processo de decisão diagnóstica e terapêutica. *Rev Ass Med Brasil*, v.44, n.4, p.301-11, 1998.

NEVES, S.C.; BARBOSA, S.V. Avaliação radiográfica de lesões endo-perio. *RGO*, v.42, n.2, p.84-86, mar/abr, 1994.

PAUL, B.F.; HUTTER, J.W. The endodontic-periodontal continuum revisited: New insights into etiology, diagnosis and treatment. *JADA*, v.128, nov, 1997.

ROSSI, G.H. Abscesos periodontales y periapicales. Su diagnóstico diferencial. *Rev asoc Odontol Argent*, v.90, n.1, ene/feb, 2002.



RUIZ, L.F.; MENDONÇA, J.A.; ESTRELA, C. Inter-relações entre a Endodontia e a Periodontia. In: ESTRELA, C.; FIGUEIREDO, J.A.P. Endodontia, princípios biológicos e mecânicos. 1. ed. Ed Artes médicas Ltda. São Paulo, 2001.

SALLUM, A.W. et al. Periodontite e lesões pulpares – interação através de canais acessórios nas regiões de bifurcação em molares de ratos. *Periodontia*, v.2, n.3, abr/out, 1993.

SANTIAGO, E.F.A.; SOARES, D.S.P.; PINTO, M. Estudo retrospectivo sobre a influência da patologia pulpar no nível radiográfico da crista óssea. *Rev Port Estom Med Den Cir Maxil*, v.46, n.2, 2005.

SIMON, H.S.J.; GLICK, D.; FRANK, A.L. The relationship of endodontic-periodontic lesions. *J Period*, v.43, p.202-8, 1972.

SOARES, I.J.; BITTENCOURT, A.Z.; TAVARES, T. Relações endoperiodontais. In: BERGER, C.R. Endodontia. Ed. Pancast. São Paulo, 1998.

TSENG, C.C. et al. A new approach to the treatment of true-combined endodontic-periodontic lesions by the guided tissue regeneration technique. *J Endod*, v.22, n.12, dec, 1996.

TORABINEJAD, M.; KIGER, R.D. A histologic evaluation of dental pulp tissue of a patient with periodontal disease. *Oral Surg Oral Med Oral Pathol*, v.59, p.198-200, 1985.

TORABINEJAD, M.; TROPE, M. Inter-relações endodônticas e periodontais. In: WALTON, R.; TORABINEJAD, M. *Princípios e Prática em Endodontia*. Cap.26, p.442-56. Ed. Santos. São Paulo, 1997.

VAKALIS, S.V. et al. A pilot study of treatment of periodontal-endodontic lesions. *Int Den J*, v.55, n.5, p.313-8, 2005.

WALKER, M.R. The pathogenesis and treatment of fendo-perio lesions. *CPD Dentistry*, v.2, n.3, p.91-5, 2001.

WEINE, F.S. *Tratamento endodôntico*. 5. ed. Ed. Santos. São Paulo, 1998.

ZUZA, E.P.; TOLEDO, B.E.C. A importância das fraturas radiculares verticais no diagnóstico diferencial em relação às lesões periodontais-endodônticas. *JBE*, v.2, n.6, p.216-223, jul/set, 2001.