



## **Relato de caso: Colecistite aguda complicada com fístula colocistocolonica**

### **Case report: Acute cholecystitis complicated with colocystocolonic fistula**

DOI: 10.56238/isevjhv2n4-017

Recebimento dos originais: 13/07/2023

Aceitação para publicação: 04/08/2023

#### **Helen Brambila Jorge Pareja**

Especialista em Cirurgia Geral e Cirurgia do Aparelho Digestivo  
Mestre em Ciências da Saúde, UNOESTE – Universidade do Oeste Paulista  
E-mail: Brambila\_hj@hotmail.com

#### **Clarissa de Deus Lemos**

Graduanda em Medicina, UniRV – Universidade de Rio Verde  
E-mail: clarilemosd@gmail.com

#### **Cleiton Cesar Ferreira de Carvalho Filho**

Graduando em Medicina, UniRV – Universidade de Rio Verde  
E-mail: cleitonfilhocarvalho27@gmail.com

#### **Isabela Alcantara Passinato**

Graduanda em Medicina, UniRV – Universidade de Rio Verde  
E-mail: isabelaapassinato@gmail.com

#### **Kézia Signer Santos**

Graduanda em Medicina, UniRV – Universidade de Rio Verde  
E-mail: keziasigner@gmail.com

#### **Marcos Vinicius de Souza Peixoto**

Graduando em Medicina, UniRV – Universidade de Rio Verde  
E-mail: medmarcos23@gmail.com

#### **Yasmin de Deus Lemos**

Graduanda em Medicina, UniRV – Universidade de Rio Verde  
E-mail: yasminleamos437@gmail.com

### **RESUMO**

A colecistite aguda é uma doença inflamatória aguda da vesícula biliar, comumente causada por litíases. É mais prevalente em pessoas do sexo feminino, e tem como um dos fatores de risco a obesidade. Na grande maioria dos casos, os sintomas incluem dor intensa no hipocôndrio direito ou epigástrico, podendo irradiar para dorso, associada a náuseas, vômitos, diarreia, hiporexia, febre e icterícia. O diagnóstico é realizado através de imagens, tais como ultrassonografia abdominal, que é um método considerado muito eficiente para estes casos ou tomografia computadorizada de abdômen e em algumas situações por meio do exame endoscópico (colonoscopia). O tratamento é cirúrgico. O paciente do relato de caso em questão apresentava uma fístula colecistocólica, a qual é uma complicação rara da litíase biliar, que apresenta manifestações clínicas variáveis e inespecíficas, e seu diagnóstico muitas vezes é realizado incidentalmente no perioperatório da sua causa base. E tem como tratamento mais indicado a colecistectomia com fechamento da fístula por videolaparoscopia.

**Palavras-chave:** Colecistite, Etiologia, Sintomas, Fístula, Diagnóstico, Tratamento.

## 1 INTRODUÇÃO

A colecistite aguda é uma doença inflamatória aguda da vesícula biliar, comumente causada por litíases. É mais prevalente em pessoas do sexo feminino (4:1), e tem como fatores de risco obesidade, idade avançada (maior ou igual a 50 anos), multipartas e idade fértil. Os cálculos biliares acometem de 10 a 15% da população em países desenvolvidos, e apresenta-se como colecistite calculosa em 20% dos pacientes sintomáticos, podendo haver evoluções clínicas que variem de acordo com a gravidade. Mais de 90% dos casos de colecistites estão associados a colelitíase, e quando acometidas em idosos, apresentam maior mortalidade. Por outro lado, a fístula colecistocólica é uma complicação rara da litíase biliar, na qual suas manifestações clínicas são variáveis e inespecíficas, e seu diagnóstico muitas vezes é realizado incidentalmente no perioperatório da sua causa base. (1,9,11)

Os sintomas incluem dor intensa no hipocôndrio direito ou epigástrico observado em 74 a 96% dos pacientes, podendo irradiar para dorso, associada a náuseas, vômitos, diarreia, hiporexia, febre e icterícia, sendo esses sinais e sintomas identificados em 60 a 87% dos casos. A fístula colecistocólica é uma complicação da colecistite crônica que ocorre em menos de 15% dos pacientes, com prevalência em torno de 80% em idosos com mais de 60 anos e do sexo feminino, que apresentam sintomatologia exuberante, associada ou não a quadros de obstrução intestinal. (2,4)

O diagnóstico é realizado através de imagens, tais como ultrassonografia abdominal, que é um método considerado muito eficiente para estes casos ou tomografia computadorizada de abdômen e em algumas situações por meio do exame endoscópico (colonoscopia). Entretanto, como as manifestações clínicas são inespecíficas, contribui para que o diagnóstico pré-operatório seja feito em apenas 7,9% dos pacientes e assim, a descrição minuciosa da real complicação venha ser realizada de forma furtiva durante o intra-operatório para tratar a causa base. (7,8)

A síndrome de Mirizzi é uma rara complicação na qual um cálculo biliar fica alojado no ducto cístico ou no colo da vesícula biliar, o que resulta na compressão do ducto colédoco e sua consequente obstrução, o que causa a icterícia. Essa Síndrome está classificada em 5 grupos, de acordo com o grau de acometimento da via biliar, sendo: I) compressão extrínseca do ducto colédoco ou do hepático comum por um cálculo no infundíbulo vesicular ou no ducto cístico; II) presença de fístula colecistobiliar com diâmetro menor que 1/3 da circunferência do ducto hepático comum/colédoco; III) fístula colecistobiliar com diâmetro maior que 2/3 da circunferência do

ducto hepático comum/ colédoco; IV) fístula colecistobiliar que acomete toda circunferência do ducto hepático comum/colédoco; V) qualquer tipo, se houver presença de fístula colecistoentérica, sendo Va: sem íleo biliar e Vb: com íleo biliar. (10)

Para aqueles pacientes que estão classificados como tipo I da síndrome de Mirizzi, é recomendada a colecistectomia parcial ou total. Para tipo II, é feita a colecistectomia com o fechamento da fístula ou coledocoplastia com sutura do orifício fistuloso na parede remanescente da vesícula. Caso haja fístula colecisto- coledociana (tipos II, III e IV) é imperiosa a laparotomia pela via convencional, uma vez que a drenagem biliar precisa ser executada simultaneamente. (12, 13)

O tratamento é cirúrgico, sendo a colecistectomia com fechamento da fístula por videolaparoscopia a escolha mais indicada, pois cursa com menor tempo de internação hospitalar e melhor pós-operatório, em relação à laparotomia. Consiste em desobstruir o intestino retirando-se o cálculo, com ou sem ressecção do intestino. Devido à necrose, perfuração e isquemia, pode ser necessária a remoção do segmento intestinal. Além disso, é feita uma verificação de presença de outros cálculos no restante do intestino delgado, uma vez que a ocorrência é de 3 a 16% dos casos. A reincidência é de 5 a 20% em pacientes tratados somente com a retirada do cálculo obstrutivo. (3,7,8)

## 2 RELATO DE CASO

Paciente do sexo feminino, 57 anos, deu entrada na Santa Casa de Presidente Prudente com a história pregressa de colelitíase, aguardando cirurgia há dois anos. Porém, há dois meses, a dor no hipocôndrio direito aumentou a intensidade, e acompanhada de náuseas e vários episódios de vômitos, que a fizeram procurar o hospital mais de 3 vezes. Relata que, há dois dias, a dor se tornou insuportável e começou a apresentar febre de 38 graus. Ela também apresentou diarreia e três episódios de vômito de aspecto bilioso. Não relatou acolia fecal e nem icterícia.

Antecedentes pessoais: paciente hipertensa, faz uso de losartana e hidroclorotiazida. Diabética, com uso irregular da medicação. Não tem antecedentes de cirurgia prévia. Sem hábitos e vícios.

Ao exame físico, o paciente apresentava dor em hipocôndrio direito, com sinal de Murphy positivo e DB positivo.

Paciente apresentava ultrassonografia de abdômen demonstrando colecistite aguda (Figura 1).

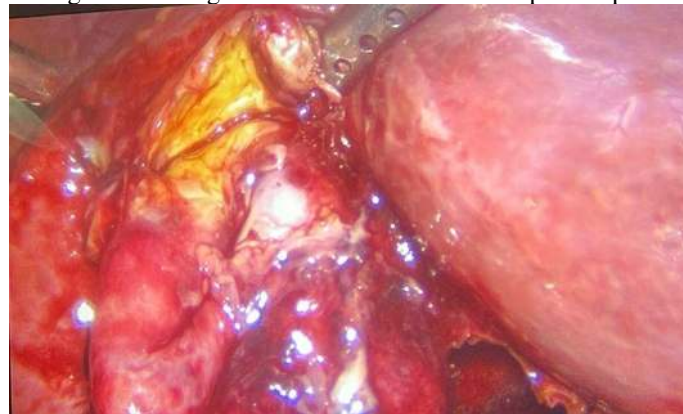
Os exames laboratoriais mostraram ureia de 35 mg/dL, creatinina de 1,5 mg/dL, sódio de 139 mEq/L, TGO de 505 U/L e TGP de 497 U/L. O hemograma revelou leucocitose de 27.690 /mm<sup>3</sup>, hemoglobina de 11, 8 g/dL e plaquetas de 309.000 / $\mu$ L.

Foi realizada a cirurgia de colecistectomia videolaparoscópica (Figura 2). Durante o procedimento foi identificada uma fistula colecistocolônica e optou-se por converter para uma cirurgia aberta. Foi realizada, então, a colecistectomia aberta com rafia de colón. A paciente apresentou boa evolução do quadro, com dieta no segundo pós-operatório, alta no quarto pós-operatório, retornando ao ambulatório bem e sem queixas.

Figura 1- Ultrasonografia de abdômen com cálculo no infundíbulo, mas não mostra inflamação com fístula

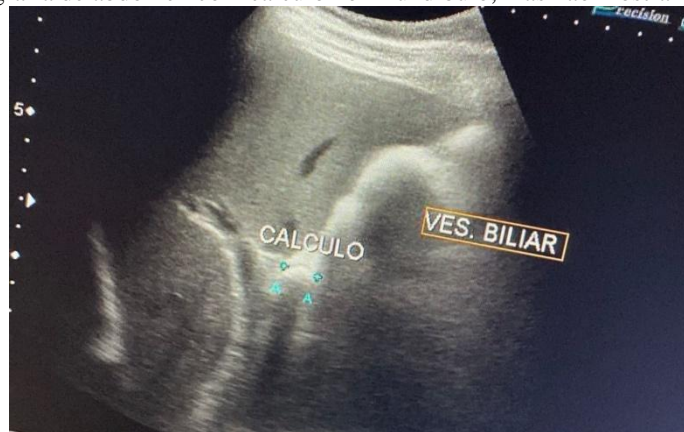

Figura 2- Cirurgia de colecistectomia videolaparoscópica



### 3 DISCUSSÃO

Em primeira análise, cabe destacar a diferença entre colelitíase e colecistite. A colelitíase é uma pedra na vesícula que gera cólica biliar. A Colecistite é a inflamação da vesícula que resulta na maioria das vezes de uma obstrução do ducto cístico em 95% dos casos e geralmente se associa a quadros prévios de colelitíase. Essa associação ocorreu com a nossa paciente que estava aguardando a cirurgia para colelitíase há 2 anos. Em decorrência da demora para a realização da

colecistectomia, esse cálculo se impactou de forma persistente e ocorreu a estase biliar provocando danos a vesícula e, dessa maneira, gerando sua inflamação.

A colecistite aguda, então, pode ser descrita como um processo patológico inflamatório, ocorrendo, em sua maioria, associado a um quadro de litíase. O atrito do cálculo no ducto cístico ou no infundíbulo pode provocar obstrução e distensão da vesícula, caracterizando a cólica biliar. Esse processo desencadeia o aumento na produção de prostaglandina e de lisolectina (irritante da mucosa), iniciando o processo inflamatório. No caso em questão, a inflamação com fístula foi identificada na cirurgia de colecistectomia videolaparoscópica, que rapidamente converteu-se para uma cirurgia aberta.

Os fatores de risco associados à uma maior incidência de doença da vesícula biliar e cálculos biliares são: sexo feminino, obesidade, exposição hormonal, diabetes, doença hepática, idade superior a 40 anos e perda de peso. O caso presente relata uma paciente com alto risco de aparecimento de colecistite aguda, pois pertence ao sexo feminino, possui diabetes (faz uso da medicação, mas de forma irregular) e tem mais de 40 anos.

Para a confirmação do diagnóstico deve-se analisar a sintomatologia do paciente e os exames, laboratoriais e de imagens, por ele apresentado. O quadro clínico se caracteriza, principalmente, pela dor epigástrica de forte intensidade irradiando para o dorso, náuseas e vômitos, dor persistente por mais de 12 horas, resposta positiva a manobra de Murphy, taquicardia e temperatura elevada. Os exames laboratoriais apresentam leucocitose, bilirrubina direta aumentada, amilase elevada e fosfatase alcalina elevada. Nos exames de imagem a ultrassonografia identifica os cálculos biliares sendo, dessa maneira, o exame mais indicado, no entanto a radiografia, tomografia computadorizada e a ressonância nuclear magnética são importantes para a exclusão dos diagnósticos diferenciais.

A introdução da ultrassonografia trouxe uma revolução no campo da gastroenterologia, especialmente no estudo do fígado e das vias biliares, devido à sua forma simples, precisa e não invasiva de análise. A ultrassonografia não apresenta contraindicações ou efeitos prejudiciais, e o preparo do paciente é simples, podendo ser realizado à beira do leito, mesmo em casos de pacientes gravemente enfermos. Essa técnica possui uma sensibilidade superior a 90% na detecção de cálculos na vesícula biliar, sendo capaz de diagnosticar até mesmo pequenos cálculos com diâmetro de até 2 mm, independentemente do número deles.

No entanto, é importante ressaltar que a qualidade do exame e, conseqüentemente, sua sensibilidade pode ser prejudicada em pacientes obesos, distendidos ou com aderências intraperitoneais. Em nosso caso, a ultrassonografia da região biliar identificou cálculo no

infundíbulo, mas sem inflamação com fístula. Esse cálculo foi o suficiente para diagnosticar a colecistite aguda, já que era o responsável pela cólica biliar, referida como dor em hipocôndrio direito.

Nosso caso pertencia ao grupo de maior prevalência (mulher, diabética, acima de 50 anos), com história progressiva de colelitíase e apresentava o quadro clínico e resultados de exames que confirmaram o diagnóstico de colecistite. Dessa forma, a conduta escolhida foi a cirurgia de colecistectomia videolaparoscópica.

A cirurgia de colecistectomia videolaparoscópica foi realizada pela primeira vez em 1987 na França, dois anos após a primeira colecistectomia por laparoscopia na Alemanha, e realizado no Brasil em 1990. A colecistectomia videolaparoscópica tem se mostrado superior à cirurgia convencional (aberta) em diversos aspectos. Essa abordagem minimamente invasiva oferece várias vantagens, incluindo menor agressão cirúrgica, menor tempo de permanência hospitalar e retorno mais rápido às atividades sociais e de trabalho.

Ao realizar a colecistectomia videolaparoscópica, o cirurgião faz pequenas incisões na região abdominal e insere um laparoscópio e instrumentos cirúrgicos especiais para remover a vesícula biliar.

A colecistectomia é indicada nos pacientes com colelitíase associada à colecistite aguda. Em geral, um paciente com colecistite aguda é hospitalizado, hidrata-se o paciente e faz-se a reposição de eletrólitos por via intravenosa e estabelece-se jejum.

Além da recuperação mais rápida, a colecistectomia videolaparoscópica também oferece menor risco de infecções, menor perda sanguínea durante o procedimento e menor incidência de complicações pós-operatórias, como aderências e hérnias incisionais.

No entanto, há uma elevada proporção de casos em que não é possível sua realização. Há cerca de 10 anos, considerava-se como contraindicação absoluta da colecistectomia laparoscópicas situações como gravidez, cirurgia abdominal prévia, intolerância ao aumento da pressão intra-abdominal, obstrução intestinal, coagulopatia, obesidade, cirrose, intolerância à anestesia geral, coledocolitíase e colecistite aguda.

Além disso, em alguns pacientes, quando se tem dificuldades técnicas (visualização anatômica, inflamação extensa, aderências, lesões do ducto biliar, cálculos do ducto biliar retido e sangramento descontrolado, complicações inerentes à dissecação laparoscópica), torna-se necessário a conversão de cirurgia videolaparoscópica para cirurgia aberta. Estudos mostraram que esta conversão é feita em 1,5 a 19% dos pacientes. No caso relatado foi identificada uma fístula colecistocolônica. A fístula colecistocólica é uma complicação rara resultante do processo

inflamatório crônico local, seu diagnóstico frequentemente realizado durante o intraoperatório e, assim, sendo realizada a conversão para colecistectomia aberta.

Se a cirurgia não for uma opção viável para o paciente, a colecistostomia percutânea pode ser uma alternativa diagnóstica e terapêutica eficaz, com uma taxa de melhora de cerca de 90% dos casos. Especialmente em pacientes idosos e instáveis, nos quais a cirurgia apresenta riscos significativos, a colecistostomia percutânea pode ser realizada sob anestesia local. Combinada com o uso de antibióticos, essa abordagem pode melhorar o quadro agudo da condição e, posteriormente, a colecistectomia (remoção cirúrgica da vesícula biliar) pode ser realizada após um período de 3 a 4 meses. A nossa paciente não se encaixava nos critérios da colecistostomia percutânea.

Dessa forma, a paciente apresentou boa evolução do quadro, mesmo tendo passado pela cirurgia aberta e sendo do grupo de risco. Retornou ao ambulatório sem nenhuma queixa aparente e, atualmente, segue sua vida normalmente sem dores abdominais.

#### **4 CONCLUSÃO**

Concluimos que a colecistite aguda complicada com fístula colocistocolônica requer diagnóstico precoce e tratamento cirúrgico adequado, a via de acesso depende da aptidão do cirurgião, na opção minimamente invasiva, a conversão para cirurgia aberta pode ser necessária em alguns casos e acompanhamento pós-operatório é essencial para garantir uma recuperação adequada e sem complicações.

## REFERÊNCIAS

FONTE BOA, M.A. et al. Fístula bilio-duodenal pós colecistite aguda: relato de caso. *Revista de Saúde*. 2016; Jul./Dez.; 07 (2): 31-34

Balent E, Plackett TP, Lin-Hurtubise K. Cholecystocolonic Fistula. *Hawaii J Med Public Health*. 2012; 71(6):155-7

CONDE LM, TAVARES PM, QUINTES JLD, CHERMONT RQ, PEREZ MCA. Abordagem laparoscópica da fístula colecistocólica. *ABCD, arq bras cir dig*. 2014 Nov.

da Silva, F. L., & Nabut, N. (2022). Hemorragia digestiva alta por fístula Bilio-Duodenal: relato de caso: High bile fistula digestive hemorrhage- Duodenal: case report. *Brazilian Journal of Health Review*, 5(6), 24519– 24527.

Jorge JX, Sousa LA, Panão EA, Campos MJ, Gonçalves A, Vale AC, Pontes FA. Fístulas biliodigestivas litiásicas (a propósito de 3 casos clínicos). *GE J Port Gastreterol*. 2013; 20(3):119-22.

Bernardo FCS, Junior FO, Almeida MG, Volpiani JÁ, Jacinto JAM, Baraviera AC, Kiss DR. Fístula Colecistocólica - Relato de Caso. *Rev Bras Colo-Proct*. 1997; 17(3):191-3.

Wang WK, Yeh CN, Jan YY. Successful laparoscopic

MACHADO TIMM, E. Colecistectomia com vesícula biliar do lado esquerdo (sinistroposição): Relato de caso. *Health Residencies Journal - HRJ*, [S. l.], v. 1, n. 5, p. 1–5, 2020. DOI: 10.51723/hrj.v1i5.88. Disponível em: <https://escsresidencias.emnuvens.com.br/hrj/article/view/88>. Acesso em: 9 jun. 2023.

DANI, Renato; PASSOS, Maria do Carmo Friche. *Gastroenterologia essencial*. 4.ed. Rio de Janeiro: Guanabara Koogan, 2011. 1006 p.

ZATERKA, Schlioma; EISIG, Jaime N. *Tratado de gastroenterologia: da graduação à pós-graduação*. São Paulo: Atheneu, FBG, 2011. 1260 p. ISBN 9788538801702

TONETO, Marcelo. et al. Das grandes incisões cirúrgicas à colecistectomia laparoscópica: uma reflexão sobre o impacto de novas tecnologias. *Scientia Medica*. 2007 jan./mar; Porto Alegre, v. 17, n. 1, p. 31-35

VON, Luiz carlos. et al. Colecistopatia aguda e crônica: análise comparativa das taxas e causas de conversão para laparotomia. *Revista do Colégio Brasileiro de Cirurgiões*. 2009; 30 Jun.

SIMOPOULOS, C. et al. Risk factors for conversion of laparoscopic cholecystectomy to open cholecystectomy. *Surgical Endoscopy*. 2005; 4 May

MAYA, Maria Cristina. et al. Colecistite Aguda: Diagnóstico e Tratamento. *Revista do Hospital Universitário Pedro Ernesto, UERJ*. 2009; jan./ jun



OLIVEIRA, Roberto. et al. Alterações histológicas da vesícula biliar litiásica: influência no diagnóstico e tratamento por videolaparoscopia. Revista do Colégio Brasileiro de Cirurgiões. 2000; fev

ALMEIDA, Luisa. et al. Colecistite Aguda: aspectos clínicos e manejo terapêutico. Brazilian Journal of Development. 2022; 21 outubro