



Lipoma em mucosa jugal: Relato de caso

Lipoma on the jugal mucosa: Case report

DOI: 10.56238/isevjhv3n1-001

Recebimento dos originais: 11/12/2023

Aceitação para publicação: 29/12/2023

Antonio Felipe Ferreira Teixeira

Interno do Serviço de Cirurgia e Traumatologia Bucomaxilofacial UFBA/OSID

Faculdade de Odontologia da Universidade Federal da Bahia(UFBA)

E-mail: antioniteixeira271@gmail.com

Maria Maria da Silva Moreira

Interna do Serviço de Cirurgia e Traumatologia Bucomaxilofacial UFBA/OSID

Faculdade de Odontologia da Universidade Federal da Bahia(UFBA)

E-mail: mmariamoreira.silva@outlook.com

Dara Vitória Pereira Lopes Silva

Interna do Serviço de Cirurgia e Traumatologia Bucomaxilofacial UFBA/OSID

Faculdade de Odontologia da Universidade Federal da Bahia(UFBA)

E-mail: Daralopes1254@hotmail.com

Tainá Burgos Gusmão

Residente do Serviço de Cirurgia e Traumatologia Bucomaxilofacial UFBA/OSID

Faculdade de Odontologia da Universidade Federal da Bahia(UFBA)

E-mail: tainaburgos@outlook.com

Tagna de Oliveira Brandão

Residente do Serviço de Cirurgia e Traumatologia Bucomaxilofacial UFBA/OSID

Faculdade de Odontologia da Universidade Federal da Bahia(UFBA)

E-mail: Tagna.brandao@gmail.com

Jeferson Freitas Aguiar

Preceptor do Serviço de Cirurgia e Traumatologia Bucomaxilofacial UFBA/OSID, Salvador, Bahia, Brasil, Faculdade de Odontologia da Universidade Federal da Bahia (UFBA)

E-mail: jeferson.aguuiar@hotmail.com

RESUMO

O lipoma é classificado como uma neoplasia de origem mesenquimal, considerado um dos mais comuns dos tecidos moles. Em região maxilofacial, é relativamente raro, com um acontecimento de 1% a 4% dos tumores que acometem essa região. Os locais mais comuns de aparecimento do lipoma intra-oral são a mucosa jugal, lábios, língua e assoalho lingual. A relevância do caso se dá pela localização da lesão em mucosa jugal e a proximidade com vasos importantes como a artéria facial, o objetivo deste relato é descrever o tratamento e manejo de um lipoma em cavidade oral. Paciente gênero feminino, 50 anos, encaminhada ao ambulatório de Cirurgia e Traumatologia bucomaxilofacial da UFBA/OSID com queixa de “remover um lipoma no rosto”. Ao exame clínico apresentou boa abertura bucal com um aumento de volume endurecido a palpação em mucosa jugal do lado direito, assintomática. Ao exame de imagem (Ressonância Magnética) apresentou aumento de volume em região em região de mucosa jugal direita. Durante o transcirúrgico notou-se



lesão com tamanho de aproximadamente 04cm de comprimento, com aspecto amarelado, encapsulada e de menor densidade quando comparada ao formol 10%. Foi realizada uma biópsia excisional e encaminhamento para o exame anatomo-patológico, na qual foi conclusivo para lipoma. A paciente encontra-se em acompanhamento pós-operatório, evoluindo bem, sem sinais de recidiva. O tratamento do lipoma é performado com a excisão cirúrgica e remoção completa da lesão. Desse modo é imprescindível a correlação diagnostica com os sinais clínicos da paciente e o exame anatomopatológico para o correto diagnostico.

Palavras-chave: Lipoma, Neoplasia, Patologia, Relato de caso.

1 INTRODUÇÃO

O lipoma é uma neoplasia benigna de origem mesenquimal de tamanho variado que pode ocorrer em diversas partes do corpo. Cerca de 20 % dos lipomas ocorrem na região da cabeça e pescoço e apenas 1–4% envolvem cavidade oral.¹

As regiões mais acometidas da cavidade oral são língua, assoalho de boca, palato, região parótida, lábios e mucosa bucal. É mais comum em indivíduos acima da quarta década de vida e não possui predileção por gênero, sendo bastante raro em crianças.²

A etiologia e a patogênese permanecem obscuras, embora alguns fatores podem influenciar em seu aparecimento como traumas, condições endocrinometabólicas e inflamações locais.^{3, 4}

Anormalidades hereditárias e cromossômicas foram citadas em alguns casos como uma possível causa, sendo estas alterações rearranjos dos cromossomos 12q, 13q e 6p.⁵

Os lipomas podem ser encontrados em diferentes profundidades dentro de um tecido, mas são sempre encapsulados, e podem se apresentar com base sésil, pediculado ou submerso. Geralmente ocorrem como lesões solitárias e podem variar de pequenas lesões bem arredondadas a massas grandes, mal definidas e lobuladas.^{6, 1}

O tratamento de lipomas em cavidade oral, consiste na excisão cirúrgica local simples. Embora o crescimento destas lesões não seja infiltrativo, eles podem atingir grandes dimensões, interferir na fala e mastigação, reforçando a necessidade de excisão completa. A recorrência é reduzida pela ampla excisão cirúrgica. A alteração maligna é praticamente inexistente, e poucos casos foram relatadas.⁵

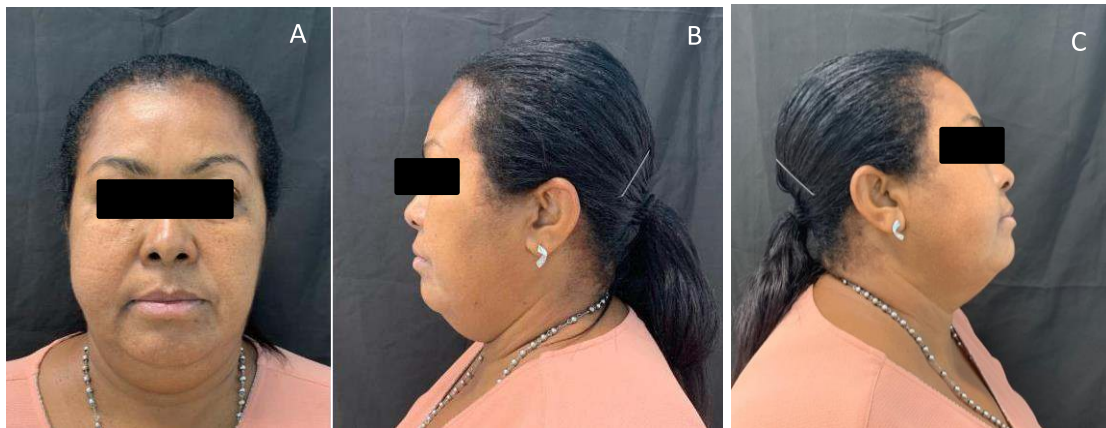Este artigo tem o objetivo de relatar o caso de um Lipoma em cavidade oral de um paciente atendido no Serviço de Cirurgia e Traumatologia Bucomaxilofacial do Hospital Manoel Victorino, discutindo seus aspectos clínicos e radiográficos e suas implicações na escolha de tratamento bem como prognóstico do paciente.

2 RELATO DO CASO

Paciente 50 anos, gênero feminino, melanoderma, compareceu ao ambulatório de Cirurgia e Traumatologia Bucomaxilofacial da UFBA/OSID, apresentando queixa principal “um caroço crescendo na bochecha”. Paciente cursava com aumento de volume endurecido em região de mucosa jugal a direita, com 01 ano de evolução, assintomático e sem histórico prévio de trauma no local. Durante exame anamnésico paciente referiu ser portadora de diabetes em uso contínuo de metformina 800mg 01x dia, atorvastatina 20mg 01x dia e nega alergias medicamentosas.

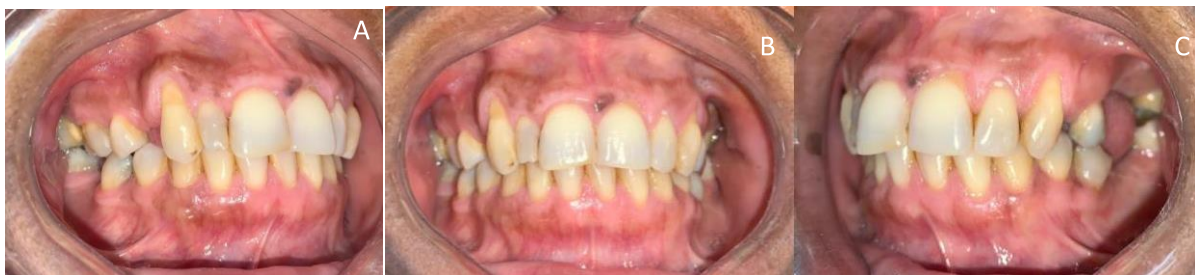Ao exame físico extra-oral observou-se assimetria facial com aumento de volume em região bucal a direita.

Figura 01: Fotos extra-orais pré-operatórias. (A) Fotografia frontal. (B) Fotografia de perfil lado esquerdo. (C) Fotografia de perfil lado direito.



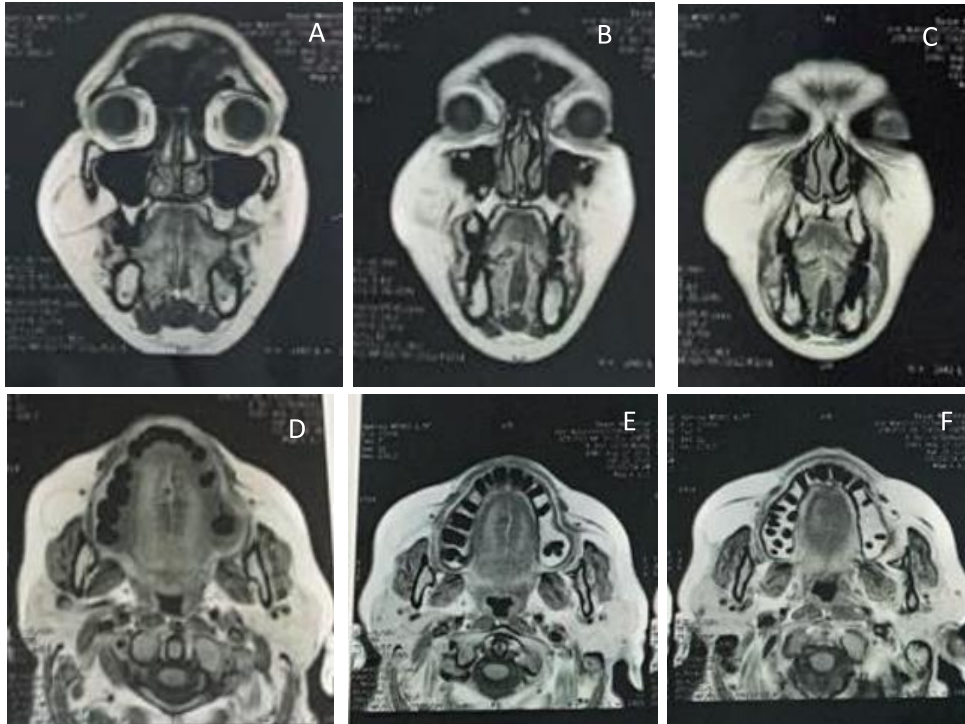
Ao exame físico intra-oral notou-se aumento de volume em região de mucosa jugal a direita com aproximadamente 02 cm de diâmetro, endurecida a palpação, assintomática, mucosa estava com coloração normal e sem sinais de infecções ou processos inflamatórios, paciente apresentava ainda abertura bucal satisfatória.

Figura 02: Fotos intra-orais pré-operatórias. (A) Fotografia da oclusão dentária do lado direito. (B) Fotografia da oclusão dentária em visão frontal. (C) Fotografia da oclusão dentária do lado esquerdo



Foi solicitada então uma ressonância magnética ponderada em T1 e T2, para melhor visualização e investigação da lesão em questão. Foram observados nas imagens sinais sugestivos de uma lesão em região bucal à direita, na RM ponderada em T2 foi visto estrutura em hipersinal de aproximadamente 04 cm de diâmetro.

Figura 03: (A, B e C) Cortes coronais. (D, E e F) Cortes axiais



A suspeita diagnóstica inicial foi de lipoma, sendo assim o tratamento proposto foi de enucleação completa da lesão, sob anestesia geral para posterior diagnóstico anatomopatológico.

O acesso de escolha para abordagem cirúrgica da lesão foi intra-oral, com uma incisão em região de mucosa jugal direita de aproximadamente 05 cm, seguida da dissecação e excisão da lesão. No transcirúrgico notou-se uma lesão com bom ponto de clivagem, de coloração amarelada, e consistência amolecida, e quando imersa ao formol 10% a observou-se que apresentava menor densidade. Foi realizada sutura de ferida operatória com Vicryl 4-0© A peça foi encaminhada para o exame anatomopatológico no qual foi conclusivo para lipoma.

Figura 04: (A) Lesão sendo exposta em cavidade oral. (B) Lesão totalmente removida medindo aproximadamente 04 cm de comprimento x 2,5cm de largura. (C) Lesão armazenada em formol 10%.

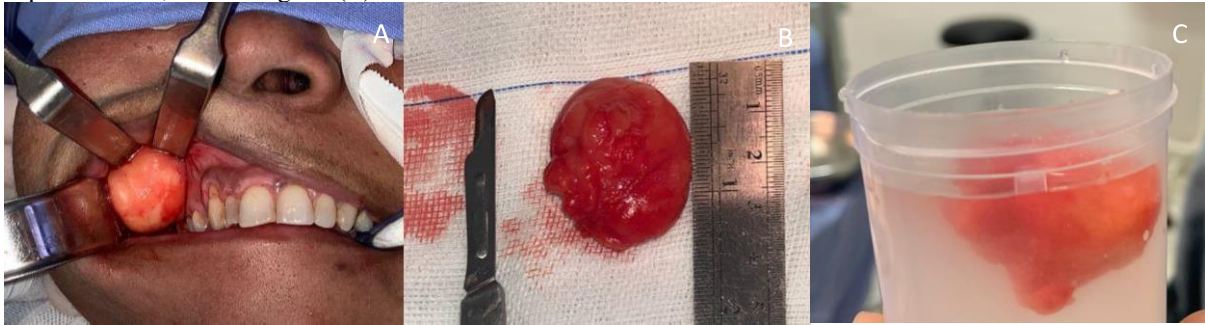


Figura 05: Fotos extra-orais pós-operatórias de 06 meses. (A) Fotografia frontal. (B) Fotografia de perfil lado esquerdo. (C) Fotografia de perfil lado direito.

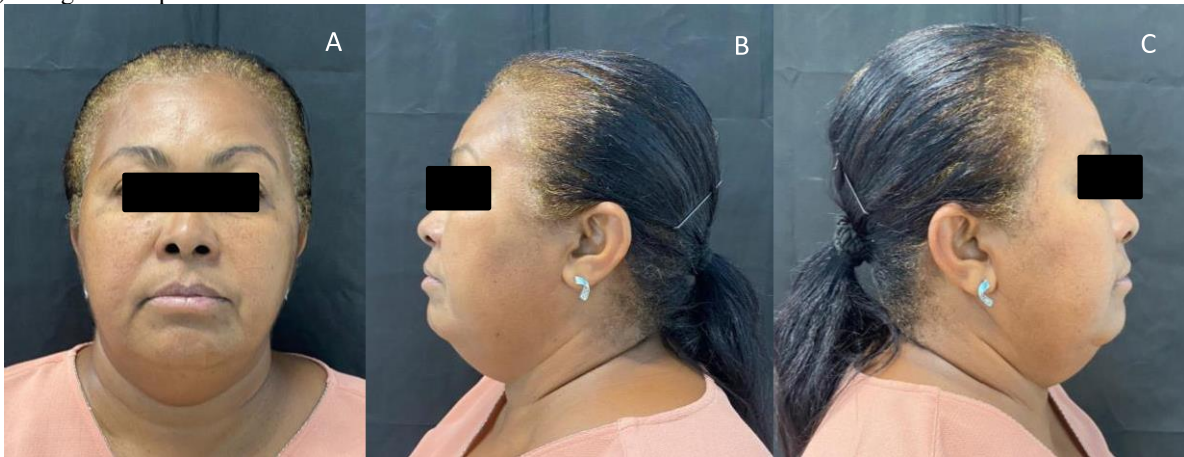
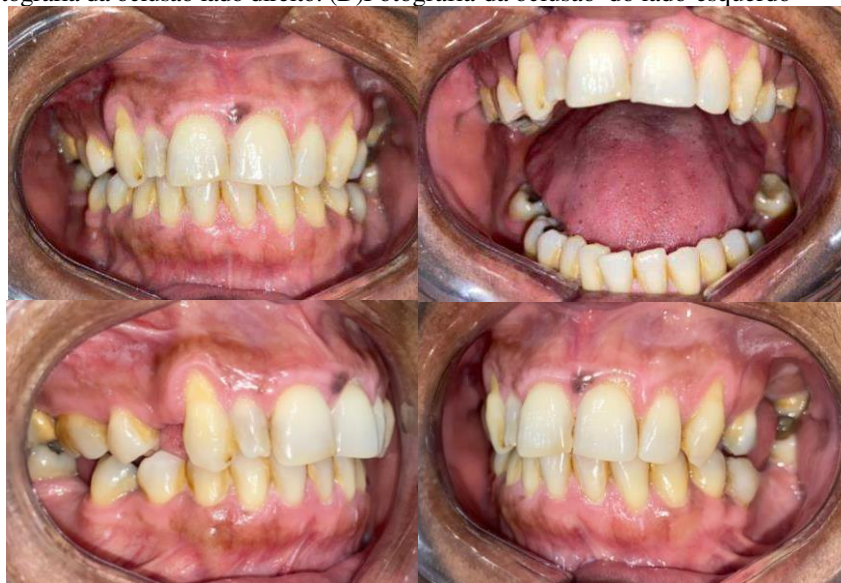
Figura 06: Fotos intra-orais pós-operatórias de 06 meses. (A) Fotografia da oclusão em visão frontal. (B) Fotografia da boca aberta. (C) Fotografia da oclusão lado direito. (D) Fotografia da oclusão do lado esquerdo





3 DISCUSSÃO

Os lipomas são os tumores mesenquimais adiposos que envolvem de 15 a 20% dos casos na região da cabeça e pescoço e apenas 1-4% afetam a cavidade oral, não apresentam predileção por sexo, podendo acometer homens e mulheres em proporções iguais. A primeira descrição da lesão da foi feita em 1848 por Roux, onde ele descreveu o lipoma como “epulis amarelada”. No caso relatado o paciente encontrava-se em idade compatível com os achados da literatura para a prevalência de idade.^{5,7}

Estes tumores são de crescimento lento, indolores, moles, circunscritos e associados a nódulos submucosos com uma base sésil ou uma base pediculada. A cor dos lipomas orais varia de amarelo a rosa, dependendo da profundidade da lesão.⁸

Os lipomas estão associados a estimulação inflamatória crônica, trauma, hereditariedade, história familiar e correlacionados com a diabetes, corroborando com o caso relatado, em que a paciente era portadora de diabetes. É sabido que pacientes em condições de hiperglicemia podem causar mutações no DNA mitocondrial, podendo ser tanto uma causa direta e indireta de distúrbios no processo de maturação dos adipócitos.⁹

Além disso, a teoria da hipertrofia criada por Gupta e seus colaboradores relataram que a obesidade e o crescimento local do tecido adiposo podem ser responsável pela formação de um lipoma.⁹

Exames de imagem como a ultrassonografia, mostram que estes tumores são mais baixos em refletividade do que o músculo adjacente e mais reflexivo que o tecido subcutâneo, pode ser solicitada também a tomografia computadorizada, caso haja uma suspeita de que a lesão esteja intraósseas. A ressonância magnética foi solicitada como exame complementar pois além de reforçar a hipótese diagnóstica, mostra com precisão os limites do tumor, a vascularidade e proximidade com estruturas anatômicas críticas.^{11,10}

O diagnóstico diferencial do lipoma intraoral consiste em cistos dermóides e epidermóides orais, cisto linfoepitelial oral, tumor benigno da glândula salivar, mucocele, Neoplasia mesenquimal benigna, rânula, tecido tireoidiano ectópico, e linfoma.⁸

A biópsia incisional é indicada quando a lesão é grande e a biópsia excisional é aconselhada se a lesão for pequena ou como neste caso, um crescimento pediculado que poderia ser facilmente extirpado. A histopatologia é o padrão-ouro para o diagnóstico definitivo da lesão.⁶

A lesão é semelhante ao tecido adiposo em aparência microscópica, sendo compostos de células de gordura maduras, variando ligeiramente em tamanho e forma, apresentando maior metabolismo quando comparados aos adipócitos normais.^{10,12}



Entretanto, apesar de metabolismo diferente, eles não são usados como fonte de energia como em um tecido adiposo normal, provavelmente devido elevada atividade da lipase em células de lipoma neoplásico.¹³

O manejo precoce dos lipomas é necessário, pois o tumor pode assumir tamanhos grandes e pode causar dificuldades em processos fisiológicos como a fala, mastigação e deglutição, podendo também pode causar anormalidades dentárias, como mordida aberta anterior bem como dificuldades nas vias aéreas, atrofia da língua e macroglossia.^{1, 14}

O tratamento de primeira escolha para o lipoma é a abordagem cirúrgica, pois suas margens bem definidas sugerem um bom ponto de clivagem, facilitando assim a excisão. A aplicação de lasers de diodo foi reconhecida como uma abordagem adjuvante ou alternativa em cirurgias de lesões de tecidos moles. Kaur e seus colaboradores relataram o uso de laser de diodo para o tratamento de um lipoma em região retromolar, sendo realizado a excisão total da lesão sem recidivas, os autores concluíram que o uso do laser pode ser superior que o método convencional devido as suas vantagens de hemostasia e pouca manipulação nos tecidos, resultando a um pós-operatório sem intercorrências.¹⁵

Outros métodos de tratamento incluem injeções intralesionais de esteroides, onde a substancia de escolha é a triancinolona, utilizado em volumes que variam de 01 a 03 mL dependendo do tamanho do tumor. O seu mecanismo de ação consiste na atrofização do tecido adiposo em lesões que são inferiores a 02 cm centímetros de diâmetro.⁶

4 CONSIDERAÇÕES FINAIS

O Lipoma é uma neoplasia benigna mesenquimal pouco frequente na cavidade bucal, que muitas vezes pode passar despercebida pelo paciente. É imprescindível que pesquisas mais recentes sejam feitas para melhor estabelecer a relação do lipoma com a diabetes mellitus tipo 02. É importante também estabelecer um diagnóstico precoce e uma correta intervenção cirúrgica como meios adequados para um manejo terapêutico pertinente, pois caso não seja feito um diagnóstico precoce, o paciente pode vir a evoluir com queixas estéticas e até funcionais pois há relatos que devido o seu aumento de volume possa existir traumas mecânicos devido o espaço ocupado na cavidade oral.



REFERÊNCIAS

- De Sanctis CM, Zara F, Sfasciotti GL. An unusual intraoral lipoma: a case report and literature review. *Am J Case Rep* 2020 Jun 21;21:e923503. doi: 10.12659/AJCR.923503.
- Aita TG, Bonardi JP, Stabile GAV, Pereira-Stabile CL, Faverani LP, Hochuli-Vieira E. Lipoma on the lower lip. *J Craniofac Surg*.2017 Nov;28(8):e750-e751. doi: 10.1097/SCS.00000000000003908.
- Goutzanis L, Chliaoutakis A, Kalyvas D. Bilateral buccal space lipoma: A rare case presentation. *J Clin Exp Dent* .2019 Jun 1;11(6):e558-e560. doi: 10.4317/jced.55568
- Gargade CB, Desai AY. Lipoma of Hard Palate: Commonest Tumour at Rarest Site. *Indian J Otolaryngol Head Neck Surg*. 2019 Oct;71:27-28. doi: 10.1007/s12070-015-0951-3.
- Mehendiratta M, Jain K, Kumra M, Manjunatha BS. Lipoma of mandibular buccal vestibule: a case with histopathological literature review. *BMJ Case Rep*. 2016 Aug 3;2016:bcr2016215586. doi: 10.1136/bcr-2016-215586.
- Varma BR, Kumar KS, Verghese RS, Janardhanan M. Unusual presentation of lipoma on the tongue. *BMJ Case Rep* 2020 Apr 14;13(4):e232485. doi: 10.1136/bcr-2019-232485.
- Gibson K, Swaid MB, Metz C. Large Lipoma of the Mouth Floor. *Cureus*. 2021 Oct 1;13(10):e18420. doi: 10.7759/cureus.18420
- Dehghani N, Razmara F, Padeganeh T, Mahmoudi X. Oral lipoma: Case report and review of literature. *Clin Case Rep*. 2019 Mar 14;7(4):809-815. doi: 10.1002/ccr3.2099.
- Gupta, TKD. Tumors and tumor-like conditions of the adipose tissue. *Current Curr Probl Surg*.1970, 7.3: 3-60.
- Fitzgerald K, Sanchirico PJ, Pfeiffer DC. Large intramuscular lipoma of the tongue. *Radiol Case Rep*. 2018 Feb 3;13(2):361-364. doi: 10.1016/j.radcr.2018.01.014
- Rahmani G, McCarthy P, Bergin D. The diagnostic accuracy of ultrasonography for soft tissue lipomas: a systematic review. *Acta Radiol Open*. 2017 Jun 30;6(6):2058460117716704. doi: 10.1177/2058460117716704
- Tong KN, Seltzer, S, Castle JT. Lipoma of the parotid gland. *Head Neck Pathol*. 2020 Mar;14(1):220-223. doi: 10.1007/s12105-019-01023-3
- dos Santos Trento G, Stringhini DJ, Rebellato NLB, Scariot R. Extra-oral excision of a buccal fat pad lipoma. *J Craniofac Surg*. 2017 May;28(3):e226-e227. doi: 10.1097/SCS.00000000000003414.
- Mendonça L, NETO N, Dantas JFC, OLIVEIRA D. Lipoma: relato de caso. *Rev. Odontol. Araçatuba* 2019 (Impr.), p. 24-27, .
- Kaur A, Misra N, Umapathy D, Shivakumar GC. Effectiveness of soft tissue diode laser in treatment of oral mucosal lesions. *Journal of Indian Academy of Oral Medicine and Radiology*, 2017 v. 29, n. 3, p. 238.