



Tratamento cirúrgico de fratura orbitária Blow-out com tela de titânio: Relato de caso

Surgical treatment of Blow-out fracture with titanium mesh: Case report

DOI: 10.56238/isevjhv3n1-007

Recebimento dos originais: 20/12/2023

Aceitação para publicação: 09/01/2024

Antônio Felipe Ferreira Teixeira

Interno do Serviço de Cirurgia e Traumatologia Bucomaxilofacial UFBA/HGE

Giovanna Pereira Paixão

Residente do Serviço de Cirurgia e Traumatologia Bucomaxilofacial UFBA/HGE

Sheinaz Farias Hassam

Residente do Serviço de Cirurgia e Traumatologia Bucomaxilofacial UFBA/HGE

Eduardo Francisco de Deus Borges

Cirurgião Bucomaxilofacial, UFBA/HGE

Fátima Karoline Dultra

Preceptora do Serviço de Cirurgia e Traumatologia Bucomaxilofacial UFBA/HGE

RESUMO

As fraturas blow-out são conhecidas por acometer o assoalho ou a parede medial da órbita, região situada no terço médio da face. Para um diagnóstico preciso desse tipo de fratura é necessário um exame clínico minucioso associado ao exame imaginológico, dentre eles, a tomografia computadorizada multi-slice é considerada o “padrão ouro” para diagnóstico e planejamento da abordagem nesse tipo de fratura, já que permite visualizar todas as estruturas sem sobreposições, e permitindo, ainda, mensurar o grau de cominuição óssea, dentre os planos tomográficos o corte coronal destaca-se por possibilitar melhor avaliação do assoalho da órbita e da parede medial. Os sinais e sintomas normalmente são diplopia, enoftalmia, alteração malar, restrição da mobilidade ocular, parestesia do nervo infra orbital. Há diversos tipos de abordagens cirúrgicas para o tratamento desse tipo de trauma e para reconstruir as fraturas do tipo blow-out, opta-se por materiais aloplásticos ou enxertos autógenos. O objetivo deste caso é relatar uma fratura orbitária tipo blow-out, abordagem cirúrgica, redução e fixação com mini-placa do sistema 1.5mm em rebordo infra-orbitário esquerdo e reconstrução do assoalho de órbita esquerda com tela de titânio, dando ênfase ao tratamento de fratura de assoalho de órbita, com tela de titânio e o bom prognóstico sem sinais de contaminação ou reação de corpo estranho pós-operatório. O exame clínico e anamnésico adequado, acrescido do exame imaginológico, seguido de um planejamento convergente, aumenta as chances de um bom prognóstico, sempre com o objetivo de conseguir quando possível a reconstrução da forma, função e estética da área traumatizada.

Palavras-chave: Órbita, Telas cirúrgicas, Fraturas ósseas, Relato de caso.



1 INTRODUÇÃO

Na rotina do cirurgião bucomaxilofacial não é incomum estar diante à uma fratura facial, seja decorrente de um acidente automobilístico, motociclístico, esportes de contato, acidentes domésticos ou de trabalho. As fraturas que acometem a órbita estão envolvidas em mais de 40% de todas as injúrias faciais.¹

Quando se trata da cavidade orbitária, deve levar em consideração que apesar de uma estrutura pequena, ela é bastante complexa, pois há uma quantidade considerável de ossos e uma íntima relação com importantes estruturas anatômicas como o nervo óptico, glândula lacrimal, canal nasolacrimal, globo ocular e o ligamento cantal medial. A órbita aloja o globo ocular e é composta por sete ossos divididos em paredes superiores, laterais, mediais e inferiores. A parede superior é formada pelos ossos frontal e asa menor do osso esfenóide; a parede medial pela placa orbital do osso etmoide, processo frontal da maxila e osso lacrimal; o assoalho é formada pela face orbital da maxila, face orbital do osso zigomático, processo orbital do osso palatino e a parede lateral é formada pelo processo frontal do osso zigomático e asa maior do osso esfenóide.^{1, 2, 3}

O assoalho, rebordo infraorbital e parede medial da órbita, são regiões anatômicas muito frágeis. Segundo Hammer, a fratura blow-out consiste em um mecanismo hidráulico onde a pressão hidrostática é transmitida do globo às paredes mais frágeis da cavidade orbitária.¹

É comum que o paciente traumatizado, seja observado pelo cirurgião de acordo com a severidade da lesão para realizar o reparo cirúrgico. Os sinais e sintomas de trauma do assoalho orbitário normalmente são diplopia, enoftalmia, hipoftalmia, alteração malar, restrição da mobilidade ocular, parestesia do nervo infraorbital, equimose e edema periorbital, hiposfagma e diminuição da acuidade visual. Entretanto, o paciente pode desenvolver alguns desses sinais após a cirurgia de reparo, mas o prognóstico normalmente é favorável.⁴

Para um diagnóstico preciso desse tipo de fratura é necessário um exame clínico minucioso associado ao exame imaginológico, dentre eles, a tomografia computadorizada multi-slice é considerada o “padrão ouro” para diagnóstico e planejamento da abordagem nesse tipo de fratura, já que permite visualizar todas as estruturas sem sobreposições, e permitindo, ainda, mensurar o grau de cominuição óssea. O corte coronal destaca-se por possibilitar melhor avaliação do assoalho da órbita e da parede medial, podendo observar a perda de continuidade óssea.^{5,12}

Na literatura, não há um consenso sobre qual conduta terapêutica é a melhor indicada, se não houver sinais ou sintomas de comprometimento funcional e/ou estético, a conduta conservadora pode ser adotada. No entanto, frente à sinais e sintomas como descritos

anteriormente, a abordagem cirúrgica pode ser mandatória. Para isso, o cirurgião deve ter domínio teórico e prático, bem como a disponibilidade de materiais e insumos, para definição da conduta.⁶

Dentre os materiais disponíveis para reconstruções de grandes defeitos ósseos, há quatro tipos mais comuns, que são os enxertos autógenos, proveniente do próprio paciente; os alógenos, geneticamente diferente, mas da mesma espécie; os xenógenos, originários de uma espécie diferente; e os aloplásticos, que são sintéticos e produzidos em laboratórios a partir de diferentes materiais, como o polimetilmetacrilato e tela de titânio.⁷

Portanto, o objetivo deste artigo é relatar um caso clínico de fratura orbitária tipo blow-out, abordagem cirúrgica, redução e fixação com mini placa do sistema 1.5mm em rebordo infraorbitário direito e reconstrução do assoalho de órbita direita com tela de titânio, em paciente vítima de acidente motociclístico, conduzido pela equipe de cirurgia e traumatologia bucomaxilofacial do HOSPITAL GERAL DO ESTADO DA BAHIA.

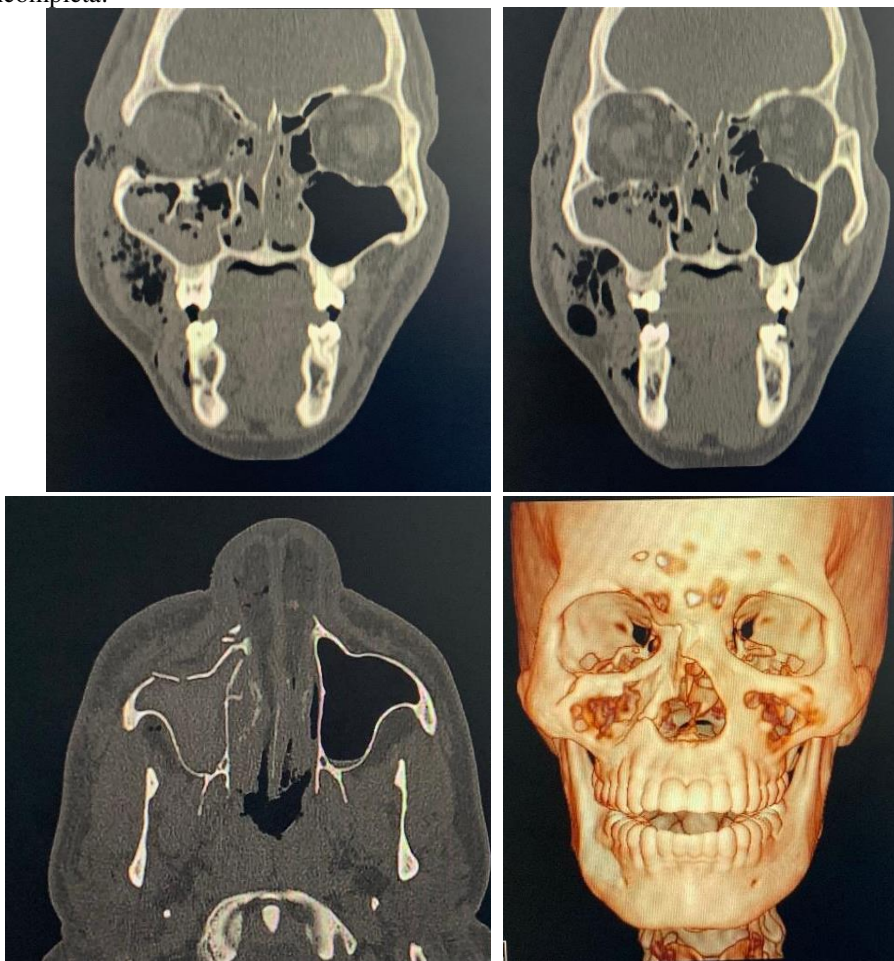
2 RELATO DE CASO

Paciente do sexo masculino, 30 anos, vítima de acidente motociclístico, cursando com trauma em face, compareceu ao HGE-BA para tratamento das lesões. Ao exame físico maxilofacial, observou-se, contornos ósseos preservados em osso frontal, solução de continuidade em rebordo infraorbital direito, edema e equimose periorbital bilateral, motricidade ocular extrínseca preservada, diplopia referida, discreto enoftalmo e hipoftalmo, crepitação nos ossos próprios do nariz (OPN), desvio de septo para direita e afundamento da pirâmide nasal, maxila estável, ausência de mobilidade atípica da mandíbula à manipulação e boa abertura bucal (Figura 1). Ao exame de tomografia de face, observou-se sinais de OPN, assoalho da órbita do lado esquerdo com herniação de conteúdo do globo ocular e fratura de zigoma esquerdo incompleta (Figura 2).

Figura 1. Imagens clínicas pré-operatórias, evidenciando edema e equimose periorbital bilateral, enoftalmia e hipoftalmia.

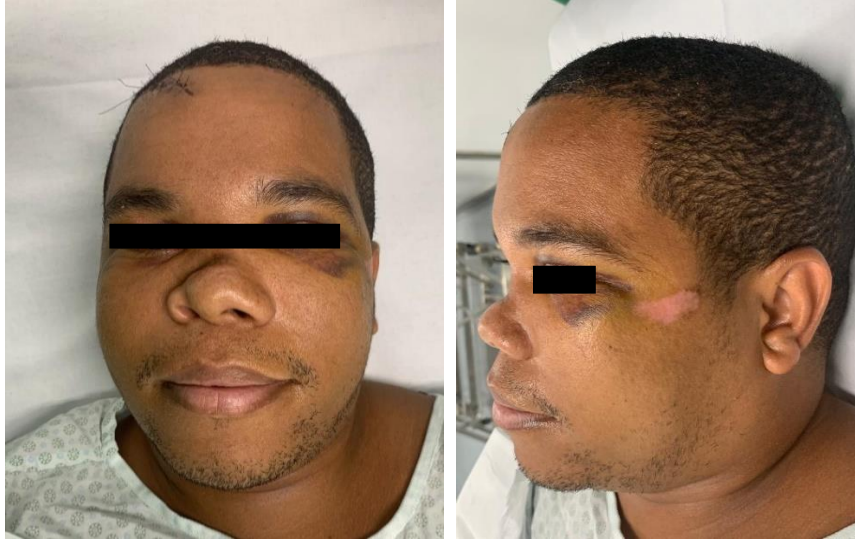

Figura 2. Cortes coronais, axiais e reconstrução 3D da tomografia computadorizada de face, onde nota-se sinais de fratura de OPN, fratura de assoalho da órbita do lado direito com herniação de conteúdo do globo ocular e fratura de zigoma direito incompleta.



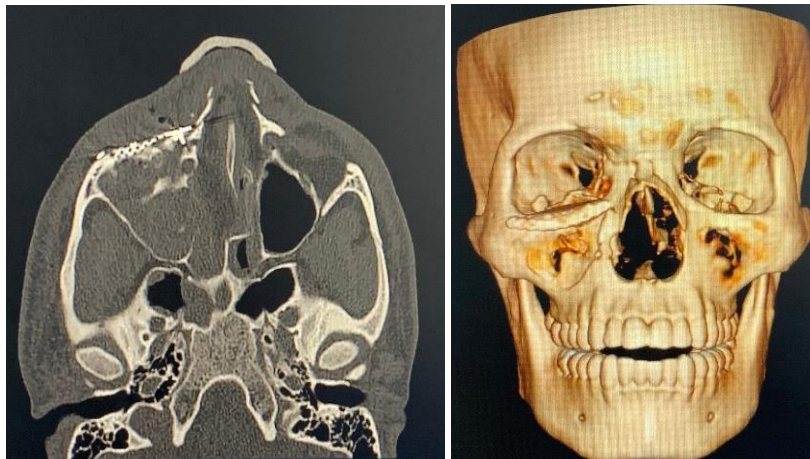
A equipe de CTBMF, realizou uma redução fechada da fratura de OPN sem fixação, realizando o tamponamento nasal anterior. Para a reconstrução do assoalho orbitário no caso discutido, optou-se pela abordagem cirúrgica com o acesso subtarsal, foi feito também uma tarsorrafia para proteção do globo ocular (Figura 3). A reconstrução do rebordo infraorbital direito foi realizada com placas e parafusos do sistema 1.5mm, a aposição de tela de titânio para reconstrução do assoalho da orbita (Figura 4).

Figura 3. Abordagem cirúrgica realizada com acesso subtarsal

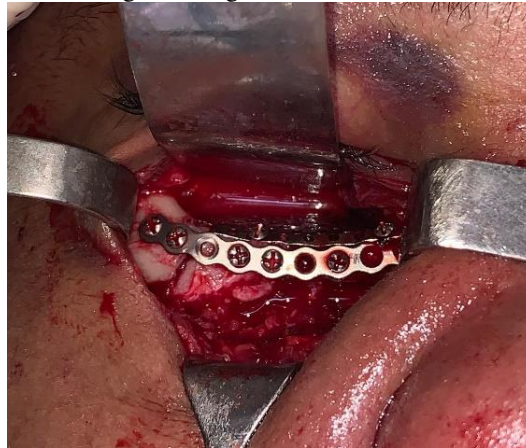
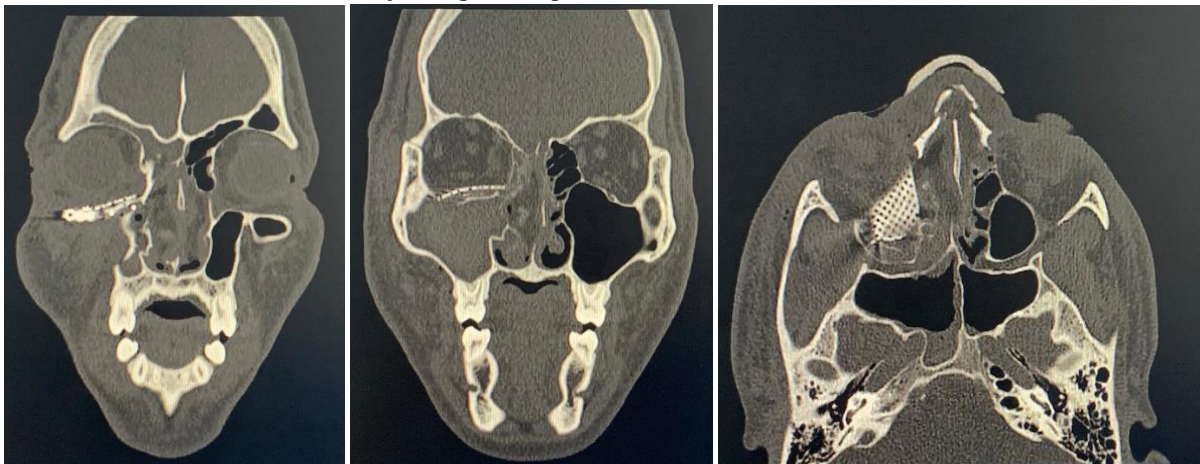
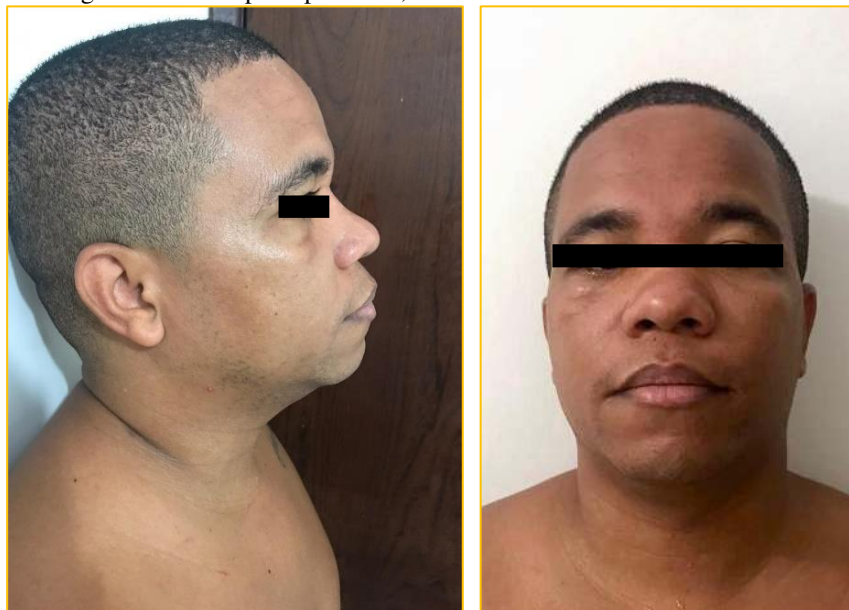Figura 4. Cortes axiais, coronais e reconstrução 3D de TC, evidenciando o assoalho e rebordo infraorbitário reconstruído com tela de titânio e fixação de placas e parafusos do sistema de 1.5mm.





Em 30 dias pós-operatório pode-se notar a restauração da projeção do dorso nasal, reconstrução da região infraorbital sendo devolvida a função e estética do paciente. Ainda observou-se motricidade ocular preservada, acuidade visual referida, sem sinais de diplopia (Figura 5).

Figura 5. 30 dias pós-operatório, com contornos e estética satisfatória.





3 DISCUSSÃO

As fraturas do tipo blow-out que causam injúria traumática no assoalho e na parede medial da órbita, acometem principalmente adultos jovens do sexo masculino⁸. O mecanismo desse tipo de trauma são forças transmitidas diretamente no globo ocular onde forças hidrostáticas incidem sobre as paredes mais frágeis da órbita¹.

No caso clínico supracitado, o paciente possuía 30 anos de idade, sexo masculino, sendo vítima de acidente motociclístico, com caráter traumático apenas no assoalho orbital direito, fratura incompleta de zigomático direito e sinais de crepitação em OPN, sem associação a outro tipo de fratura.

Segundo a literatura, os tipos de acessos mais comuns para abordagem cirúrgica desse tipo de fratura são: supratarso, subtarsal transconjuntival e incisão infraorbital. Ainda não existe uma indicação precisa do melhor acesso, os autores descrevem que irá depender de cada caso e da experiência do cirurgião. A abordagem escolhida pela equipe neste caso foi a subtarsal, que permite uma visualização adequada e ampla da área operatória, também foi realizado uma tarsorrafia para proteção do globo ocular.^{2,6,9}

Em função de reconstruir e tratar defeitos ósseos em CTBMF existem vários materiais de escolha. Para fraturas tipo blow-out, é mais comum o uso de enxerto autógeno e aloplástico como polimetilmetacrilato e tela de titânio. O enxerto produzido pelo próprio corpo é uma opção ideal porque tem similaridade com o material danificado e uma pequena taxa de suscetibilidade à infecção, ele tende a ser usado principalmente na reconstrução de grandes defeitos ósseos, porém tem uma taxa considerável de reabsorção, possibilidade de morbidade no sítio doador e tempo cirúrgico aumentado.^{5,7,10}

Na série de casos relatados por Castellani⁸ (2002) e Penna¹¹ (2017) foram utilizados para a reconstrução de fraturas de assoalho orbital enxertos retirados da cartilagem da concha auricular, foi observado que por possuir forma equivalente ao assoalho, flexibilidade ideal, boa resistência para sustentar o conteúdo orbital tornou-se opção viável frente aos outros enxertos autólogos.

O material aloplástico também é indicado por ser biocompatível, com requisitos adicionais, como radiopacidade, deve ser fino, resistente, leve e facilmente cortado sem perder sua forma. A tela de titânio por exemplo, é um material aloplástico que atende esses critérios.^{2,10}

A biocompatibilidade e as propriedades mecânicas têm feito o titânio material de escolha na área maxilofacial. O titânio oferece vantagens em comparação com enxerto autógeno. Isso inclui flexibilidade, o que permite conformação e moldagem, mesmo para um contorno complexo, um módulo (grau de elasticidade ou rigidez) adaptado para combinar facilmente com o osso



cortical, e também reduzindo o tempo cirúrgico necessário. Rigidez e estabilidade tridimensionais e pouco risco de infecção, mesmo quando expostos para os seios paranasais.^{2,5,7,9,12}

Portanto, considerando os fatores supracitados, a tela de titânio foi o material de escolha para o caso clínico discutido nesse estudo, e fixação com placa do sistema 1.5mm em região de rebordo infraorbital. Concluindo com a obtenção de ótimos resultados pós-operatórios e ausência de sinais e sintomas que antes apresentados no pré-operatório, devolvendo função e estética da área traumatizada.

4 CONSIDERAÇÕES FINAIS

O tratamento das fraturas tipo blow out, assim como outros tipos de traumas, requer um bom planejamento para aplicar a melhor abordagem cirúrgica e o material mais indicado para o caso clínico. O exame clínico e anamnésico adequado, acrescido do exame imaginológico, seguido de um planejamento convergente, é previsível que obtenha um bom prognóstico. Entretanto sempre com o objetivo de conseguir quando possível a reconstrução da forma, função e estética da área traumatizada.



REFERÊNCIAS

- Hammer B. Fraturas orbitárias – Diagnostico, Tratamento cirúrgico, Correções secundarias. 1. Ed São Paulo:Santos; 2005
- Cho RI, Davies BW. Combined orbital floor and medial wall fractures involving the inferomedial strut: repair technique and case series using preshaped porous polyethylene/titanium implants. *Cranio Maxillofac Trauma Reconstr.* 2013;6(3):161-170. doi:10.1055/s-0033-1343785
- Wang S, Xiao J, Liu L, et al. Orbital floor reconstruction: a retrospective study of 21 cases. *Oral Surg Oral Med Oral Pathol Oral Radiol Endod.* 2008;106(3):324-330. doi:10.1016/j.tripleo.2007.12.022
- Gosau M, Schöneich M, Draenert FG, Ettl T, Driemel O, Reichert TE. Retrospective analysis of orbital floor fractures--complications, outcome, and review of literature. *Clin Oral Investig.* 2011;15(3):305-313. doi:10.1007/s00784-010-0385-y
- Seen S, Young S, Lang SS, Lim T-C, Amrith S, Sundar G. Orbital Implants in Orbital Fracture Reconstruction: A Ten-Year Series. *Cranio Maxillofacial Trauma & Reconstruction.* 2021;14(1):56-63. doi:10.1177/1943387520939032.
- Grob S, Yonkers M, Tao J. Orbital Fracture Repair. *Semin Plast Surg.* 2017;31(1):31-39. doi:10.1055/s-0037-1598191
- Gunarajah DR, Samman N. Biomaterials for repair of orbital floor blowout fractures: a systematic review. *J Oral Maxillofac Surg.* 2013;71(3):550-570. doi:10.1016/j.joms.2012.10.029
- Castellani A, Negrini S, Zanetti U. Treatment of orbital floor blowout fractures with conchal auricular cartilage graft: a report on 14 cases. *J Oral Maxillofac Surg.* 2002;60(12):1413-1417. doi:10.1053/joms.2002.36094
- Seen S, Young SM, Teo SJ, et al. Permanent Versus Bioresorbable Implants in Orbital Floor Blowout Fractures. *Ophthalmic Plast Reconstr Surg.* 2018;34(6):536-543. doi:10.1097/IOP.0000000000001077
- Scolozzi P. Reconstruction of severe medial orbital wall fractures using titanium mesh plates placed using transcaruncular-transconjunctival approach: a successful combination of 2 techniques. *J Oral Maxillofac Surg.* 2011;69(5):1415-1420. doi:10.1016/j.joms.2010.07.015
- Penna WCNB, Oliveira ICD, Arízaga DSO, Ferreira MTRP, Resende MHL, Souza GMCD, et al. Tratamento de fratura de assoalho orbital com cartilagem conchal. *Rev Bras Cir Plást.* 2017;32(2):181–9. doi:10.5935/2177-1235.2017RBCP0029
- Felding UNA. Blowout fractures - clinic, imaging and applied anatomy of the orbit. *Dan Med J.* 2018;65(3):B5459