



## Tratamento endodôntico em dente com reabsorção radicular interna: relato de caso

### Endodontic tooth treatment with internal root resorption: case report

DOI: 10.56238/isevjhv2n1-003

Recebimento dos originais: 10/01/2023

Aceitação para publicação: 30/01/2023

**Gabriel Matos dos Santos**

Acadêmico de Odontologia da Faculdade de Ilhéus - CESUPI

E-mail: bielmatos96@gmail.com

**Antônio Henrique Braitt**

Professor de Endodontia Clínica da Faculdade de Ilhéus – CESUPI

ORCID <https://orcid.org/0000-0003-0660-3067>

E-mail: henrique\_braitt@terra.com.br

#### RESUMO

**INTRODUÇÃO:** A reabsorção dentária interna é caracterizada pela destruição da dentina na parede do canal radicular devido a um desequilíbrio das atividades de células clásticas decorrente, principalmente, de um trauma. Dessa forma, o tratamento endodôntico é indicado com o intuito de remover a etiologia da reabsorção ao empregar a medicação intracanal para combater uma possível infecção e assim proporcionar reparo tecidual. **OBJETIVO:** A partir de então, o objetivo desse trabalho é investigar o tratamento da reabsorção radicular por meio da terapia endodôntica convencional ao identificar as reabsorções internas e evidenciar as etapas do tratamento endodôntico. **RELATO DE CASO:** Nesse sentido, a metodologia adotada foi um estudo clínico em que selecionamos uma paciente do gênero feminino onde foi necessário o tratamento endodôntico no elemento dentário 12 com necrose pulpar e reabsorção no terço médio da raiz. Dessa maneira, foi realizado o tratamento endodôntico obedecendo a técnica, através da instrumentação do canal radicular seguida de irrigação com hipoclorito de sódio à 6%. Após a instrumentação, realizou-se a PUI (Irrigação Passiva Ultrassônica) seguida também de irrigação com hipoclorito de sódio à 6% e solução de EDTA. Também, realizou -se a secagem do canal radicular e a obturação do canal, permitindo assim que o respectivo dente seja restaurado provisoriamente com o ionômero de vidro para que posteriormente possa ser restaurado permanentemente de acordo com a indicação do material. Portanto, as reabsorções dentárias internas causam danos irreversíveis ao indivíduo como a perda do elemento dentário, alterando assim o funcionamento do sistema estomatognático. Assim, o tratamento endodôntico possui grandes vantagens nos tratamentos de dentes com reabsorção dentária interna já que promove estagnação do processo reabsortivo e reparo tecidual. **CONCLUSÕES:** Diante disto, o tratamento das reabsorções dentárias internas, exigem muita atenção do Cirurgião – Dentista devido a avaliação cautelosa durante toda a preservação do caso clínico.

**Palavras-chave:** Endodontia, Canal radicular, Reabsorção

## 1 INTRODUÇÃO

A perda de elementos dentários pode influenciar diretamente na qualidade de vida do homem ao interferir em aspectos sociais, nutricionais, fisiológicos e até mesmo psicológicos, alterando assim a sua sobrevivência e os relacionamentos interpessoais (SANTOS, 2010).

As reabsorções dentárias ocorrem devido a um desequilíbrio da reabsorção dos tecidos minerais, decorrentes principalmente de um trauma dentário que podem surgir depois de algumas semanas. Dessa forma, a reabsorção dentária interna é caracterizada pela destruição progressiva da estrutura da parede do canal radicular devido as atividades clásticas das células e formação de tecido de granulação no defeito ósseo (RODRIGUES, OLIVEIRA 2016).

De maneira preventiva, o tratamento endodôntico tem o intuito de manter o dente na cavidade bucal e a saúde dos tecidos periapicais. Assim, é essencial conhecer a anatomia, fisiologia e patologias da polpa dentária para que seja realizado o manejo do procedimento de maneira adequada (CONCEIÇÃO 2012).

O diagnóstico prévio, a realização de um tratamento endodôntico adequado juntamente com um planejamento contendo técnicas e materiais modernos e um acompanhamento radiográfico periódico é essencial para obter-se um bom prognóstico (RODRIGUES, OLIVEIRA 2016).

O processo de reabsorção radicular interna, resultante de um trauma dentário pode ser interrompido através da terapia endodôntica convencional. Assim, o intuito desse projeto de pesquisa é relatar a etiologia das reabsorções dentárias internas, como são classificadas e analisadas através de características específicas dos exames clínicos e radiográficos.

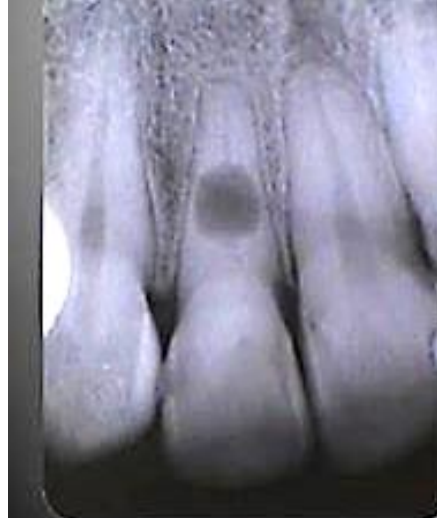Dessa maneira, esse tratamento consiste em uma técnica correta que abrange a instrumentação, irrigação (solução irrigadora) e a obturação (material obturador/guta-percha). Além de ser realizada com instrumentos adequados, os componentes químicos de irrigação como o hipoclorito de sódio e a medicação intracanal, o MTA.

Dessa forma, analisar o relato de caso mostra a eficácia do tratamento endodôntico, após dez anos de preservação, em um paciente que recorreu a clínica com um dente que clinicamente e radiograficamente mostrou uma reabsorção dentária interna decorrente de uma necrose pulpar.

## 2 CASO CLÍNICO

No dia 18/05/2010 a paciente C.V.S. 31 anos, gênero feminino compareceu à Clínica, por indicação de um colega, para tratamento endodôntico no dente 12 que se encontrava com necrose pulpar e reabsorção interna no terço médio da raiz. Figura 1.

Figura 1 - Radiografia de diagnóstico mostrando reabsorção interna da raiz.



A paciente foi anestesiada com um tubete de Prilocaína com Felipressina, o dente foi isolado com dique de borracha e procedida a abertura técnica cirúrgica.

Foi realizado o cateterismo do canal radicular até o início da reabsorção interna radicular, no terço médio da raiz, com um instrumento intracanal Prodesign S #30.10 irrigando com NaOCl a 6%. O Comprimento de Trabalho foi mensurado com um instrumento manual tipo K #30 com quando foi realizada uma tomada radiográfica para auferir a odontometria, confirmada com o localizador foraminal.

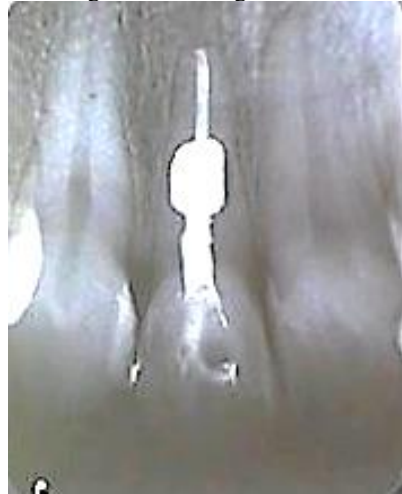Foi então realizada a modelagem do canal com instrumentos recíprocos WFile (TDKaFiles) #35.6% e #45.5%, irrigando com 5 mL de NaOCl a 6% após cada instrumento.

Após a Modelagem foi realizada uma PUI (Irrigação Passiva Ultrassônica) de acordo com van der Sluis utilizando um inserto ultrassônico E1 (Helse) ativando por um minuto NaOCl a 6%, um minuto EDTA a 17% e um minuto NaOCl a 6%.\*\*\*

O canal foi seco com cones de papel esterilizado foi realizada a obturação com cones de gutapercha TDKa Large e pasta AHPlus, cortado logo após a reabsorção interna. A reabsorção e o terço cervical do canal radicular foram obturados com MTA branco Ângelus.

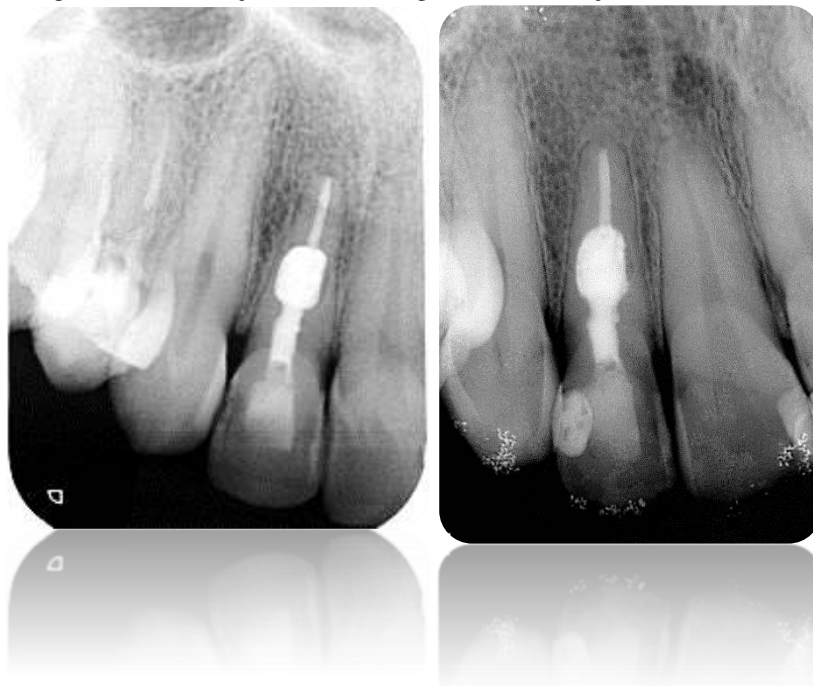
O dente foi restaurado provisoriamente com ionômero de vidro restaurador Maxxion R-FGM e o paciente retornou ao colega indicador. Com a radiografia final. Figura 2.

Figura 2- Radiografia final



Foram realizados exames radiográficos de preservação com cinco e dez anos após o tratamento, confirmando a cura da patologia. Figuras 3 e 4.

Figura 3 - Proservação de 5 anos. Figura 4- Proservação de 10 anos



### 3 DISCUSSÃO

A reabsorção radicular interna refere-se a um processo patológico em que há reabsorção da face interna da cavidade pulpar. Esse processo está relacionado com a exposição da dentina, que ao ser exposta pode desencadear a reabsorção devido a presença de antígenos sequestrados em sua matriz celular. Ao lado da polpa dentária, a perda da continuidade da camada de odontoblastos pode ser responsável por expor a dentina e assim causar a reabsorção radicular interna (PORTO, BARBOSA 2015).

A etiologia da reabsorção interna ainda é desconhecida, porém, sabe-se que o traumatismo sempre é o principal fator nesses casos. Ainda assim, outros fatores podem estar relacionados como pulpites, cáries e restaurações profundas (NEVILLE 2011). Nos casos em que há pulpites crônicas, observa-se uma descontinuidade da camada de odontoblastos e a exposição da dentina, desencadeando a reabsorção radicular interna (PORTO, BARBOSA 2015).

De acordo com a classificação, podem ser subdivididas em dois tipos: inflamatória ou por substituição. A reabsorção do tipo inflamatória é aquela que apresenta uma inflamação após o trauma ou um agente agressor. Ainda assim, podem ser divididas em perfurantes (internas e externas) e não-perfurantes, necessitando da realização da pulpectomia, que consiste na remoção da polpa que promove a paralisação da nutrição sanguínea às células clásticas (CONSOLARO 2005).

A reabsorção radicular interna já foi analisada em pacientes de diversas idades, sendo mais comum em indivíduos que possuem entre quarenta e cinquenta anos. Clinicamente é uma lesão assintomática e na maioria das vezes são consequências de alterações pulpares, periapicais e doenças periodontais. Desse modo, pode ser observada quando estiver na porção coronária onde nota-se um tecido hiperplásico com uma mancha rósea no esmalte. Após 10 meses do início do processo de reabsorção torna-se visível a perfuração da coroa. Quando esse processo perfura a raiz, torna-se difícil o diagnóstico, pois poderá ser confundido com a reabsorção dentária externa. Assim, é importante analisar os exames radiográficos que irão demonstrar as áreas de reabsorção interna como regiões radiolúcida, simétrica, ovóide ou arredondada, bem circunscrita no interior do canal radicular (PRATA 2002).

O tratamento para a reabsorção radicular interna consiste na terapia endodôntica convencional que tem como objetivo remover o tecido inflamado, impossibilitando o transporte de sangue às áreas de reabsorção. Devido a presença do tecido de granulação no local, poderá haver sangramento abundante durante o procedimento, prejudicando a visibilidade nas fases iniciais do debridamento químico mecânico (PATEL 2010).

Além disso, constata-se dificuldades técnicas para a limpeza e obturação dos canais devido as irregularidades nas paredes do canal com a reabsorção dentária interna. Na endodontia, a irrigação dos canais radiculares com hipoclorito de sódio é muito utilizado devido as suas propriedades antimicrobianas físico-químicas, além de promover a remoção da matéria orgânica presente nas áreas inacessíveis aos instrumentos endodônticos (FAVARIN 2017).



O preenchimento do canal deve ser feito com pasta hidróxido de cálcio, pois através do pH alcalino e propriedade de dissociação, tem ação antibacteriana e de remineralização, induzindo assim a cura do processo de reabsorção (CONSOLARO 2011).

A obturação é uma etapa essencial do tratamento endodôntico, pois tem como objetivo bloquear a comunicação de microrganismos entre a cavidade oral e os tecidos periapicais e eliminar os espaços vazios do interior dos canais radiculares, impedindo o desenvolvimento bacteriano. Dessa maneira, após cessar a reabsorção, procede-se a obturação do canal e do local da reabsorção com cimento e guta-percha. O material obturador deve possuir fluidez com o intuito de proporcionar a sua penetração em toda a extensão da cavidade (FERREIRA et al. 2007).

O cimento de obturação mais utilizado na reabsorção dentária interna é o MTA (Agregado de Trióxido Mineral) por ser utilizado como um material que induz o reparo, além de apresentar boas propriedades seladoras que proporciona o fechamento da comunicação pulpo-periodontal e induz a reparação tecidual (FAVARIN 2017).

Entretanto, a guta-percha é o material mais utilizado para o preenchimento da área de reabsorção necessitando de um aquecimento prévio para promover o seu escoamento, através da termoplastificação (MELO et al, 2014)

#### **4 RESULTADOS ESPERADOS**

Levando em consideração que as reabsorções radiculares internas causam danos irreversíveis ao indivíduo como a perda do elemento dentário, alterando assim o funcionamento do sistema estomatognático, considera-se que o tratamento endodôntico possui grandes vantagens nos tratamentos de dentes com reabsorção dentária interna já que promove estagnação do processo reabsortivo e reparo tecidual.

Assim, tem-se como resultados esperados que o caso clínico analisado esteja em consonância com os apontamentos teóricos explorados, uma vez que o tratamento das reabsorções radiculares internas, exigem muita atenção do Cirurgião – Dentista devido a avaliação cautelosa durante toda a proervação do caso clínico.



## REFERÊNCIAS

- CONCEIÇÃO B, VISCONTE L, FURTADO C. Um material alternativo à base de SBS para substituir a guta percha no tratamento endodôntico. *Polímeros*,2012;22: 352-356.
- CONSOLARO A. Aspectos metodológicos do estudo das reabsorções dentárias na movimentação dentária induzida: uma proposta de guia e cuidados para análise de trabalhos. *Reabsorções dentárias nas especialidades clínicas*, 2005.
- CONSOLARO A. O conceito de reabsorções dentárias ou As reabsorções dentárias não são multifatoriais, nem complexas, controvertidas ou polêmicas!. *Dental Press J Orthod*, 2011;16:19-24.
- FAVARIN P. Reabsorção dentária interna: relato de caso clínico. *Rev Odont da Univ Cidade de S,P* 2017;27(1):64-71.
- FERREIRA MM, LEITÃO J, CARRILHO EVP. Reabsorção radicular interna. *Rev Port de Estomato, Med Dent e Cirur Maxilofacial*,2007;48(2):121-6.
- LOPES, HP, SIQUEIRA Jr JF. Endodontia: biologia e técnica. In: *Endodontia: biologia e técnica*. 1999: 650.
- MELO TAF. Eficácia de duas técnicas de obturação em cavidades experimentais de reabsorção radicular interna. *Rev Odont da UNESP*, 2014;43:367-71.
- NEVILLE B. *Patologia oral e maxilofacial*. Elsevier Brasil, 2011.
- PATEL S. Internal root resorption: a review. *J Endod*.2010;36(7):1107-21.
- PORTO EL, BARBOSA JF. Reabsorção dentária: Revisão de Literatura. *Uningá Review*,2015;24(2).
- PRATA M. Avaliação da Reabsorção Radicular Apical Externa e Interna em Dentes com Lesões Periapicais. *JBE, Curitiba*. 2002;3(10):222-28.
- RODRIGUES RCV, OLIVEIRA JV. Reabsorção Radicular Interna: revisão de literatura. *R CROMG*, 2016;17(2):45-51.
- SANTOS BZ. Physiological and pathological factors and mechanisms in the process of root resorption in primary teeth. *RSBO (Online)*,2010;7(3):332-9.