



Correção cirúrgica de 7 hérnias de parede abdominal por técnica híbrida

Surgical correction of 7 abdominal wall hernias using a hybrid technique

DOI: 10.56238/isevjhv3n2-017

Recebimento dos originais: 18/03/2024

Aceitação para publicação: 08/04/2024

Helen Brambila Jorge Pareja

Médica, cirurgiã Ap digestivo

Universidade do Oeste Paulista, Santa Casa de Misericórdia de Presidente Prudente

Eduardo Alves Canedo

Médico, residente de Cirurgia Geral
Hospital Regional de Presidente Prudente

Elisangela Maria Nicolete Rampazzio

Médio completo, acadêmica de Medicina
Universidade do Oeste Paulista

Armando Carromeu Dias Pioch

Médio completo, acadêmico de Medicina
Universidade do Oeste Paulista

Luiza Queiroz Pettinate

Médio completo, acadêmica de Medicina
Universidade do Oeste Paulista

Gabriel Trevisan Del Hoyo

Médio completo, acadêmico de Medicina
Universidade do Oeste Paulista

Brenda Vieira Azambuja Carneiro

Médio completo, acadêmica de Medicina
Universidade do Oeste Paulista

Caroline da Silva Barreto Santos

Médio completo, acadêmica de Medicina
Universidade do Oeste Paulista

RESUMO

Hérnias incisionais são defeitos da parede abdominal sob cicatriz prévia. Consistem num importante fator epidemiológico, uma vez que são responsáveis 11% das cirurgias por laparotomia realizadas por cirurgiões. Possuem sintomatologia local e sistêmica, incluindo dor, plenitude, abaulamentos e edema, podendo complicar até em isquemia e necrose tecidual. As comorbidades são importantes fatores agravantes e as técnicas cirúrgicas utilizadas para correção incluem laparotomia e videolaparoscopia, devem ser resolutivas de forma a evitar complicações, incluindo recidivas. A técnica de herniorrafia e hernioplastia são constantemente descritas na literatura, porém utilizar técnica mista é algo pouco visto que desafia o conhecimento da equipe médica e



aborda o discernimento do profissional de modo a englobar tanto os conhecimentos prévios quanto o perfil social e comórbido do paciente.

Palavras-chave: Hérnia, Correção, Hernioplastia, Herniorrafia.

1 INTRODUÇÃO

Hérnias ventrais são definidas por defeitos não inguinais e não hiatais na parede abdominal, podendo ser dividida em adquiridas ou congênitas, sendo a primeira de maior prevalência¹. As hérnias incisionais se referem a um grupo de hérnias ventrais adquiridas que correspondem a defeitos no fechamento adequado da parede abdominal, mais especificamente a aponeurose, com protusões ocasionais de conteúdo abdominal ou com todos os componentes herniários do defeito, saco e conteúdo. A hérnia incisional pode ocorrer em tanto em locais que sofreram algum tipo de trauma ou em incisões cirúrgicas^{1,2,3}.

A fisiopatologia da formação de hérnias não é muito bem esclarecida. A cicatrização fásical íntima é fundamental para que não haja defeitos de fechamento da parede, porém diversos fatores podem contribuir para que isso não ocorra, incluindo fatores técnicos relacionados a sutura², sendo que a recorrência da hérnia está intimamente relacionada a eficácia da correção cirúrgica⁴. As lacunas da incisão cirúrgica separado pelas bordas, posteriormente preenchido por tecido cicatricial, quando ocorre na vigência de fatores que podem levar a erros de cicatrização do tecido, predispõe ao surgimento de hérnias incisionais². Tais fatores de risco incluem: doenças sistêmicas (diabetes mellitus, hipotireoidismo, neoplasias, etc.), hábitos e vícios (etilismo, tabagismo, drogadição), fatores relacionados a tecnica cirúrgica, idade avançada, etc.^{2,3}.

A parede abdominal anterior é composta por várias camadas, incluindo pele, peritônio, gordura, fásica e músculo, tendo a ordem variável de acordo com o local, e estresse repetitivos devido ao aumento da pressão intra-abdominal podem levar a múltiplas rupturas microscópicas do tecido, além disso fatores que atrapalham a cicatrização podem contribuir para a fragilidade da parede, tais como o estresse oxidativo oriundo de comorbidades pré-existentes e da própria cirurgia. Além destes fatores de risco, a resistência do tecido diminui para 80% após alguma cirurgia e ainda mais após outra, ou seja, múltiplas incisões cirúrgicas possuem efeito aditivo e agravariam cada vez mais a flacidez da parede¹.

A sintomatologia da hérnia inclui: dor, edema, plenitude no local de ocorrência que pode mudar com a manobra de Valsava e, quando enclausuradas, podem atribuir isquemia tecidual¹. Quando necessitam de correção cirúrgica, as hérnias incisionais podem usufruir de duas técnicas: correção aberta ou correção laparoscópica. Estudos afirmam que ambas as técnicas



apresentam vantagens e desvantagens, porém a correção laparoscópica usufrui de menor tempo de internação, menos dor e menos complicações pós-operatórias. A técnica aberta, por um outro lado, permite usufruir da vantagem de colocação de telas que auxiliam no aumento da resistência da parede abdominal e ressecção completa do saco herniários, diminuindo chances de recidiva. A lesão intestinal é uma das principais complicações intraoperatórias e, quando ocorre, a tela absorvível pode ser uma boa saída após enterotomia, frente ao fato de que a colocação de telas não absorvíveis em campos contaminados podem agravar a infecção³.

Vários tipos diferentes de malhas estão disponíveis, variando entre a origem sintética ou biológica, permanente ou absorvível². O estudo de Parker, S. G. 2021⁴ constatou que utilização de telas em cirurgias de correção de hérnia não apresentou diferenças entre os grupos de origem sintética e biológica referente ao desfecho recidiva, porém reafirmou que a recidiva é a complicação de correções de hérnia mais comum. Além disso, as tais infecções seguem o pódio de complicações logo após a recidiva. Vale ressaltar que a colocação de malhas é contraindicada na vigência de infecções no sítio cirúrgico para tratamento de hérnias.

No geral, o defeito na fáscia deve ser fechado quando for inferior a 10 centímetros e, quando superior, com telas. A técnica de separação de componentes pode ser utilizada quando a aproximação das bordas não é plausível de ser realizado².

2 METODOLOGIA

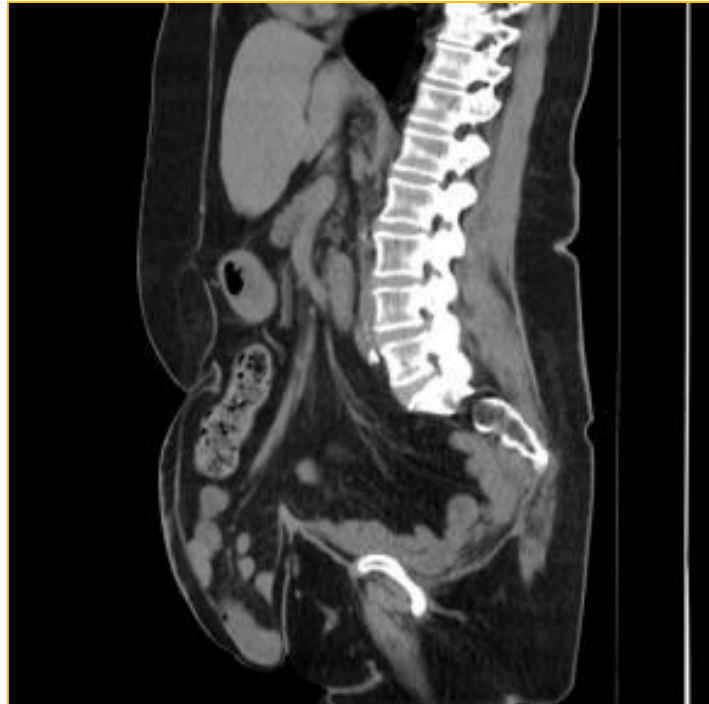Estudo do tipo Relato de caso, cujas informações foram coletadas por meio de revisão de prontuário médico. Em paralelo, para sustentar as ideias discutidas neste artigo, foi feita uma revisão de literatura em bases de dados científicas como PubMed e Scielo. A produção deste artigo científico seguiu as normativas propostas pelo Conselho Nacional de Pesquisa (CONEP).

3 RELATO DE CASO

Paciente do sexo feminino, 67 anos, branca, casada, sem grau de escolaridade, católica, procurou consultório médico com queixa de abaulamento e dor em região abdominal sobre cicatriz cirúrgica prévia desde 2015, porém nos últimos meses apresentou piora importante da dor, principalmente aos esforços o que a limita durante as atividades diárias. Apresenta obesidade, com abdome em avental, e antecedentes de diabetes tipo II em uso de Metformina e Glicazida, hipertensão arterial em uso de losartana potássica, dislipidemia em uso de sinvastatina e hipotireoidismo em uso de levotiroxina sódica.

Realizou 3 cirurgias prévias (duas cirurgias para tratamento metacrônico devido câncer colorretal, em 2011 e 2013, e uma reconstrução de trânsito intestinal). Ao exame físico abdominal foi constatado a presença de abaulamento em cicatriz cirúrgica de laparotomia na região da linha média, abaulamento em hipocôndrio direito e flanco esquerdo sobre cicatriz da incisão cirúrgica de colostomia, todos com proeminência à manobra de Valsalva, porém hipogastro sem redução manual. Foi solicitado tomografia de abdômen total para programação cirúrgica (figura 1).

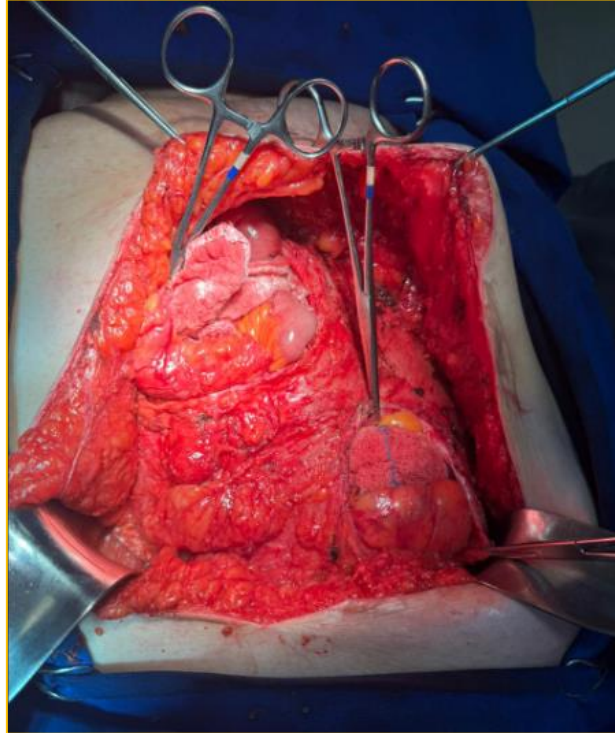
Figura 1 – cortes da tomografia computadorizada de abdome



Fonte: os autores.

Após estudo detalhado da doença com exames complementares, foi constatado a presença de 7 hérnias ventrais (vide figura 1) e optado por uso de tela dupla face na porção inferior, onde eixo não teve capacidade de aproximação, e nas demais aproximação primária com uso de tela para evitar recidiva. Paciente foi submetida a procedimento cirúrgico misto de herniorrafia e hernioplastia para fechamento das aponeuroses lesadas, reconstruindo a parede abdominal.

Figura 2 – Técnica de correção aberta

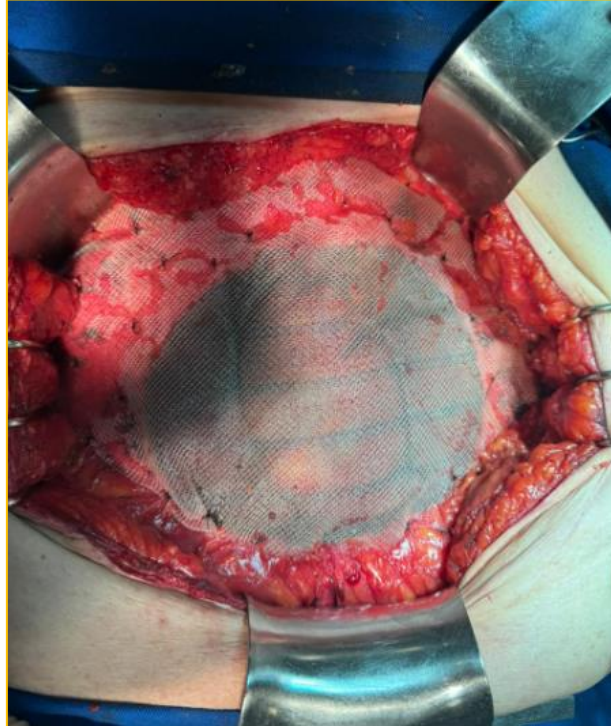


Fonte: Os autores

Para procedimento de herniorrafia foi utilizado tela de Polipropileno 30x30 centímetros (cm) usufruindo do fechamento primário da técnica, com critério de escolha para hérnias de menor diâmetro, em um total de 6 anéis herniários, que permitiam a aproximação da borda das aponeurosses, localizadas em epigástrico;

A hernioplastia foi optada a critério das hérnias maiores localizada em hipogástrico que não permitiam a aproximação das bordas aponeuróticas, sob risco de síndrome compartimental e, para isso, foi utilizada tela dupla face PCDG1 oval 15x20 cm em contato direto com as alças intestinais.

Figura 3 – Utilização de telas para correção das hérnias.



Fonte: os autores

A técnica mista foi necessária devido ao número de lesões apresentadas pela parede abdominal da paciente e tamanha fragilidade dela. Não houve intercorrências durante a cirurgia. Paciente recebe dieta no mesmo dia e alta hospitalar no dia seguinte.

4 DISCUSSÃO

A paciente do caso relatado apresenta ao menos dois fatores de risco para ocorrência de herniações pela parede abdominal, além disso, o histórico de cirurgias anteriores elevou as chances de ocorrência de hérnias incisionais, uma vez que múltiplas incisões operatórias apresentam um efeito aditivo de flacidez na parede abdominal, aumentando as chances de incidência conforme a frequência cirúrgica aumenta^{1,6}.

A correção videolaparoscópica, com uso de telas, traz resultados melhores do que a técnica aberta⁸, contudo, para esta paciente, a presença numerosa de hérnias impossibilitou a utilização de uma única técnica cirúrgica ou técnica laparoscópica afim de evitar novas recidivas. Foi optado, então, a formulação de uma técnica mista de herniorrafia e hernioplastia em correção aberta.

Hérnias incisionais constituem um problema econômico no Brasil, sendo responsável por 1% dos afastamentos do trabalho, tendo muitos fatores de risco identificados, tais como obesidade, diabetes mellitus, tabagismo, DPOC, etc.⁵. Segundo a SBH – Sociedade brasileira de hérnia e parede abdominal, o DataSUS divulgou que 404 mil procedimentos de correção de hérnias foram



realizados no Brasil entre 2020 e 2022, representando a cirurgia mais frequente realizada por cirurgiões⁸.

Embora a paciente tivesse uma idade relativamente avançada e comorbidades importantes que tornassem o procedimento cirúrgico consideravelmente mais complexo, o impacto na qualidade de vida da mesma justificava uma intervenção para tentar mitigar os problemas causados pelos desdobramentos das hérnias. Segundo a SBH, o tratamento cirúrgico de hérnias, sejam elas de qualquer origem, deve ocorrer quando há o surgimento dos sintomas, atrapalhando a qualidade de vida dos pacientes ou trazendo riscos eminentes a saúde⁸.

A técnica *sublay* de hernioplastia foi optada, no caso desta paciente, para aquelas hérnias com diâmetros maiores, sem possibilidade de aproximação primária das fâscias. Foram colocadas telas dupla face PCDG1 em contato direto com o intestino. Embora essa técnica específica tenha maior registro de formação de seromas, há evidências de que as chances de recidiva são menores⁹.

A tendência das hérnias de parede abdominal é que o seu diâmetro aumente conforme a tração dos músculos abdominais¹⁰, dessa forma, a herniorrafia, optada para fechamento primário, não seria uma opção viável nesta paciente obesa com abdome em avental para hérnias de grande diâmetro, devido à grande porcentagem de risco de recidiva.

Já para as hérnias menores, a técnica utilizada foi a herniorrafia com colocação de telas simples de polipropileno. Esse material apresenta evidências de melhores desfechos e menores riscos de deiscência; embora seja possível abordar esse tipo de hérnia com sutura simples entre as aponeuroses, evidências indicam que a recorrência herniária é menor naqueles procedimentos onde foi feito o uso da tela⁸.

Embora o uso de telas não seja isento de riscos de complicações inerentes a inserção desses componentes artificiais no organismo humano, os riscos das técnicas que não lançam mão destes artefatos (como aderências ou síndrome compartimental, pela redução da capacidade volumétrica abdominal após rafia nas hérnias) superaram, em muito, os benefícios. A utilização intraperitoneal de próteses é indicada em grandes hérnias que não permitem a aproximação das bordas, recidivas frequentes com lesões intra-abdominais associadas, paciente obeso e quando acesso laparoscópico é contraindicado¹¹. A paciente do caso relatado apresentou todos os critérios para sua utilização.

A correção herniária abdominal deve permitir que as vísceras que compõem os sacos protuberantes possam ser reintroduzidas e a parede reconstruída. Este procedimento tem a finalidade de evitar restringir o volume da cavidade abdominal e a elevação da pressão interna de modo a não complicar em síndrome compartimental¹¹. Ao avaliar a paciente do caso em pré-operatório, a equipe médica observou que o grande número de anéis herniários sobre a incisão e a



variação de diâmetro entre eles não permitiria a reconstrução da parede abdominal afim de evitar síndrome compartimental. Este fato inclui um importante justificativa para o uso de telas. As suturas aponeuróticas reduziriam a área abdominal e, conseqüentemente elevariam a pressão da cavidade. A utilização de telas dupla-face e polipropileno foi o recurso resolutivo para tal questão, pois aumentam a superfície de contato da parede abdominal e o espaço intracavitário.

Em relação aos tipos de telas em si, o risco de aderência foi amenizado diante da composição de cada uma. A formação de aderências faz parte do processo natural de cicatrização, porém autolimitadas, até que o sistema fibrinolítico as absorva. Este processo é retardado na vigência de infecções, inflamações e isquemia¹⁰. Para evitar que isto ocorra patologicamente, a tela dupla face foi utilizada em contato direto com as vísceras da paciente deste relato. Esta tela possui ambas as faces de diferentes composições: uma em contato com a musculatura, capaz de manter a força tênsil, evitando recidivas; outra em contato com o intestino, evitando aderências. Dessa forma, esta tela foi optada nas hérnias de maior diâmetro que haviam protusões intestinais envolvidas.

Quanto a tela simples de polipropileno, o estudo de Ultrabo, Cal et. Al., 2021¹² afirma que a diferença de tamanho entre os poros influencia na formação de fibromas, sendo as de menores diâmetros (1mm) as mais responsáveis por estas complicações relacionadas a cicatrização. Para a paciente do caso, esta tela foi utilizada em hérnias de menor diâmetro, associada a herniorrafias, pois este mesmo estudo afirma que o risco de deiscência é menor com sua utilização.

A escassez na literatura sobre a técnica mista de herniorrafia e hernioplastia não nos permitiu antever dados prognósticos relevantes para o caso que ainda não apresentou desfecho completo, porém permite, com base em outros dados, racionalizar que hibridizar ambos procedimentos com uso de telas foi a melhor escolha para esta paciente. A idade avançada foi um fator expressivo para talante terapêutica da equipe, uma vez que a qualidade de vida é um alvo de todo e qualquer procedimento médico, sendo caracterizado como componente indispensável para reestabelecimento da higidez. Conclui-se, portanto, que o discernimento médico baseado em evidências e os recursos disponibilizados levaram ao melhor tratamento disponível para paciente, e até o momento não houve complicações referente a técnica cirúrgica propriamente dita.

Conflitos de interesse

Os autores afirmam não haver qualquer potencial conflito de interesse que possa comprometer a imparcialidade das informações apresentadas neste artigo científico.



REFERÊNCIAS

- Smith, Jason. and John D. Parmely. "Ventral Hernia." *StatPearls*, StatPearls Publishing, 8 August 2023. Disponível em: <https://www.ncbi.nlm.nih.gov/books/NBK499927/>. Acesso em: 22 fev. 2024
- Hope, William W. and Faiz Tuma. "Incisional Hernia." *StatPearls*, StatPearls Publishing, 12 June 2023. Disponível em: <https://www.ncbi.nlm.nih.gov/books/NBK435995/>. Acesso em: 18 fev. 2024.
- Van den Dop, L Matthijs et al. "Hybrid operation technique for incisional hernia repair: a systematic review and meta-analysis of intra- and postoperative complications." *Hernia: the journal of hernias and abdominal wall surgery* vol. 25,6 (2021). Disponível em: <https://www.ncbi.nlm.nih.gov/pmc/articles/PMC8613158/>. Acesso em: 21 fev. 2024.
- Parker, S G et al. "Identifying predictors of ventral hernia recurrence: systematic review and meta-analysis." *BJS open* vol. 5,2 (2021). Disponível em: <https://www.ncbi.nlm.nih.gov/pmc/articles/PMC8038271/>. Acesso em: 24 fev. 2024.
- Martins EF, Dal Vesco Neto M, Martins PK, Difante LDS, Silva LL de M, Bosi HR, et al.. ONLAY VERSUS SUBLAY TECHNIQUES FOR INCISIONAL HERNIA REPAIR: 30-DAY POSTOPERATIVE OUTCOMES. *ABCD, arq bras cir dig* [Internet]. 2022;35:e1692. Available from: <https://doi.org/10.1590/0102-6720220002e1692>. Access: 11 mar. 2024.
- Campos, A. C. L., et al.. "Cicatrização De Feridas". *ABCD. Arquivos Brasileiros De Cirurgia Digestiva (São Paulo)*, vol. 20, no. 1, Colégio Brasileiro de Cirurgia Digestiva, Jan. 2007, pp. 51–58. Disponível em: <https://www.scielo.br/j/abcd/a/wzTtGHxMQ7qvKBbqDLkTF9P#>. Acesso em: 19 fev. 2024.
- Harries, Rhiannon L et al. "Hughes Abdominal Repair Trial (HART)-abdominal wall closure techniques to reduce the incidence of incisional hernias: feasibility trial for a multicentre, pragmatic, randomised controlled trial." *BMJ open* vol. 7,12 e017235. 19 Dec. 2017, doi:10.1136/bmjopen-2017-017235
- SOCIEDADE BRASILEIRA DE HÉRNIA E PAREDE ABDOMINAL (SBH), Hérnia da parede abdominal. Curitiba: SBH, 2009. Disponível em: <https://sbhernia.org.br/hernia/#definicao>. Acesso em: 13 mar. 2024.
- Nguyen, Mylan T et al. "Comparison of outcomes of synthetic mesh vs suture repair of elective primary ventral herniorrhaphy: a systematic review and meta-analysis." *JAMA surgery* vol. 149,5 (2014): 415-21. doi:10.1001/jamasurg.2013.5014.
- Araújo URM e F de, Czezko NG, Deallarmi A, Hemoviski FE, Araújo HVCP. Escolha do material da tela para disposição intra-peritoneal na correção cirúrgica de defeitos herniários da parede abdominal. *ABCD, arq bras cir dig* [Internet]. 2010Jun;23(2):118–21. Available from: <https://doi.org/10.1590/S0102-67202010000200012>
- Speranzini MB, Deutsch CR. Grandes hérnias incisionais. *ABCD, arq bras cir dig* [Internet]. 2010Oct;23(4):280–6. Available from: <https://doi.org/10.1590/S0102-67202010000400015>
- Utrabo cal, czezko ng, busato cr, montemór-netto mr, lipinski l, malafaia o. Between prolene®, ultrapro® and bard soft® meshes which presents the best performance in the repair of the abdominal wall?. *ABCD, arq bras cir dig* [Internet]. 2021;34(1):e1577. Available from: <https://doi.org/10.1590/0102-672020210001e1577>