



## Infarto omental em paciente idoso: Um relato de caso

DOI: 10.56238/isevjhv3n4-005

Recebimento dos originais: 11/06/2024

Aceitação para publicação: 31/07/2024

### **Natália Cervantes Uzeloto Guazi**

Graduanda de Medicina

Universidade do Oeste Paulista

ID Lattes: 2386739547111351

E-mail: nataliaguazi2000@gmail.com

### **Samer Majid Ghadie**

Graduado em Medicina

Universidade do Oeste Paulista

ID Lattes: 1991192270896411

E-mail: samerghadie@hotmail.com

### **Enzo Yudi Cardoso Hirai**

Graduando de Medicina

Universidade do Oeste Paulista

ID lattes: 0340840869211538

E-mail: enzo.yudi18@gmail.com

### **Giovanna Castro Aguillar**

Graduanda de Medicina

Universidade do Oeste Paulista

ID lattes: 0259824331503078

E-mail: giovannaguillar@gmail.com

### **Henrique Bettiol Coronado Barelli**

Graduando de Medicina

Universidade do Oeste Paulista

ID lattes: 1759055104065345

E-mail: hbarelli@gmail.com

### **Lorruama Késia Barbosa Silva**

Graduanda de Medicina

Universidade do Oeste Paulista

ID lattes: 7541859581445240

E-mail: lorruamakesia@gmail.com

### **Maria Lorena Ribeiro Redivo**

Graduanda de Medicina

Universidade do Oeste Paulista

ID lattes: 3557758897360601

E-mail: marialorenaredivo@gmail.com



**Maria Regina Araújo Silva**  
Graduanda de Medicina  
Universidade do Oeste Paulista  
ID lattes: 5302148105005176  
E-mail: mariaregina.a18@gmail.com

**Tiago Lyria da Silva Pazinato**  
Graduando de Medicina  
Universidade do Oeste Paulista  
ID Lattes: 9868197015991108  
E-mail: tiagolyria23@gmail.com

**Yasmim Aika Ikedo Vieira**  
Graduanda de Medicina  
Universidade do Oeste Paulista  
ID lattes: 5039880270045485  
E-mail: yasmim\_aika@hotmail.com.br

## RESUMO

**Introdução:** A dor abdominal aguda é uma queixa prevalente entre os pacientes que se apresentam em departamentos de emergência. o infarto omental (IO) é uma causa rara de dor abdominal aguda caracterizada pela oclusão do suprimento sanguíneo omental levando à isquemia e necrose, pode imitar a apresentação clínica da apendicite. Pacientes com IO geralmente apresentam dor abdominal aguda ou subaguda inespecífica que geralmente envolve os quadrantes abdominais direitos. O diagnóstico de IO não pode ser baseado apenas na apresentação clínica, mas também com exames de imagem. Seu tratamento ainda é muito discutido. **Objetivo:** Demonstrar a dificuldade e a importância do diagnóstico correto de IO, assim como seu tratamento. **Métodos:** A partir de um caso médico ocorrido na Santa Casa da Misericórdia de Presidente Prudente, e seu prontuário, foram coletadas informações para realização desse relato. **Resultados:** A etiologia do infarto omental ainda não é muito bem explicada, porém existe fatores de risco para o desenvolvimento dessa patologia, como obesidade ou trauma abdominal contuso. A tomografia computadorizada continua sendo a melhor forma de diagnóstico a fim de descartar outras causas. O seu tratamento ainda é discutido, podendo consistir em tratamento cirúrgico ou conservador. **Conclusão:** Embora rara, deve ser lembrada em pacientes que apresentam dor aguda no abdômen. A tomografia computadorizada ou ressonância magnética é essencial no diagnóstico e na exclusão de outras causas. O tratamento ainda é muito discutido entre cirúrgico ou conservador, portanto deve-se escolher de acordo com cada paciente.

**Palavras chave:** Infarto omental; tratamento; diagnóstico; abdome agudo.

## 1 INTRODUÇÃO

A dor abdominal aguda é uma queixa prevalente entre os pacientes que se apresentam em departamentos de emergência, sendo responsável por aproximadamente 10% de todas as visitas de emergência. O diagnóstico diferencial da dor abdominal aguda é complexo, pois muitas condições podem apresentar sintomas semelhantes, incluindo causas gastrointestinais, geniturinárias, ginecológicas e vasculares, bem como causas não abdominais, como distúrbios pulmonares, cardíacos ou musculoesqueléticos. Embora a apendicite seja uma causa bem conhecida e frequentemente diagnosticada dessa dor, o infarto omental (IO) é uma causa rara de dor abdominal aguda caracterizada pela oclusão do suprimento sanguíneo omental levando à isquemia e necrose, pode imitar a apresentação clínica da apendicite, ressaltando a importância da conscientização e consideração dessa condição ao avaliar pacientes com dor abdominal aguda (ALYAMI et al. 2023) (MEDINA-GALLARDO et al. 2020).

Descrito pela primeira vez por Bush et al. em 1896 como infarto omental e posteriormente por Eittel et al. em 1899 como torção omental, esta condição rara, que pode ocorrer em qualquer idade com uma proporção de 2:1 entre homens e mulheres (ESPOSITO et al. 2020), embora a maioria dos casos apareça em pessoas entre 30 e 50 anos, com predominância em pacientes do sexo masculino e obesos (MEDINA-GALLARDO et al. 2020), é vista mais frequentemente em crianças (CASTRO et al. 2019). Os fatores predisponentes incluem: malformações do pedículo mesentérico, aumento repentino da pressão intra-abdominal (incluindo mudanças repentinas na postura), distúrbios de coagulação, hérnias, tumores e aderências. Mais frequentemente, o IO ocorre no lado direito do omento devido ao seu maior comprimento, massa e maior mobilidade do que o omento do lado esquerdo, sendo a obesidade o fator de risco mais importante para o desenvolvimento de IO (KOZŁOWSKI et al. 2021).

Em pacientes obesos, o acúmulo de gordura perivascular no omento reduz o suprimento sanguíneo para o omento em desenvolvimento, o que leva à isquemia relativa. Além disso, o aumento do peso do omento pode levar à torção ou tração em direção às suas partes distais (KOZŁOWSKI et al. 2021). As causas de IO podem ser categorizadas como primárias e secundárias. O IO secundário ocorre após torção omental, comumente devido a tumor, hérnia, inflamação localizada, trauma, aderências pós-operatórias e outras causas raras, como vasculite, policitemia, hipercoagulabilidade e trombofilia. Compreende 0,1% de todas as laparotomias realizadas para abdome agudo, com maior incidência em homens do que em mulheres, comum na faixa etária de “40–50 anos”. Em comparação com o infarto omental secundário, a etiologia do

infarto omental primário ou infarto omental espontâneo ainda não é claramente compreendida (SUBASINGHE et al. 2022).

Pacientes com IO geralmente apresentam dor abdominal aguda ou subaguda inespecífica que geralmente envolve os quadrantes abdominais direitos. O início pode ocorrer após uma refeição pesada ou um movimento repentino, aumentando em gravidade ao longo do tempo e, em média, os pacientes procuram atendimento médico três dias após o início dos sintomas. No exame físico, crianças com IO apresentam irritação peritoneal com sensibilidade. Às vezes, uma massa pode ser palpável. Ocasionalmente, a dor pode mudar com os movimentos, o que pode sugerir o diagnóstico. Em 50% dos casos, febre, anorexia, náusea, vômito, diarreia e disúria estão associados. Normalmente, os exames laboratoriais não são dignos de nota; a OI geralmente está associada apenas a leucocitose leve e elevação leve dos níveis de proteína C-reativa (PCR) e velocidade de hemossedimentação (VHS). No entanto, a apresentação clínica do IO é altamente variável, e o diagnóstico diferencial com apendicite aguda ou outras patologias é frequentemente desafiador (ESPOSITO et al. 2020).

O diagnóstico de OI não pode ser baseado apenas na apresentação clínica, pois os sintomas muitas vezes mimetizam outras doenças abdominais, especialmente apendicite aguda. Antes do uso da ultrassonografia (US) e da tomografia computadorizada (TC), o diagnóstico de IO era feito durante a cirurgia. Ao contrário do passado, a imagem agora permite um diagnóstico pré-operatório, evitando intervenções cirúrgicas desnecessárias (ESPOSITO et al. 2020). O diagnóstico pré-operatório de infarto omental de outras causas de abdome agudo, como apendicite e colecistite aguda, é desafiador, pois é clinicamente indistinguível. Como é uma doença benigna e, em sua maioria, autolimitada, é importante considerá-lo no diagnóstico diferencial de um paciente que se apresenta com abdome agudo (SUBASINGHE et al. 2022). Na maioria das vezes a IO envolve o lado direito do omento, portanto 90% dos casos são diagnosticados intraoperatoriamente no abdome agudo (MEDINA-GALLARDO et al. 2020).

Estudos recentes têm considerado a tomografia computadorizada o padrão ouro para o diagnóstico (ESPOSITO et al. 2020) graças à sua maior sensibilidade para o diagnóstico de OI (HWANG et al. 2023); no entanto, devido à exposição concomitante à radiação ionizante, não é a primeira escolha em pacientes pediátricos. Portanto, a US tornou-se o método mais seguro e confiável de diagnóstico de IO, com sensibilidade de 60–80%, sendo altamente específica e também primária no acompanhamento de pacientes durante o tratamento conservador. Na US, o IO geralmente se torna visível no ponto de máxima sensibilidade como uma massa hiperecoica triangular/oval, geralmente localizada no lado direito do omento, abaixo da borda hepática inferior,

logo atrás da parede abdominal anterior, com tamanhos que variam de 3,5 a 15,5 cm e sem fluxo sanguíneo interno no modo Doppler colorido ou de potência. Na compressão dinâmica do US, o IO é inflexível, preso à parede abdominal e imóvel durante as excursões respiratórias, correspondendo ao chamado “sinal da gordura presa”. Embora esse achado seja raramente descrito na literatura atual e apenas em uma série de seis pacientes, é bem conhecido na cirurgia que um omento inflamado é aderente ao peritônio parietal. Ao contrário da gordura omental normal que se move ao longo da parede abdominal durante a respiração, no caso de IO, o omento é amarrado à parede abdominal anterior (ESPOSITO et al. 2020). Na maioria dos pacientes, o IO tem um curso benigno, não requer intervenção cirúrgica e pode ser tratada com analgésicos (KOZŁOWSKI et al. 2021).

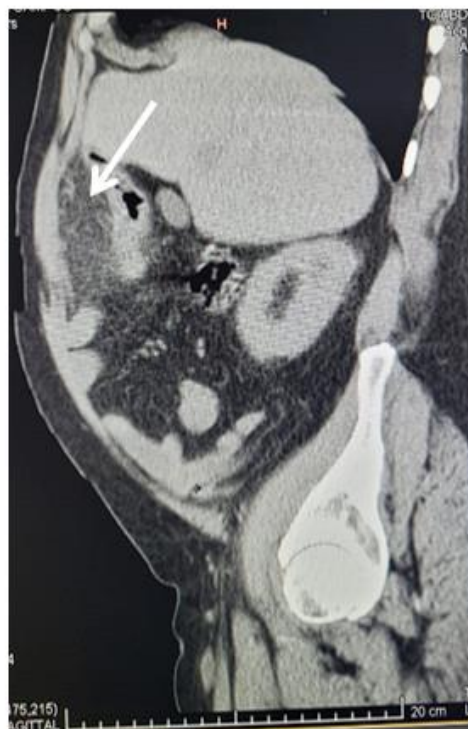
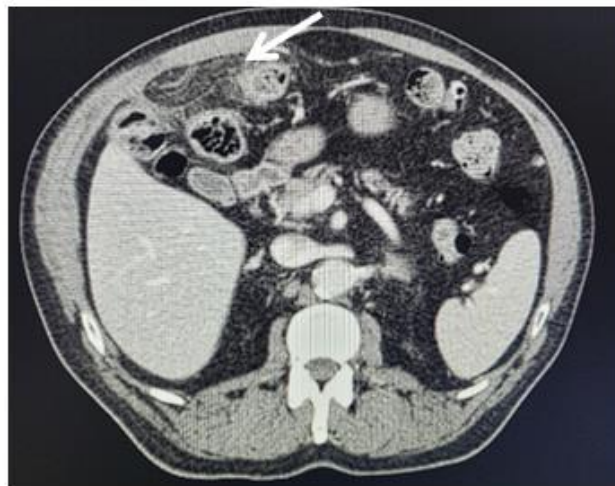
O tratamento do infarto omental geralmente envolve uma abordagem conservadora com antibióticos, analgésicos e repouso (ALYAMI et al. 2023), por ser uma condição benigna autolimitada (ESPOSITO et al. 2020). O tratamento conservador visa controlar a dor, controlar a febre e prevenir infecções secundárias. A duração da terapia com antibióticos depende da gravidade do infarto e da presença de complicações associadas. Na maioria dos casos, os sintomas do infarto omental se resolvem em poucos dias a semanas apenas com o tratamento conservador. A intervenção cirúrgica pode se tornar necessária em certas situações, como incerteza diagnóstica, falha do tratamento conservador ou presença de complicações como formação de abscesso ou peritonite. A escolha da abordagem cirúrgica depende da extensão do infarto e da presença de complicações (ALYAMI et al. 2023).

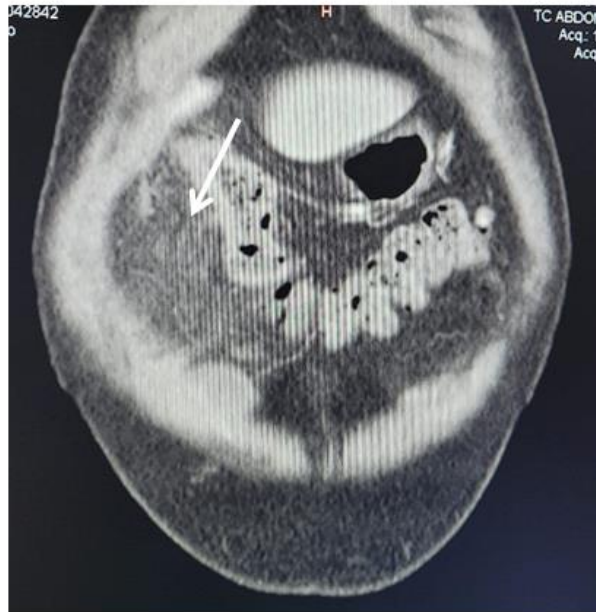A cirurgia laparoscópica deve ser considerada em pacientes com diagnóstico confirmado que não apresentam resposta rápida ao tratamento conservador, ou naqueles com doença incerta, dor intratável e sinais peritoneais persistentes. A incisão padrão de McBurney ou Lanz, usada para suspeita de apendicite, é inadequada e pode impedir uma avaliação adequada para o diagnóstico e remoção do IO. Como este pode ser localizado no quadrante superior, a cirurgia laparoscópica é certamente a melhor abordagem para explorar toda a cavidade peritoneal e para tratar a doença subjacente (ESPOSITO et al. 2020).

## 2 DESCRIÇÃO

Paciente M.P.C, sexo masculino, 68 anos, obeso, com tratamento regular para hipertensão arterial sistêmica e diabetes mellitus. Procurou atendimento na emergência no dia 10/06/2024 com queixa de dor pontual em fossa ilíaca direita e constipação há 2 dias com piora progressiva, peritonite, nega náuseas, vômitos, febre e diarreia. Ao exame físico apresentava abdome levemente

distendido e dor à palpação em fossa ilíaca direita, com hipótese diagnóstica primária de abdome agudo. Realizada ultrassonografia, onde constatou sinais de processo inflamatório envolvendo planos adiposos peritoneais anteriormente ao ângulo hepático do cólon, com hipótese de apendagite ou diverticulite. Após isso, efetuada tomografia computadorizada do abdome total para elucidação diagnóstica. Ao retorno dos resultados da tomografia, evidenciou-se densificação da gordura mesenterial no andar superior do abdome à direita, adjacente ao cólon, às vezes com aspecto de formar uma pseudocápsula, determinando até um deslocamento medial deste, com limites parcialmente definidos, chegando a medir cerca de 81x73 mm nos seus maiores eixos, diagnosticando assim como um infarto omental, sendo seu tratamento clínico/conservador.





### 3 DISCUSSÃO

A etiologia subjacente do infarto omental permanece mal compreendida. No entanto, uma série de fatores precipitantes foi postulada na literatura revisada, como obesidade, trauma abdominal contuso e mudanças repentinas na posição do corpo que foram consideradas como aumentando a pressão intra-abdominal (SAAD et al., 2022). Assim como descrito no caso, onde o paciente era obeso.

O infarto omental tem uma incidência muito baixa de aproximadamente 0,3% de todos os pacientes que se apresentam com abdome agudo nos departamentos de emergência e é encontrada em 0,1% das laparotomias para dor abdominal aguda (PEMMADA et al., 2024). A condição geralmente se apresenta clinicamente como um início agudo de dor abdominal inferior do lado direito, que é, e, portanto, simulando apendicite aguda, e menos provavelmente colecistite aguda, diverticulite do lado direito e patologias ginecológicas agudas na população feminina (SAAD et al., 2022). No caso relatado, é visto que o paciente, de sexo masculino, chegou à emergência com características de abdome agudo, relatando dor pontual em fossa ílica direita, assim como é descrito na literatura, e realizado exames de imagem para o diagnóstico diferencial. Obstrução intestinal aguda, formação de abscesso e peritonite com ou sem perfuração intestinal são complicações raras que devem ser descartadas em todos os casos de IO (PEMMADA et al., 2024).

A imagem radiológica usando tomografia computadorizada (TC) e ressonância magnética (RM) aumentou o rendimento do diagnóstico de infarto omental. A tomografia computadorizada é considerada a investigação radiológica padrão ouro de escolha para o diagnóstico. Ela não apenas

ajuda a confirmar o diagnóstico, mas exclui outras condições agudas mascaradas pela OI, como colecistite aguda, apendicite, hérnias internas estranguladas ou cistos (PEMMADA et al., 2024). No paciente do caso, é possível observar a escolha da tomografia computadorizada do abdômen total para elucidação diagnóstica, sendo possível assim visualizar o IO.

O manejo da IO é um tópico para debate. Há uma mudança de paradigma da abordagem cirúrgica anterior de realizar uma laparotomia ou laparoscopia para um manejo mais conservador na IO (PEMMADA et al., 2024). Sendo assim, ainda é muito discutida qual abordagem seria a melhor escolha no tratamento do IO, visto que o paciente descrito nesse estudo foi tratado com um manejo conservador, visto na literatura que essa prática não está incorreta.

#### **4 METODOLOGIA**

A partir de um caso médico ocorrido na Santa Casa da Misericórdia de Presidente Prudente, juntamente com seu prontuário médico, foram coletadas informações para realização desse relato de caso. Além disso, foi realizada uma busca de informações em bases de dados.

#### **5 RESULTADOS**

A etiologia do infarto omental ainda não é muito bem explicada, porém existem fatores de risco para o desenvolvimento dessa patologia, como obesidade ou trauma abdominal contuso. A tomografia computadorizada continua sendo a melhor forma de diagnóstico a fim de descartar outras causas. O seu tratamento ainda é discutido, podendo consistir em tratamento cirúrgico ou conservador.

#### **6 CONCLUSÃO**

Embora rara, deve ser lembrada em pacientes que apresentam dor aguda no abdômen. A tomografia computadorizada ou ressonância magnética é essencial no diagnóstico e na exclusão de outras causas. O tratamento ainda é muito discutido entre cirúrgico ou conservador, portanto deve-se escolher de acordo com cada paciente.



## REFERÊNCIAS

- ALYAMI, HS et al. Infarto omental simulando apendicite aguda: relato de caso. *Cureus* , v. 15, n. 10, p. e47232, 2023
- CASTRO, BN et al. Infarto omental esquerdo idiopático. *Autopsy & case reports* , v. 10, n. 1, 2019
- ESPOSITO, F. et al. Não apenas gordura: infarto omental e seus mimetizadores em crianças. Achados clínicos e ultrassonográficos: uma revisão pictórica. *Journal of ultrasound* , v. 23, n. 4, p. 621–629, 2020.( ESPOSITO et al. 2020)
- HWANG, JK et al. Infarto omental diagnosticado por tomografia computadorizada, não detectado por ultrassonografia: relato de caso. *World journal of clinical cases* , v. 11, n. 4, p. 972–978, 2023. (HWANG et al. 2023)
- KOZŁOWSKI, M.; PIOTROWSKA, O.; GIŻEWSKA-KACPRZAK, K. Omental infarction in a child-conservative management as an effective and safe strategy in diagnosis and treatment. *International journal of environmental research and public health*, v. 18, n. 15, p. 8057, 2021. (KOZŁOWSKI et al. 2021)
- MEDINA-GALLARDO, N. A. et al. OMENTAL INFARCTION: SURGICAL or CONSERVATIVE TREATMENT? A CASE REPORTS and CASE SERIES SYSTEMATIC REVIEW. *Annals of medicine and surgery* (2012), v. 56, p. 186–193, 2020.
- PEMMADA, V. et al. Primary omental infarction – a benign cause of acute abdomen. *Pleura and peritoneum*, v. 9, n. 2, p. 63–68, 13 maio 2024.
- SAAD, E. et al. Omental Fat Torsion: A Rare Mimicker of a Common Condition. *Journal of investigative medicine high impact case reports*, v. 10, p. 232470962210762-232470962210762, 1 jan. 2022.
- SUBASINGHE, D. et al. Spontaneous omental infarction: A rare case of acute abdomen. *SAGE open medical case reports*, v. 10, p. 2050313X221135982, 2022