



Laparoscopia para retirada de DIU em cavidade abdominal: Um relato de caso

DOI: 10.56238/isevjhv3n4-013

Recebimento dos originais: 11/06/2024

Aceitação para publicação: 31/07/2024

Helen Brambila Jorge Pareja
Mestrado em Ciências da Saúde
Universidade do Oeste Paulista
LATTES: 8792800011270177
E-mail: Brambila_hj@hotmail.com

Michaela Helena Moretto Alves
Graduada em Medicina
Centro Universitário Aparício Carvalho
LATTES: 5279549743262168
E-mail: michaela.helena1@hotmail.com

Isadora Nascimento
Graduanda em Medicina
Universidade do Oeste Paulista
LATTES: 278163493490
E-mail: isanasci785@gmail.com

Julia Abrão Pierin Peres
Graduanda em Medicina
Universidade do Oeste Paulista
LATTES: 7256433254641075
E-mail: juliapierinperes@gmail.com

Maria Luiza Cardoso Silva
Graduanda em Medicina
Universidade do Oeste Paulista
LATTES: 2351075881471855
E-mail: malu090802@gmail.com

Maria Luiza Rigolin Moyses
Graduanda em Medicina
Universidade do Oeste Paulista
LATTES: 7023384452385589
E-mail: maria.luiza.rigolin.moyeses@gmail.com

RESUMO

Introdução: O dispositivo intrauterino (DIU) é o método contraceptivo feminino reversível mais utilizado no mundo atualmente. Entre as complicações mais comuns incluem, por exemplo, infecções ginecológicas, sangramento uterino, dispareunia. Uma complicação rara e grave é a migração do DIU ou perfuração uterina. Os principais fatores de risco para a migração do DIU sugeridos são a inserção por um operador inexperiente, úteros extremamente ante ou retrovertidos,

a inserção no pós-parto imediato ou amamentação. Em relação ao tratamento, a laparoscopia oferece um procedimento cirúrgico seguro e fácil para localizar e remover o DIU. Objetivo: Demonstrar a importância dos exames de acompanhamento após a implantação do DIU a fim de evitar futuras complicações. Métodos: A partir de um caso médico ocorrido na Santa Casa da Misericórdia de Presidente Prudente, e seu prontuário, foram coletadas informações para realização desse relato. Resultados: O DIU é considerado um método contraceptivo prático, de baixo custo e de longa ação. Porém, quando ocorrem raras complicações, o método cirúrgico é a melhor opção para resolução, sendo utilizada a videolaparoscopia como relatado na literatura. É importante a realização de exames para acompanhamento da paciente após a implantação do DIU, evitando assim complicações futuras. Conclusão: A perfuração de útero e a migração do DIU para outra região fora da cavidade uterina ocorrem mais comumente durante a inserção do dispositivo. Seria possível um tratamento rápido e efetivo, realizado por meio da laparoscopia, tanto em pacientes assintomáticos quanto sintomáticos, tal método apresenta vantagens como menos dor e melhor tempo de recuperação.

Palavras chave: Dispositivo intrauterino; complicações; tratamento.

1 INTRODUÇÃO

O dispositivo intrauterino (DIU) é o método contraceptivo feminino reversível mais utilizado no mundo atualmente, sendo a segunda forma mais utilizada para realizar o planejamento familiar, depois da esterilização cirúrgica (PAULO et al. 2019). Segundo alguns autores, o dispositivo intrauterino (DIU) contendo levonorgestrel, conhecido como Mirena, apresenta melhores resultados em comparação aos que contêm cobre, quanto ao menor risco de complicações, descontinuação de uso e ineficácia. Ademais, o uso do Mirena reduz significativamente as taxas de câncer de endométrio, dessa forma, é utilizado como prevenção do câncer de endométrio em pacientes de alto risco e também é uma opção terapêutica quando há intenção de conservar o potencial reprodutivo da paciente ou em casos de contra-indicação cirúrgica. O DIU se apresenta com taxas de insucesso inferiores a 1 por 100 mulheres, sendo considerado um método bastante eficaz para o controle de natalidade (PAULO et al. 2019). Apesar de ser amplamente utilizado, o DIU não é isento de complicações. Entre as complicações mais comuns incluem infecções ginecológicas, sangramento uterino, dispareunia, ciclo menstrual irregular e menstruação excessiva (MAKARY e RATHORE, 2021). Uma complicação rara e grave da inserção do DIU é a migração do DIU ou perfuração uterina (PAULO et al. 2019) (MORAES et al. 2015).

A perfuração uterina, com saída do DIU da cavidade uterina e migração para outra região, é a causa mais comum de perda do DIU e está associada à morbidade e mortalidades altas (ARAGÃO et al. 2022). As taxas de perfuração uterina são de 0,3 a 2,6 por 1000 inserções para sistemas intrauterinos de liberação de levonorgestrel (LNG-IUS) e 0,3 a 2,2 para DIUs de cobre

(LINHARES et al. 2021). Uma vez na cavidade abdominal, o DIU pode comprometer vários órgãos vizinhos, como a bexiga, o intestino delgado, o reto sigmoide e o apêndice vermiforme. Tem se mostrado raro os casos em que o DIU tenha saído da posição inicial, percorrido uma das trompas e se alojado em outro local que não um órgão oco.

Esta complicação está principalmente associada à perfuração iatrogênica durante a inserção, anormalidades uterinas e/ou atividade peristáltica normal do útero. Sendo que as perfurações podem ocorrer durante ou posteriormente as inserções. O extravio do DIU geralmente ocorre no momento da inserção e é detectado durante o primeiro ano em 90% das mulheres (ARAGÃO et al. 2022). Os principais fatores de risco para a migração do DIU sugeridos são a inserção por um operador inexperiente, úteros extremamente ante ou retrovertidos, a inserção no pós-parto imediato ou amamentação, levando a danos na parede uterina (PAULO et al. 2019) (MAKARY e RATHORE, 2021). Dentro da cavidade peritoneal, o DIU pode causar formação de fibrose, dor abdominal, infertilidade, obstrução intestinal e perfuração de órgãos vizinhos.

Em relação às manifestações clínicas, a apresentação clínica da perfuração uterina é bastante variável. Podendo apresentar-se desde a forma assintomática até dor abdominal, sangramento anormal, formação de fístula, perfuração vesical e intestinal (PAULO et al. 2019). Dentro da cavidade peritoneal, o DIU pode causar formação de fibrose, dor abdominal, infertilidade, obstrução intestinal e perfuração para órgãos vizinhos, como bexiga e o retossigmóide (COELHO et al. 2003) (MORAES et al. 2015). A sintomatologia dependerá somente do local onde o DIU se fixou (MORAES et al. 2015). Entretanto, existem casos relatados em que não houve complicações, pois a cavidade uterina está diretamente ligada à cavidade peritoneal considerando que cada trompa de falopio se aproxima do ovário correspondente permitindo o deslocamento do dispositivo devido a essa comunicação.

No que diz respeito ao diagnóstico, se os fios do dispositivo não forem visíveis durante o exame ginecológico, deve-se tentar a ultrassonografia para localizar o DIU e a radiografia pélvica deve ser usada apenas quando a ultrassonografia não localizar o dispositivo (ARAGÃO et al. 2022). A ultrassonografia transvaginal (USTV) tem sido considerada o melhor método para diagnosticar inadequações na posição do DIU, devendo ser indicada como exame de rotina na prevenção de falhas. No entanto, tem sido proposto que a anamnese e o exame clínico são adequados para a avaliação da posição do DIU, considerando aspectos como: mudança do padrão de sangramento uterino e surgimento de dor pélvica com padrão não usual, independente do tempo de inserção, dispensando a indicação da USTV de rotina para essa finalidade (LINHARES et al. 2021).

Em relação ao tratamento, a laparoscopia oferece um procedimento cirúrgico seguro e fácil para localizar e remover o DIU (MORAES et al. 2015) (ARAGÃO et al. 2022), pois tem a vantagem de viabilizar a análise de toda região pélvica, excluindo as possíveis lesões associadas e também corrigir prováveis perfurações nos órgãos adjacentes (COELHO et al. 2003). A Organização Mundial de Saúde recomenda que qualquer DIU deslocado dentro do abdômen seja removido após perfuração uterina associada ao DIU, mesmo que alguns autores discordem da remoção de qualquer DIU deslocado, a alta taxa de sucesso da remoção laparoscópica em pacientes assintomáticos/sintomáticos torna esta técnica a opção mais viável (ARAGÃO et al. 2022). A recuperação da paciente costuma ser excelente e rápida, e o procedimento pode ser realizado ambulatorialmente com níveis de segurança altos. Por esta razão, em casos de DIU intra-abdominal, a remoção laparoscópica do DIU deve ser a primeira escolha de terapia (MORAES et al. 2015). Também deve se considerar as questões psicológicas da paciente na escolha dessa abordagem, por ser um procedimento menos invasivo.

Além do mais, a laparoscopia tem a vantagem de permitir avaliação adequada de toda a região pélvica para excluir lesões associadas, inclusive o local de perfuração do útero (COELHO et al. 2003).

2 DESCRIÇÃO DO CASO

A.S.C, sexo feminino, 28 anos, 65kg, 1,68 m, sem comorbidades ou histórico familiar de hipertensão, diabetes, doenças renais e anormalidade uterina, além de não apresentar histórico de cirurgias anteriores. Realizou videolaparoscopia para a retirada de DIU Mirena devido ao deslocamento do mesmo para a porção extrauterina, na cavidade abdominal (parede uterina anterior).

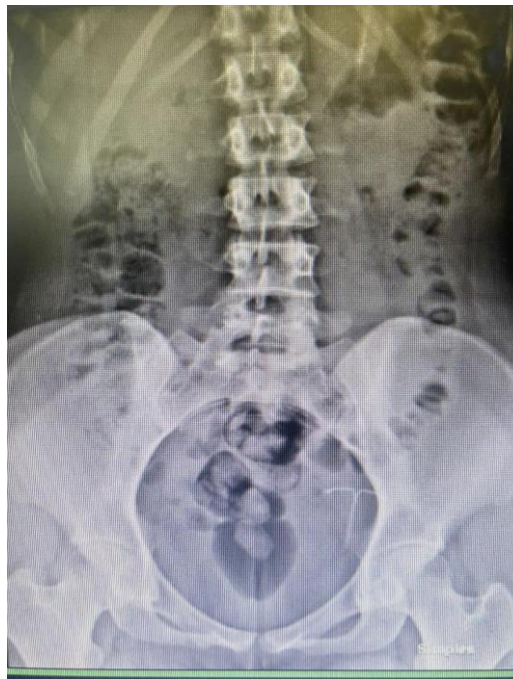Após 3 meses de seu primeiro parto (20/12/2021), uma cesárea, a paciente optou pela inserção do DIU Mirena como método contraceptivo. No pós-parto, sofreu com uma infecção, em que teve muita dor abdominal, febre, acúmulo de líquido na região o qual sofreu um extravasamento pelos pontos da cesárea, mas após 40 dias teve boa recuperação, sem mais complicações. Realizando, após cerca de 3 meses da melhora, a inserção do dispositivo (22/03/2022).

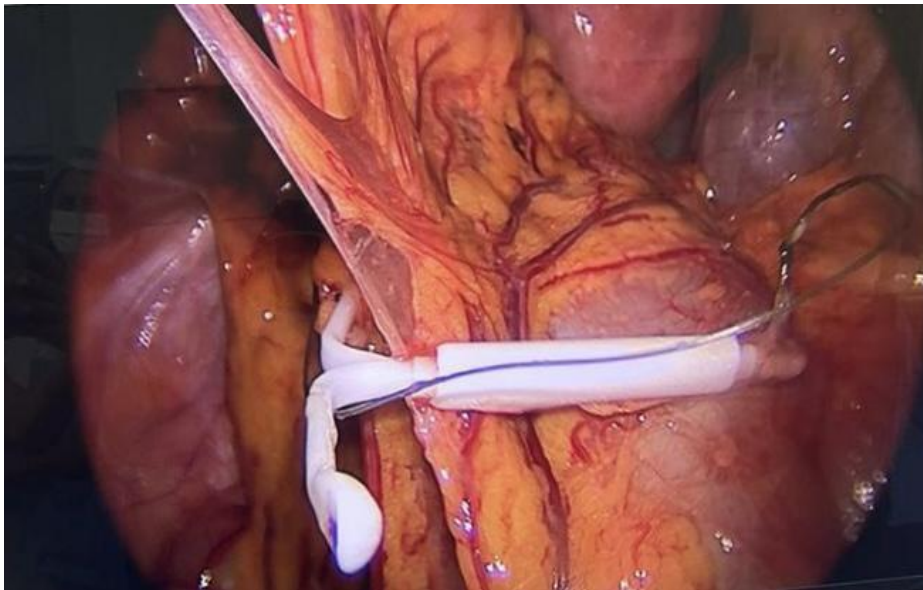
A inserção do DIU ocorreu como esperado, sendo realizada com anestesia, a paciente refere não ter sentido dor durante nem após o procedimento. Entretanto, cerca de 2 dias após a inserção, foi realizada uma ultrassonografia transvaginal de rotina para a confirmação do posicionamento do dispositivo, exame no qual foi detectado um deslocamento do mesmo para fora da cavidade

uterina, apresentando-se na cavidade abdominal. No estudo ultrassonográfico pélvico endovaginal observou que a paciente possuía útero na linha mediana, com contornos regulares e textura homogênea do miométrio. O endométrio também regular com 4,4 mm de espessura. Ambos os ovários possuíam contornos regulares e ecotextura preservada. A alteração foi detectada na parede ístmica anterior, com porção extrauterina, compatível com a perfuração do dispositivo contraceptivo.

Em seguida, a paciente foi encaminhada para a realização de um estudo radiográfico de abdome simples, que confirmou a suspeita e permitiu o conhecimento da localização mais exata do DIU que estava posicionado em região de fossa ilíaca esquerda.

Dessa forma, no dia seguinte ao diagnóstico, fez a retirada do dispositivo por meio de videolaparoscopia. Relata não ter apresentado dor e ter tido uma boa recuperação.





3 DISCUSSÃO

O DIU é considerado um método contraceptivo prático, de baixo custo e de longa ação. No entanto, pode gerar complicações para seus usuários, mesmo que raras (PAULO et al. 2019). Dentre as complicações, temos a perfuração uterina, como apresentado no caso acima. A Organização Mundial da Saúde sugere que qualquer DIU deslocado para a cavidade abdominal por perfuração causada por tal método seja retirado, devido a alta taxa de sucesso do procedimento por método cirúrgico, tanto em pacientes sintomáticos quanto assintomáticos (MORAES et al. 2015).

A perfuração uterina é a causa mais comum de perda do DIU, e podem ocorrer tanto durante a inserção quanto após a inserção do dispositivo. Normalmente esse extravio ocorre no momento da inserção, mas também pode ocorrer um deslocamento após o procedimento de inserção. Entretanto, há casos raros em que ele segue por estruturas adjacentes em conformidade com a anatomia local sem causar maiores danos. A migração é possível devido à anatomia da tuba uterina que se aproxima do ovário correspondente, sem se conectar diretamente, possibilitando livre acesso entre cavidade uterina e abdominal (LINHARES et al. 2021). No caso da paciente retratada, não podemos concluir a causa da saída do DIU para cavidade abdominal, mas a transmigração pela cicatriz da cirurgia cesariana é uma possibilidade (ARAGÃO et al. 2022).

O caso apresentado também retrata a necessidade de acompanhamento da paciente após implantação do método contraceptivo, por meio de exames como ultrassom pélvico transvaginal. No caso relatado acima, foi constatada a perfuração uterina após a realização de tal exame, mesmo sem queixas da paciente. Permitindo assim, um diagnóstico ainda precoce da complicação, bem

como seu tratamento, evitando consequências futuras.

No exame, notou-se uma imagem ecogênica linear na parede ístmica anterior uterina, com porção extrauterina, compatível com dispositivo contraceptivo deslocado, fora da topografia habitual. Fornecendo a impressão diagnóstica de perfuração da parede uterina anterior pelo dispositivo contraceptivo.

Para confirmação da impressão diagnóstica foi realizado um estudo radiográfico do abdome simples em que foi observado o dispositivo intrauterino em projeção da cavidade pélvica, especificamente em fossa ilíaca esquerda como observado na imagem abaixo.

O método utilizado para a retirada do DIU de cavidade foi a videolaparoscopia, que consiste numa técnica cirúrgica minimamente invasiva e mais indicada com altos níveis de segurança, utilizando pequeno dispositivo óptico o qual é inserido no abdome do paciente por meio de uma pequena inserção permitindo vantagens como menos dor e menor tempo de recuperação (RODRIGUES et al. 2023).

4 METODOLOGIA

A partir de um caso médico ocorrido na Santa Casa da Misericórdia de Presidente Prudente, juntamente com seu prontuário médico, foram coletadas informações para realização desse relato de caso. Além disso, foi realizada uma busca de informações em bases de dados.

5 RESULTADOS

O DIU é considerado um método contraceptivo prático, de baixo custo e de longa ação. Porém, quando ocorrem raras complicações, como perfuração uterina, o método cirúrgico é a melhor opção para resolução, sendo utilizada a videolaparoscopia como relatado na literatura. Além disso, é importante a realização de exames para acompanhamento da paciente após a implantação do DIU, como ultrassom pélvico transvaginal, evitando assim complicações futuras.

6 CONCLUSÃO

Conclui-se que a perfuração de útero e a migração do DIU para outra região fora da cavidade uterina, como cavidade abdominal, ocorrem mais comumente durante a inserção do dispositivo. Sendo assim, por ocorrer principalmente durante a inserção, a realização de um exame ginecológico para a visualização dos fios do dispositivo ou realização de uma ultrassonografia transvaginal após a inserção, para a confirmação de sua localização, seriam de suma importância, já que auxiliariam no diagnóstico precoce, evitando maiores complicações da condição.



Ademais, seria possível um tratamento rápido e efetivo, realizado por meio da laparoscopia, procedimento cirúrgico que continua sendo a melhor opção para a remoção do DIU, tanto em pacientes assintomáticos quanto sintomáticos, tal método apresenta vantagens como menos dor e melhor tempo de recuperação. Além disso, permite a visualização de toda a região pélvica, permitindo que seja observada a presença de outras lesões que possam estar associadas. Com isso, complicações com os dispositivos intra-uterinos são raras, mas podem ocorrer como descrito acima, contudo, não se deve considerar contra - indicar sua inserção, considerando o benefício e a segurança que proporciona para a saúde da mulher a longo prazo.



REFERÊNCIAS

- ARAGÃO, D. et al. Caminhos da Clínica Diu em cavidade: abordagem laparoscópica Iud in cavity: laparoscopic approach em Saúde Coletiva pela UERJ Mestre em Saúde da Mulher e da Criança pela [Internet]. Available from: <https://revistas.unifoa.edu.br/caminhos>. v. 18, n. 1, 2022
- COELHO, J. C. U.; GONÇALVES, C. G.; GRAF, C. M. Tratamento laparoscópico de periapendicite causada por dispositivo intra-uterino. *Arq. gastroenterol*, p. 45–46, 2003.
- LINHARES, J. J. et al. Apresentação não usual de dois casos de uso de dispositivo Intrauterino hormonal - Mirena®. *Medicina (Ribeirão Preto)*, v. 54, n. 3, 20 dez. 2021.
- MAKARY, J.; RATHORE, P. Lost and forgotten: A case of intravesical migration of an intrauterine device. *Urology Case Reports*, v. 39, p. 101841, nov. 2021.
- MORAES, P. R. et al. Tratamento videolaparoscópico para retirada de dispositivo intrauterino em fossa ilíaca direita. *Femina*, p. 59–63, 2015.
- PAULO, J. et al. Paciente com perfuração uterina assintomática após inserção de Dispositivo Intrauterino – Relato de Caso e Revisão de Literatura. *Revista de Medicina e Saúde de Brasília*, v. 8, n. 1, 2019.
- RODRIGUES, A. S. et al. Avanços na técnica de cirurgia laparoscópica: uma revisão sistemática das últimas décadas. *Brazilian Journal of Health Review*, v. 6, n. 3, p. 13776–13783, 27 jun. 2023.