



Divertículo de Meckel sintomático em adulto: Um relato de caso

DOI: 10.56238/isevjhv3n4-016

Recebimento dos originais: 11/06/2024

Aceitação para publicação: 31/07/2024

Tiago Lyria da Silva Pazinato

Graduando de Medicina

Universidade do Oeste Paulista

LATTLES: 9868197015991108

E-mail: tiagolyria23@gmail.com

Camilly Emanuelle Colares Barreto

Graduanda de Medicina

Universidade do Oeste Paulista

LATTES: 2580979553889545

E-mail: camillyemanuelle2017@hotmail.com

Emanuela Palma de Moraes

Graduanda de Medicina

Universidade do Oeste Paulista

LATTES: 8552037083092404

E-mail: moraes.palma.emanuela@gmail.com

Gabriela Zanoni Rigo Villela

Graduanda de Medicina

Universidade Anhuera UNIDERP

LATTES: 5551672507100213

E-mail: gabriela.zrv@gmail.com

Giovanna de Almeida

Graduanda de Medicina

Universidade do Oeste Paulista

LATTES: 7343829295017118

E-mail: giovannaalmeida111@hotmail.com

Mariana Pedroso de Campos

Graduanda de Medicina

Universidade do Oeste Paulista

LATTES: 0813107242370116

E-mail: marianapcampos2002@gmail.com

Natália Cervantes Uzeloto Guazi

Graduanda de Medicina

Universidade do Oeste Paulista

LATTES: 2386739547111351

E-mail: nataliaguazi2000@gmail.com



Nathalia de Oliveira Hildebrando

Graduanda de Medicina
Universidade do Oeste Paulista
LATTES: 7425958609544781
E-mail: nathaliahildebrando123@gmail.com

Pholliana Silva Leis

Graduanda de Medicina
Universidade do Oeste Paulista
LATTES: 5722160715062325
E-mail: phollianaleis@gmail.com

RESUMO

Introdução: O divertículo de Meckel (DM) é um divertículo intestinal verdadeiro. Origina-se de falha na obliteração e absorção do ducto onfalomesentérico durante o primeiro trimestre de vida fetal e incide sobre 2% a 4% da população geral. O DM pode ter sua forma sintomática ou assintomática. O surgimento de sintomatologia sugere complicações. O diagnóstico depende da ocorrência de complicações e baseia-se fundamentalmente em exames de imagem. O tratamento definitivo do DM é cirúrgico, e a verdadeira controvérsia em torno do DM diz respeito à opção de tratar a doença silenciosa com ressecção profilática quando descoberta durante a cirurgia. **Objetivo:** Demonstrar a importância da avaliação do divertículo de Meckel, tanto sintomático como assintomático, assim como a dificuldade do seu diagnóstico, a fim de uma melhor escolha de tratamento. **Métodos:** A partir de um caso médico ocorrido na Santa Casa da Misericórdia de Presidente Prudente, e seu prontuário, foram coletadas informações para realização desse relato. **Resultados:** O DM é raro e geralmente assintomático no adulto, onde o tratamento definitivo é cirúrgico, com indicação absoluta em pacientes sintomáticos. Em assintomáticos, é controverso seu tratamento cirúrgico considerando-se o potencial de complicações versus o risco do procedimento cirúrgico. **Conclusão:** O DM quando sintomático, na maioria das vezes, está associado a complicações. É essencial que cada caso de divertículo de Meckel seja avaliado individualmente, levando-se em consideração variáveis como sexo, idade (complicações são mais frequentes em crianças e homens jovens), risco anestésico e características do divertículo para um melhor prognóstico e melhor escolha de tratamento.

Descritores: Divertículo de Meckel, Tratamento, Diagnóstico, Complicações.

1 INTRODUÇÃO

O divertículo de Meckel (DM) é formado por todas as camadas da parede intestinal e é um divertículo intestinal verdadeiro. Origina-se de falha na obliteração e absorção do ducto onfalomesentérico (ducto vitelino) durante o primeiro trimestre de vida fetal (ARAÚJO et al. 2014).

No embrião, o canal onfalomesentérico (ou ducto vitelínico) comunica-se entre o saco vitelínico e o lúmen do intestino médio do feto em desenvolvimento. Este canal geralmente oblitera-se entre a 6ª e a 10ª semana de gestação e torna-se uma faixa fibrosa, chamada ligamento onfalomesentérico, que mais tarde normalmente reabsorve-se completamente. O divertículo de Meckel corresponde à involução defeituosa desta alça vitelínica primitiva. Apresenta-se como um recesso único e cego na borda anti-mesentérica do íleo, oposto aos ramos terminais da artéria mesentérica superior, a aproximadamente 90 cm da válvula ileocecal (com a distância variando um pouco de acordo com a idade do paciente) (ARAÚJO et al. 2014) (LEQUET et al. 2017).

Em aproximadamente 50% dos casos possui tecidos ectópicos, sendo os mais encontrados aqueles de origem gástrica e pancreática. Apresenta-se, em geral, como divertículo curto, de base larga, com suprimento sanguíneo próprio, proveniente de um ramo terminal da artéria mesentérica superior que cruza o íleo até o divertículo (ARAÚJO et al. 2014). A histologia do divertículo de Meckel é a mesma do íleo. No entanto, os tecidos mucosos ectópicos podem se desenvolver dentro das camadas intestinais (mais comumente gástricos), mas também pancreáticos, duodenais, colônicos, endometriais, glândula de Brunner e até hepato-biliares (LEQUET et al. 2017).

O divertículo de Meckel é um vestígio embrionário que incide sobre 2% a 4% da população geral. É a mais comum das malformações gastrointestinais que, em conjunto, representam em torno de 6% de todas as malformações congênitas conhecidas (LORENZONI et al. 2019). É duas vezes mais comum em homens do que em mulheres e, usualmente, localiza-se a 60 cm da válvula ileocecal. O DM é a causa mais frequente de sangramento gastrointestinal baixo na criança. Parece ter incidência aumentada em recém-nascidos com outras anomalias, como fenda palatina, útero bicórneo, pâncreas anular, atresia de esôfago e atresia anorretal ou malformações dos sistemas nervoso central e cardiovascular (ARAÚJO et al. 2014).

O DM pode ter sua forma sintomática ou assintomática. O surgimento de sintomatologia sugere complicações como hemorragia digestiva, mais comum em crianças; e fenômenos obstrutivos, inflamatórios ou neoplásicos, mais comuns em adultos (ARAÚJO et al. 2014). Muitos pacientes com divertículo de Meckel são assintomáticos. Os fatores de risco para aumento do risco de desenvolvimento de sintomas incluem idade inferior a 50 anos, sexo masculino, divertículo

maior que 2 cm de comprimento, presença de tecido ectópico, divertículo de base larga e faixas fibrosas presas ao divertículo (AN e ZABBO, 2023).

As etiologias mais comuns da doença de Meckel sintomática são obstrução intestinal, hemorragia gastrointestinal (GI) e inflamação da doença de Meckel com ou sem perfuração. Obstrução refere-se a casos em que o Meckel é a causa da obstrução intestinal, por exemplo, por intussuscepção ou invaginação do Meckel no lúmen do intestino delgado. Volvulus do intestino delgado ao redor do eixo diverticular é outro mecanismo possível. Hemorragia GI refere-se a sangramento indolor por reto e é frequentemente o resultado de ácido produzido a partir de um pedaço de mucosa gástrica ectópica no Meckel danificando o lúmen intestinal, levando a uma úlcera sangrante. Inflamação refere-se à inflamação do próprio Meckel ou perfuração das paredes diverticulares resultando em peritonite (HANSEN e SØREIDE, 2018).

A apresentação clínica inclui dor abdominal, vômitos, constipação intestinal e fezes com sangue, dado que o sangramento retal é tipicamente descrito como geleia de groselha ou cor de tijolo. As crianças geralmente apresentam fezes com a clássica cor de “geleia de groselha”, enquanto os adultos geralmente apresentam melena (ARAÚJO et al. 2014) (AN e ZABBO, 2023). Esses sintomas e os processos patológicos que os causam não são exclusivos da doença de Meckel. Por exemplo, uma doença de Meckel inflamada ou perfurada pode ser confundida com um apêndice inflamado, uma condição muito mais comum. Portanto, a doença de Meckel representa um desafio diagnóstico e muitas vezes é encontrada incidentalmente durante o exame para sintomas, embora seja de outra causa (HANSEN e SØREIDE, 2018). Clinicamente, o divertículo de Meckel deve ser suspeito em qualquer criança menor de 2 anos de idade com sangramento retal indolor. Ele é responsável por aproximadamente 50% de todo o sangramento GI inferior em crianças menores de 2 anos de idade (AN e ZABBO, 2023).

Os sintomas decorrentes dos divertículos de Meckel mais comumente se apresentam na primeira infância, com várias séries de casos sugerindo que a maioria dos diagnósticos ocorre antes dos 10 anos de idade (FUSCO et al. 2022). A maioria dos indivíduos com DM permanece assintomática por toda a vida, e seu diagnóstico costuma ser feito durante laparotomias e laparoscopias indicadas por outros motivos. O surgimento de sintomatologia sugere complicações como hemorragia digestiva, mais comum em crianças; e fenômenos obstrutivos, inflamatórios ou neoplásicos, mais comuns em adultos (ARAÚJO et al. 2014). O risco ao longo da vida de complicações do divertículo, incluindo sangramento, obstrução e diverticulite são de aproximadamente 4% para 6%; 40% dessas complicações são observadas em crianças abaixo de dez anos (KURU e KISMET, 2018).

A complicação mais comum do divertículo de Meckel em adultos é uma obstrução intestinal, enquanto esta apresentação ocorre como a segunda mais comum complicação na infância. Obstrução intestinal resultante do divertículo de Meckel ocorre por meio de mecanismos como: intussuscepção, vólvulo, hérnia da parede abdominal, diverticulite de Meckel, entre outros (KURU e KISMET, 2018). A diverticulite aguda, inflamação súbita do divertículo que deve ser detectada no diagnóstico diferencial da apendicite aguda, é verificada em 13-31% dos casos que evoluem com complicação, com maior incidência na quarta e quinta décadas de vida, sendo de difícil diagnóstico. Deve-se pensar em DM complicado quando um apêndice aparentemente normal é encontrado em paciente com suspeita clínica de apendicite aguda. A diverticulite do DM pode ser desencadeada por enterólito, corpo estranho ou parasita, que ocasiona obstrução do divertículo e determina inflamação da mucosa ileal (ARAÚJO et al. 2014).

Em crianças, o sangramento é a complicação mais frequente (45-50%), seguido de obstrução e infecção. Episódios de hemorragia ocorrem especialmente abaixo dos dois anos de idade, possivelmente associados a ulceração de mucosa heterotópica gástrica (60-65%) ou pancreática (5%). Secreções ácidas gástricas e alcalinas pancreáticas causariam ulceração na mucosa ileal adjacente, o que pode explicar os episódios de sangramento (ARAÚJO et al. 2014).

A perfuração da DM é extremamente rara. Na maioria das vezes, a perfuração ocorre quando um estercólito obstrui o divertículo, levando à inflamação e necrose. Mais raramente, a perfuração é devida à perfuração de corpo estranho. O risco de desenvolver um tumor na DM é maior do que em qualquer outra parte do intestino delgado. A metaplasia carcinóide é a mais comum, representando dois terços dos tumores que se desenvolvem na DM (LEQUET et al. 2017).

A probabilidade de início de complicações ao longo da vida é avaliada em 4%, máxima antes dos dois anos de idade, aproximadamente 1% perto dos 40 anos e diminuindo progressivamente para quase zero após os 70 (LEQUET et al. 2017).

O diagnóstico de DM depende da ocorrência de complicações e baseia-se fundamentalmente em exames de imagem. Os principais exames complementares são: ultrassonografia abdominal, tomografia computadorizada de abdome, cintilografia e angiografias abdominais, que se tornam relevantes diante de diverticulite, invaginação/intussuscepção intestinal, obstrução e sangramento digestivo. A cintilografia é considerada padrão-ouro nos DMs com mucosa gástrica heterotrópica (ARAÚJO et al. 2014).

O DM é de diagnóstico difícil e permanece como grande desafio da prática médica (ARAÚJO et al. 2014). Quando inflamado, pode ser detectado utilizando-se US, TC ou cintilografia (MIZERKOWSKI et al. 2011). A radiografia simples de abdome é em geral

inespecífica. A ultrassonografia é um bom método para diagnosticar complicações do DM, especialmente processos inflamatórios e intussuscepção intestinal. A videolaparoscopia exploradora é considerada um método eficaz na inspeção da cavidade e tem a vantagem de realizar simultaneamente o diagnóstico e sua correção (ARAÚJO et al. 2014). A tomografia computadorizada habitualmente não é útil no diagnóstico, a menos que haja processo inflamatório ou obstrutivo associado. A maioria dos diagnósticos de DM feita por TC é incidental (LORENZONI et al. 2019).

No caso de estarmos perante uma hemorragia digestiva existe um exame que é considerado o padrão ouro para se tentar perceber se a causa etiológica do quadro se deve a um DM. Este exame corresponde a uma cintigrafia com uso de um radioisótopo - o tecnécio-99m pertecnetato. Este exame de imagem baseia-se no pressuposto de que muitos dos divertículos hemorrágicos contêm mucosa gástrica ectópica (LORENZONI et al. 2019).

O tratamento definitivo do DM é cirúrgico. O acesso pode ser por laparoscopia ou laparotomia, com resultados igualmente satisfatórios. Diverticulectomia simples pode ser realizada quando não ha envolvimento de alças adjacentes, embora a técnica cirúrgica preferida, principalmente nos casos de sangramento, diverticulite e na suspeita de neoplasia associada, é a ressecção ileal segmentar com anastomose termino-terminal. A decisão quanto à remoção de DM diagnosticado incidentalmente é controversa. Ha diversos autores que recomendam sua ressecção, alegando ser impossível definir macroscopicamente a ausência de mucosa heterotópica no divertículo ou que ele nao venha a apresentar algum tipo de complicação no futuro. Outros autores argumentam que, devido a baixa probabilidade de o DM vir a ser sintomático, seriam necessárias aproximadamente 800 diverticulectomias para evitar uma única complicação. Ao ser tomada a decisão pelo ato operatório, deve-se considerar a morbimortalidade associada ao procedimento cirúrgico (ARAÚJO et al. 2014).

Enteroscopia de balão duplo também tem sido usado para ressecção endoscópica de espessura total de divertículo de Meckel invertido. Embora os procedimentos terapêuticos endoscópicos tenham sido utilizados recentemente, o principal tratamento para divertículo de Meckel é a ressecção cirúrgica (KURU e KISMET, 2018).

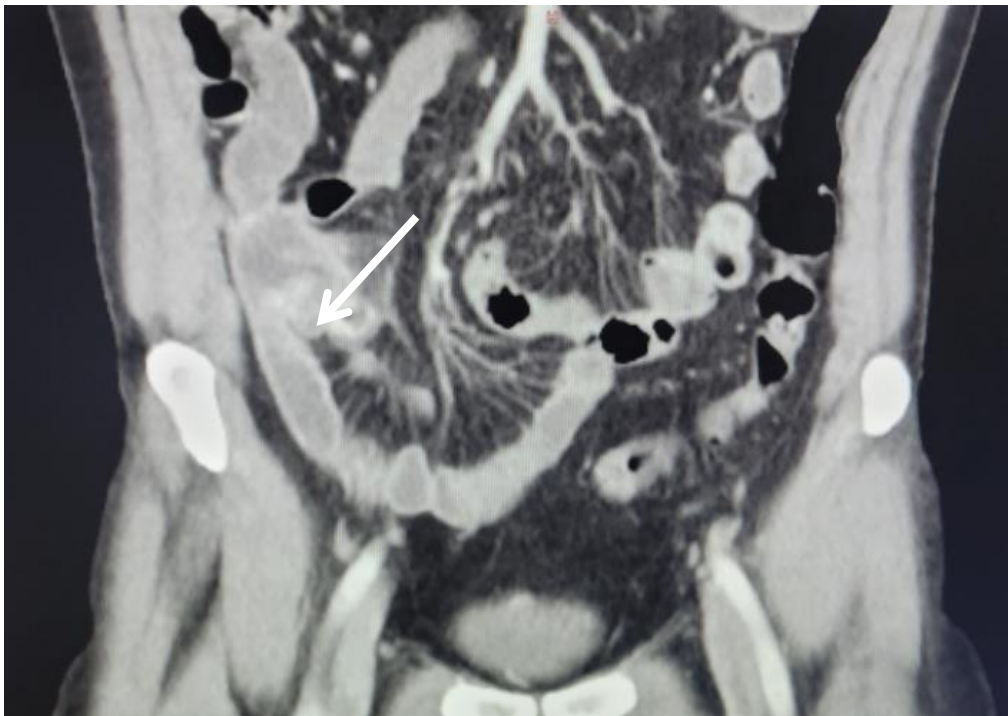
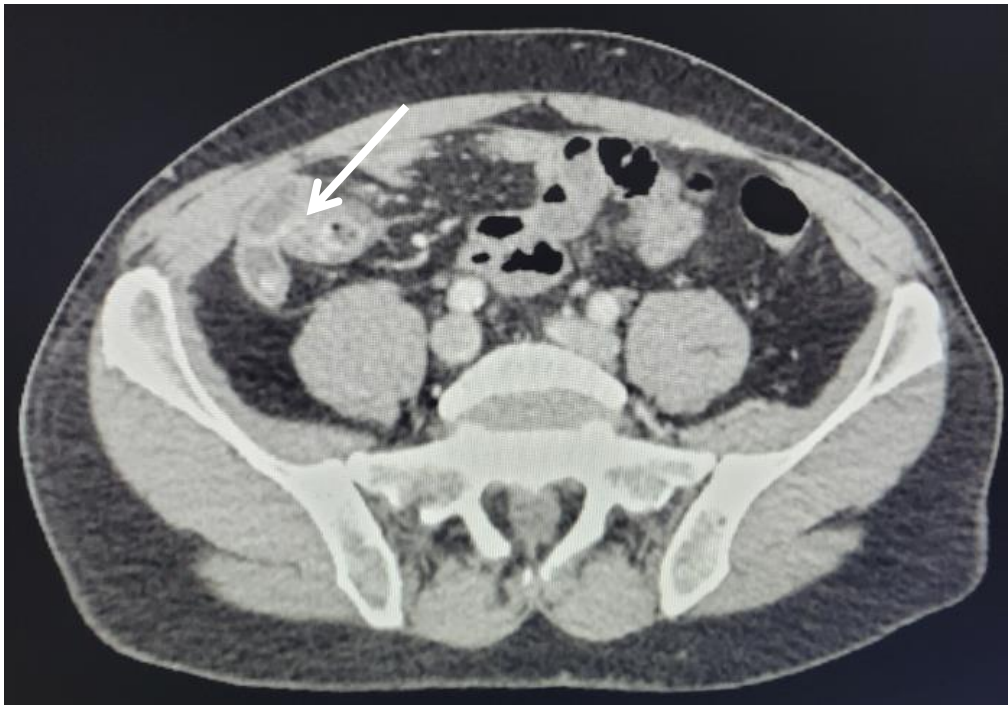A verdadeira controvérsia em torno da doença de Meckel diz respeito à opção de tratar a doença de Meckel silenciosa com ressecção profilática quando descoberta durante a cirurgia. Alguns desaconselham a ressecção profilática, argumentando que a morbidade é muito alta e que a recompensa é muito baixa (HANSEN e SØREIDE, 2018). Há um consenso geral de que crianças com DM devem ser submetidas à remoção profilática, mas o manejo da DM descoberta

fortuitamente no adulto ainda é debatido. A relação benefício/risco varia de ressecção de rotina protegendo o paciente de possíveis complicações tardias até abstenção para evitar riscos de qualquer complicação imediata ou tardia relacionada à cirurgia.

Portanto, as circunstâncias clínicas do caso, o risco de doença ao longo da vida complicações e características anatômicas associadas sintomas devem ser levados em consideração quando divertículos assintomáticos são encontrados durante uma exploração abdominal (KURU e KISMET, 2018).

2 DESCRIÇÃO DO CASO

Paciente M.F.P, sexo masculino, 52 anos, com tratamento regular para hipertensão arterial sistêmica, em uso de clindamicina e plasil. Procurou atendimento na emergência no dia 25/06/2024 com queixa de dor abdominal, com migração para região lombar e hipogástrio, negando náuseas ou vômitos, febre e diarreia, com hipótese diagnóstica inicialmente de cólica renal. Realizado ultrassonografia do aparelho urinário, porém sem alterações. No dia seguinte, houve piora de dor abdominal, com posterior migração para fossa ilíaca direita e hipogástrio, com peritonite. Ao exame físico apresentava dor abdominal à palpação e descompressão brusca positiva. Realizada radiografia de tórax e de abdome, em que voltaram sem alterações. Efetuada a tomografia computadorizada de abdome total, que evidenciou uma imagem com aspecto alongado, que se comunica com o intestino delgado à direita, adjacente ao íleo, com captação periférica ao meio de contraste, chegando a medir cerca de 13,5 mm no seu maior eixo transversal, com densificação da gordura ao seu redor, podendo estar relacionada à um divertículo de Meckel com processo inflamatório. O divertículo dista cerca de 22 mm da válvula ileocecal. Após isso, foi realizada uma exérese por videolaparoscopia, com ressecamento de divertículo na base com grampeador videolaparoscópico. O divertículo de Meckel apresentava cerca de 5cm e base larga com sinais flogísticos e fibrina há cerca de 35cm da válvula íleo cecal. Paciente recebeu alta no dia seguinte à cirurgia, negando dor, náuseas, ou vômitos, com boa aceitação dietética.



3 DISCUSSÃO

Como os divertículos de Meckel são geralmente assintomáticos, particularmente em adultos, pode ser encontrado durante uma laparotomia realizada por outro motivo (KURU e KISMET, 2018). A maioria dos indivíduos com DM permanece assintomática por toda a vida (LORENZONI et al., 2019). Muitos cirurgiões defendem a ressecção de um divertículo

encontrado incidentalmente devido ao potencial para complicações potencialmente fatais que possam ocorrer (KURU e KISMET, 2018).

De acordo com Hansen e Soreide, embora Meckel sintomático possa ocorrer em qualquer idade, é mais frequentemente associado a idades mais jovens. Os estudos concordam que as 3 apresentações mais comuns de Meckel sintomático são causadas por obstrução, hemorragia GI e inflamação com ou sem perfuração (HANSEN e SOREIDE, 2018). A taxa de complicação do DM é baixa, de 0,03% ao ano, e o risco de associar-se a alguma complicação decresce com a idade, sendo insignificante em idosos (ARAUJO et al., 2014). Portanto, no caso demonstrado, é visto que se trata de um relato mais raro, dado que é um paciente idoso sintomático com a presença de um divertículo com inflamação.

O surgimento de sintomatologia sugere complicações. Nos pré-adolescentes e adultos as complicações mais comuns são de natureza obstrutiva, inflamatória ou neoplásica. Deve ser, portanto, considerado no diagnóstico diferencial das enfermidades abdominais, como a apendicite aguda. O divertículo de Meckel está comumente localizado no íleo terminal, a 40–100 cm da válvula ileocecal e, por isso, deve ser considerado nos diagnósticos diferenciais das afecções da fossa ilíaca direita, como a apendicite (LORENZONI et al., 2019). Diante disso, a partir das dores abdominais migrando para a fossa ilíaca direita no paciente do caso, foi realizado ultrassonografia de abdome inferior para descartar a hipótese de apendicite.

As manifestações clínicas são variadas e aparecem durante a primeira década de vida (especialmente no primeiro e no segundo ano) 50 a 60% dos casos e são devido a mucosa gástrica do divertículo na altura da junção ileal com a mucosa gástrica ectópica, causando sangramento devido a ulceração. Quando a mucosa ectópica é composta de tecido pancreático, associa-se com quadros de oclusão intestinal (LORENZONI et al., 2019).

Três tipos de operações foram descritos: ressecção-anastomose segmentar, ressecção em cunha e grampeamento tangencial. Sempre que houver envolvimento macroscópico da base do divertículo, uma ressecção segmentar em forma de “T” com anastomose intracorpórea é a única solução possível por laparoscopia. Em outros casos, a ressecção diverticular com grampeamento linear ou ressecção em cunha, parece aceitável, mesmo que haja pequeno risco de deixar tecidos heterotópicos residuais. Nesse cenário, a mucosa dos segmentos intestinais adjacentes à diverticulectomia deve ser visualizada para garantir que toda a mucosa doente macroscopicamente visível tenha sido removida (LEQUET et al., 2017).

Cirurgia eletiva não é recomendada para casos em que o divertículo é descoberto incidentalmente em imagens radiológicas. Em geral, não é possível determinar o risco aumentado

de complicações associado ao divertículo de Meckel detectado incidentalmente por palpação ou inspeção intraoperatória. Portanto, por esse motivo, a abordagem intraoperatória de pacientes assintomáticos ou acidentalmente encontrou restos de divertículo de Meckel é uma questão de debate (KURU e KISMET, 2018).

4 METODOLOGIA

A partir de um caso médico ocorrido na Santa Casa da Misericórdia de Presidente Prudente, juntamente com seu prontuário médico, foram coletadas informações para realização desse relato de caso. Além disso, foi realizada uma busca de informações em bases de dados.

5 RESULTADOS

Embora a DM represente a malformação congênita gastrointestinal mais comum, ela é, no entanto, rara e geralmente assintomática no adulto. A ultrassonografia e tomografia computadorizada são bons métodos para diagnosticar complicações do DM, especialmente processos inflamatórios, intussuscepção intestinal e corroboram com a exclusão de outras doenças. A videolaparoscopia exploradora é considerada um método eficaz na inspeção da cavidade e tem a vantagem de realizar simultaneamente o diagnóstico e sua correção, onde o tratamento definitivo é cirúrgico, com indicação absoluta em pacientes sintomáticos. Em pacientes assintomáticos é controverso seu tratamento cirúrgico considerando-se o potencial de complicações *versus* o risco do procedimento cirúrgico.

6 CONCLUSÃO

O divertículo de Meckel pode ser sintomático ou assintomático, visto que quando sintomático, na maioria das vezes, está associado a complicações. É essencial que cada caso de divertículo de Meckel seja avaliado individualmente, levando-se em consideração variáveis como sexo, idade (complicações são mais frequentes em crianças e homens jovens), risco anestésico e características do divertículo para um melhor prognóstico e melhor escolha de tratamento.



REFERÊNCIAS

- AN, J.; ZABBO, C.P.; Meckel Diverticulum. In: *StatPearls*. Treasure Island (FL): StatPearls Publishing; January 30, 2023.
- ARAÚJO, Luciana Mendes et al. Divertículo de Meckel: revisão de literatura. *Rev Med Minas Gerais*, v. 24, n. 1, p. 93-97, 2014.
- FUSCO, J. C.; ACHEY, M. A.; UPPERMAN, J. S. Meckel's diverticulum: Evaluation and management. *Seminars in Pediatric Surgery*, v. 31, n. 1, p. 151142, fev. 2022.
- HANSEN, C.-C.; SØREIDE, K. Systematic review of epidemiology, presentation, and management of Meckel's diverticulum in the 21st century. *Medicine*, v. 97, n. 35, p. e12154, ago. 2018.
- KURU, S.; KISMET, K. Meckel's diverticulum: clinical features, diagnosis and management. *Revista Española de Enfermedades Digestivas*, v. 110, 2018.
- LEQUET, J. et al. Meckel's diverticulum in the adult. *Journal of Visceral Surgery*, v. 154, n. 4, p. 253–259, 1 set. 2017.
- LORENZONI, R. et al. Meckel Diverticulum - a case report. *Residência Pediátrica*, v. 9, n. 3, p. 316–318, 2019.
- MIZERKOWSKI, M. D. et al. Divertículo de Meckel ao Doppler em cores: relato de dois casos. *Radiologia Brasileira*, v. 44, n. 4, p. 268–270, ago. 2011.