



Câncer colorretal obstruído com metástase hepática: Um relato de caso

Obstructed colorectal cancer with liver metastasis: A case report

DOI: 10.56238/isevjhv3n4-024

Recebimento dos originais: 01/08/2024

Aceitação para publicação: 21/08/2024

Helen Brambila Jorge Pareja

Mestrado em Ciências da Saúde

Universidade do Oeste Paulista

ID Lattes: 8792800011270177

E-mail: brambila_hj@hotmail.com

Gersio Cayres Pinheiro Neto

Graduado em Medicina

Universidade do Oeste Paulista

ID Lattes: 5123791080690605

E-mail: gersio_cayres@hotmail.com

Isabela Ruiz Avila

Graduanda de Medicina

Universidade do Oeste Paulista

ID Lattes: 2534611683763166

E-mail: ruizaviaisabela@gmail.com

Victoria Roefero Marrey Sanchez

Graduanda de Medicina

Universidade do Oeste Paulista

ID Lattes: 7519181427945982

E-mail: victoriamarrey@gmail.com

Gabriel Hideaki Silva Tanaka

Graduando de Medicina

Universidade do Oeste Paulista

ID Lattes: 2054845732612368

E-mail: gabriel_hideakitanaka@hotmail.com

Eduarda Biazi e Souza

Graduanda de Medicina

Universidade do Oeste Paulista

ID Lattes: 0871493960920752

E-mail: dudaabiazii@hotmail.com

RESUMO

Introdução: O câncer colorretal (CCR) é uma neoplasia maligna que acomete o intestino grosso, sendo uma doença multifatorial, tanto com fatores de risco externos como genéticos. Os sinais iniciais são variados, dependem da natureza e da localização do tumor. A colonoscopia é considerada o padrão ouro para a detecção de neoplasia colorretal e é considerada o principal método diagnóstico. Seu tratamento é multifacetado e depende principalmente do estadiamento,



que consiste do processo de determinação da extensão e da disseminação do câncer. A avaliação de metástases intra-abdominais e pélvicas deve ser realizada por meio de exames ultrassonográficos ou tomografia computadorizada. Atualmente existem várias modalidades sejam terapêuticas ou paliativas, isoladas ou combinadas. Objetivo: Demonstrar a importância do diagnóstico precoce de CCR, assim como a investigação de metástases para um melhor tratamento. Métodos: A partir de um caso médico ocorrido na Santa Casa da Misericórdia de Presidente Prudente, e seu prontuário, foram coletadas informações para realização desse relato. Resultados: O tratamento do CCR ainda é eminentemente cirúrgico, com as terapias adjuvantes, onde ao detectar uma lesão maligna no cólon esquerdo, a abordagem terapêutica ideal é a ressecção total do tumor. Além disso, é importante destacar que o estadiamento é essencial para planejar o tratamento, prever o prognóstico e monitorar a resposta ao tratamento. Conclusão: A alta incidência do CCR e a diferença nos resultados do tratamento, de acordo com o estágio da doença, justificam os esforços para detecção precoce e ao seu rastreamento em população considerada de risco para a doença.

Palavras-chave: Câncer colorretal, Tratamento, Diagnóstico, Metástase.

1 INTRODUÇÃO

O câncer colorretal (CCR) é uma neoplasia maligna que acomete o intestino grosso. O cólon, emerge como o local mais suscetível a neoplasias primária, incluindo adenomas e adenocarcinomas, sendo assim, o CCR é considerado um problema de saúde pública frequente. É agora o segundo câncer mais prevalente e o quarto lugar em mortalidade, resultando em aproximadamente 530.000 óbitos anualmente. Além disso, é notável que sua ocorrência é mais comum em homens, principalmente após os 50 anos de idade, considerado o terceiro câncer mais prevalente no sexo masculino; é notável sua ocorrência também em mulheres, sendo o segundo câncer mais diagnosticados no sexo feminino (TOLEDO et al., 2023).

O CCR se associa ao estilo de vida da população, tendo como fatores de risco o tabagismo, alcoolismo, sedentarismo, alimentação inadequada como dieta rica em carnes vermelhas e processadas, sendo uma doença multifatorial, tanto com fatores de risco externos como genéticos. Síndromes hereditárias, como a síndrome de Lynch e o câncer colorretal familiar, como síndromes de polipose, são reconhecíveis, com características distintas que auxiliam no diagnóstico. Enquanto as síndromes de polipose de destacam pela presença de múltiplos pólipos, a síndrome de Lynch é negligenciada devido à sua apresentação morfológica semelhante a lesões esporádicas; contribuem para o risco aumentado (TOLEDO et al., 2023).

Os sinais iniciais do câncer colorretal são variados, dependem da natureza e da localização do tumor. Os tumores localizados no cólon direito geralmente provocam diarreia e dor abdominal difusa, enquanto estágios mais avançados podem induzir anemia e a presença de massas palpáveis no quadrante inferior direito. Em contraste, os tumores no cólon esquerdo são geralmente



caracterizados por obstipação progressiva, fezes estreitas e, ocasionalmente, sangramento retal. Já os tumores no reto frequentemente ocasionam sangramento retal, secreção mucosa e uma sensação persistente de evacuação incompleta (DEKKER et al., 2019).

O diagnóstico precoce é fundamental e, para isso, a Força-Tarefa de Serviços Preventivos dos EUA (USPSTF) recomendam alguns testes de triagem, que incluem teste de sangue oculto fecal guaiaco de alta sensibilidade (gFOBT), teste imunológico fecal (FIT), DNA-FIT de fezes (sDNA-FIT; Cologuard) sigmoidoscopia, colonografia computadorizada (colonografia por TC) (GUPTA, 2022). A colonoscopia é considerada o padrão ouro para a detecção de neoplasia colorretal e é considerada o principal método de diagnóstico para avaliar um teste de triagem menos invasivo positivo, quer esse teste seja baseado na avaliação de fezes, soro (sangue) ou imagens colorretais (SCHREUDERS et al., 2015).

Além disso, exames proctológicos, como inspeção, palpação, toque retal, anoscopia, são essenciais para o diagnóstico preciso. Esses exames devem ser realizados em pessoas com sinais e sintomas sugestivos de câncer (hemorragia digestiva baixa, massa abdominal, dor abdominal, perda de peso e anemia e mudança do hábito intestinal; juntamente com uma anamnese completa e exames complementares. Cerca de 95% dos casos de CCR se originam da sequência de adenoma-carcinoma, com evolução lenta, levando a um estágio pré-maligno principalmente assintomático (DEKKER et al., 2019).

Nos Estados Unidos (EUA), de acordo com a American Cancer Society (ACS), o rastreamento é recomendado para indivíduos de risco médio, maiores de 50 anos, através do exame de fezes ou de imagem. Essas pessoas devem fazer o rastreamento regular até os 75 anos. Entre 76 e 85 anos, a realização dos testes de triagem deve se basear nas preferências do cidadão, estado de saúde atual, expectativa de vida e histórico de rastreio anterior (BERNHARDSSON et al., 2014). O rastreio do CRR no Brasil segue as determinações do Caderno de Atenção Primária emitido pelo Ministério da Saúde (MS), que recomenda que o rastreio do CCR em adultos, seja feito entre 50 a 75 anos de idade, através da pesquisa de sangue oculto nas fezes (PSOF), colonoscopia ou sigmoidoscopia (CONITEC, 2010). No entanto, a Sociedade Brasileira de Coloproctologia (SBCP) declarou que segue a diretriz da American Cancer Society, a qual recomenda que indivíduos com risco médio para câncer colorretal realizem exames de triagem a partir dos 50 anos de idade (SBCP, 2023).

O tratamento do câncer colorretal é multifacetado e depende principalmente do estadiamento, que consiste do processo de determinação da extensão e da disseminação do câncer. O objetivo principal do estadiamento pré-operatório é identificar a extensão local e regional da



lesão primária do câncer colorretal (CCR). No entanto, é igualmente essencial investigar a possível disseminação à distância. A dosagem do antígeno carcinoembriônico (CEA) desempenha um papel significativo no prognóstico do paciente (CORDEIRO, 2004).

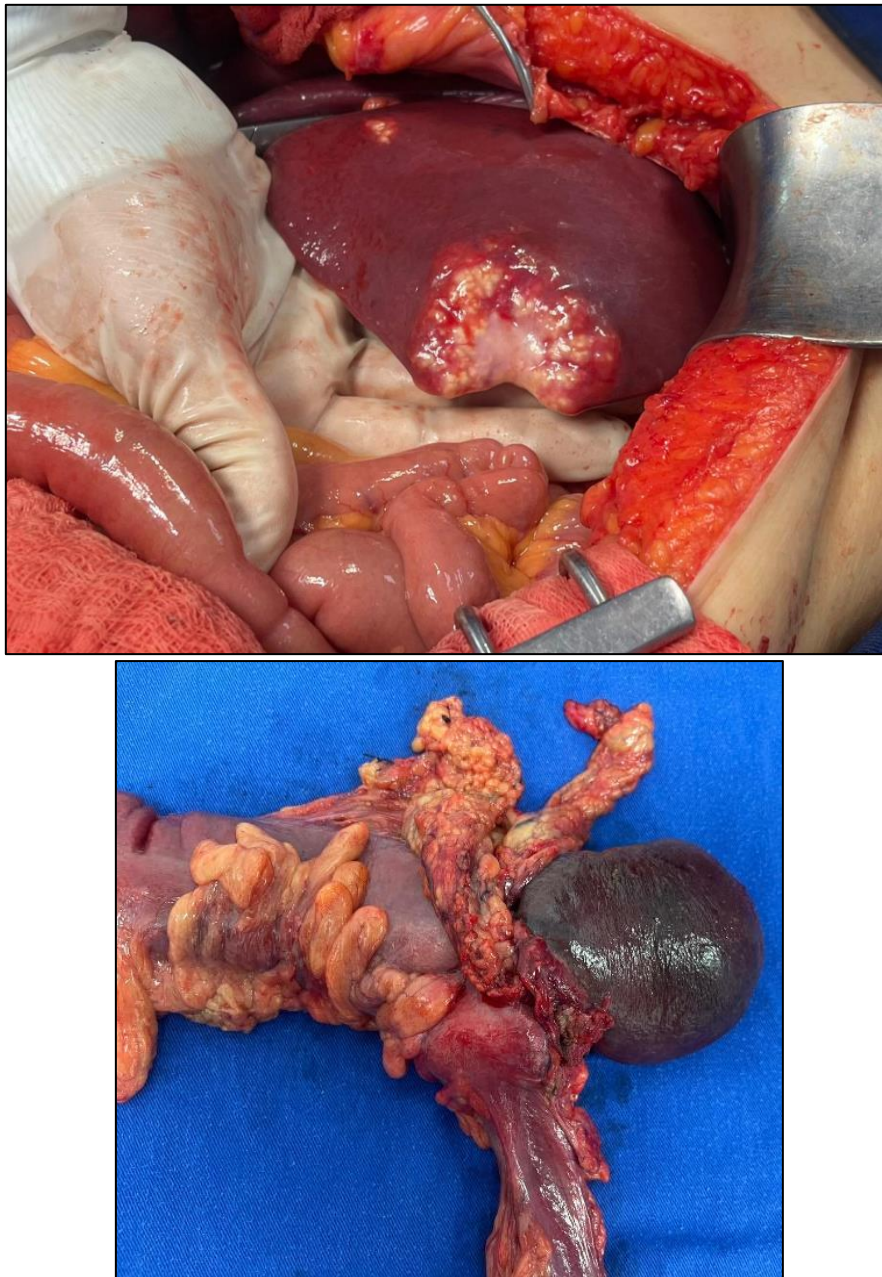
A avaliação de metástases intra-abdominais e pélvicas deve ser realizada por meio de exames ultrassonográficos ou tomografia computadorizada (TC). A investigação de metástases pulmonares pode ser feita através de parâmetros clínicos e radiografias de tórax. O estadiamento inicial do CCR é frequentemente baseado na avaliação clínica e na realização de exames de imagem, como TC, ressonância magnética (RNM) e ultrassom transretal. Esta abordagem constitui o estadiamento clínico, essencial para a definição terapêutica, delimitação das margens cirúrgicas com intenção curativa e localização precisa para o estadiamento cirúrgico. Por isso, trata-se de um processo complexo que envolve a segmentação dos tempos de avaliação em pré, intra e pós-operatório, com uma série de exames e avaliações clínicas que visam proporcionar um diagnóstico preciso e um tratamento adequado (CORDEIRO, 2004).

Atualmente existem várias modalidades sejam terapêuticas ou paliativas, como cirurgia (consiste na retirada do tumor juntamente com a parte do cólon ou reto e os linfonodos adjacentes), quimioterapia (um tratamento adjuvante com pequeno efeito sobre a sobrevivência, mas que reduz o risco de recidiva do tumor), e radioterapia (envolve o uso de raios-x de alta energia para destruir as células cancerosas), isoladas ou combinadas, são comumente empregadas. Em todos os tumores da porção baixa do reto muitas vezes é necessário a realização de uma colostomia temporária ou permanente. Sendo que todos os tipos de tratamentos visam à cura ou ao alívio paliativo, conforme apropriado para cada caso (DEKKER et al., 2019) (DEKKER et al., 2019).

2 DESCRIÇÃO DO CASO

Paciente foi admitido no pronto-socorro da Santa Casa apresentando um histórico de obstrução intestinal com ausência de eliminação de gases e fezes há quatro dias, associado a distensão abdominal, dor abdominal difusa, náuseas e quatro episódios de vômitos. No exame físico, observou-se abdome distendido, globoso, timpânico à percussão, toque retal sem presença de fezes na ampola retal, dor abdominal intensa (4+/4+), e DB negativa.

Foi solicitada uma tomografia computadorizada sem contraste, que revelou uma massa no cólon esquerdo aderida ao baço, sem ponto de clivagem visível, e presença de metástase hepática. A abordagem terapêutica incluiu a realização de cirurgia, realizada dois dias após a internação. O procedimento cirúrgico realizado foi a colectomia total com ileostomia terminal, esplenectomia e linfadenectomia retroperitoneal.



3 DISCUSSÃO

O câncer colorretal representa aproximadamente 10% de todos os diagnósticos de câncer anualmente. Esta neoplasia é a segunda mais comum entre pacientes do sexo feminino (TOLEDO et al., 2023). De acordo com estimativas, entre os anos de 2023 e 2025, espera-se que surjam anualmente aproximadamente 45.630 novos casos de câncer colorretal no Brasil. Desse total, 21.970 casos ocorrerão em indivíduos do gênero masculino, enquanto 23.660 casos afetarão indivíduos do gênero feminino (INCA, 2023).

Assim como relatado no caso, os principais sinais e sintomas que os pacientes apresentam incluem alterações do hábito intestinal, como diarreia ou obstipação, e, por vezes, ambos



simultaneamente. Além disso, pacientes podem relatar enterorragia, dor abdominal e a presença de uma massa palpável na região abdominal. Estes sintomas são indicativos importantes e devem ser prontamente investigados para um diagnóstico precoce (SANTOS et al., 2024).

A primeira etapa no diagnóstico do câncer colorretal é o exame físico. O médico deve examinar o abdômen do paciente em busca de massas ou inchaços que possam indicar a presença de tumores ou outras anormalidades. Além da palpação abdominal, o médico pode realizar um exame retal digital. Este procedimento consiste na inserção de um dedo enluvado e lubrificado no reto do paciente para detectar alterações nas paredes retais, como massas ou outras irregularidades (AMERICAN CANCER SOCIETY, 2023).

A cirurgia pode ser curativa, visando a remoção completa do tumor, ou paliativa, focada em aliviar sintomas e melhorar a qualidade de vida do paciente. Utiliza drogas para destruir células cancerosas e pode ser administrada antes ou após a cirurgia para reduzir o tamanho do tumor ou eliminar células remanescentes. Especialmente em casos onde o tumor não pode ser removido completamente por cirurgia. A combinação de diferentes modalidades terapêuticas, como cirurgia, quimioterapia e radioterapia, pode oferecer melhores resultados e deve ser adaptada às necessidades individuais de cada paciente (SILVA e ERRANTE, 2017).

O estadiamento detalhado do câncer colorretal ajuda a determinar o grau de progressão da doença. A avaliação precisa da extensão do tumor e da presença de metástases em órgãos distantes é essencial para o planejamento terapêutico. Este processo envolve exames de imagem, como a tomografia computadorizada (TC) e a ressonância magnética (RM), bem como procedimentos endoscópicos e biópsias (PIRES et al., 2021). A TC de alta resolução aumentou a sensibilidade de detecção de metástases hepáticas de câncer colorretal (MHCR) em 70-90%. No estadiamento inicial da doença, a TC pode detectar lesões não neoplásicas de até 1 cm em 12-25,5% dos casos (AUGUSTO e BERENCHTEIN, 2015). Estudos iniciais demonstraram uma acurácia de 85-95% na identificação da extensão do tumor pela TC. A profundidade da invasão da parede é um fator crítico no estadiamento do CCR, e a acurácia desses exames é fundamental para definir o tratamento e o prognóstico dos pacientes. A abordagem terapêutica varia entre câncer de cólon e câncer de reto, indicando a necessidade de métodos de imagem diferenciados para cada tipo (CORDEIRO, 2004).

A escolha do procedimento adequado depende da extensão da doença e da saúde geral do paciente, visando sempre a remoção completa do tumor e a melhoria da qualidade de vida. Esses procedimentos, apesar de invasivos, são essenciais para o controle e tratamento eficaz do câncer colorretal em estágios avançados (SILVA e ERRANTE, 2017).



4 METODOLOGIA

A partir de um caso médico ocorrido na Santa Casa da Misericórdia de Presidente Prudente, juntamente com seu prontuário médico, foram coletadas informações para realização desse relato de caso. Além disso, foi realizada uma busca de informações em bases de dados.

5 RESULTADOS

O tratamento do CCR ainda é eminentemente cirúrgico, com as terapias adjuvantes pouco alterando a mortalidade e contribuindo para melhora da qualidade de vida. Portanto, o tratamento cirúrgico continua ser a melhor opção nos casos de câncer colorretal, onde ao detectar uma lesão maligna no cólon esquerdo, a abordagem terapêutica ideal é a ressecção total do tumor. Além disso, é importante destacar que o estadiamento é essencial para planejar o tratamento, prever o prognóstico e monitorar a resposta ao tratamento, garantindo assim uma abordagem personalizada e eficaz para cada paciente. Segundo a literatura, para tumores de ceco e cólon ascendente, recomenda-se colectomia total e ressecção de pequeno segmento de íleo distal, a ileostomia, esplenectomia e linfadenectomia. Em um estudo, a quimioterapia adjuvante para tumores localmente invasivos é discutível.

6 CONCLUSÃO

A alta incidência do câncer de cólon e a diferença nos resultados do tratamento, de acordo com o estágio da doença, justificam os esforços para detecção precoce e ao seu rastreamento em população considerada de risco para a doença. Isso porque, o câncer colorretal, quando diagnosticado precocemente, apresenta, em geral, um prognóstico favorável. O exame físico, no qual o médico examina o abdômen buscando massas ou inchaços e tumores ou outras anormalidades, são cruciais para diagnósticos, além de outros exames complementares, como a colonoscopia e a tomografia computadorizada.



REFERÊNCIAS

AUGUSTO, C. C. T.; BERENCHTEIN, B. Comparação da tomografia computadorizada e ressonância magnética na avaliação de metástase hepática de câncer colorretal. *UNILUS Ensino e Pesquisa*, v. 12, n. 27, p. 79-83, 2015.

AMERICAN CANCER SOCIETY. Tests to Diagnose and Stage Colorectal Cancer. 2023. Disponível em: <https://www.cancer.org/cancer/types/colon-rectal-cancer/detection-diagnosis-staging/how-diagnosed.html>. Acesso em: 11 jul. 2024.

BERNHARDSSON, S. et al. Evaluation of a tailored, multi-component intervention for implementation of evidence-based clinical practice guidelines in primary care physical therapy: a non-randomized controlled trial. *BMC Health Services Research*, v. 14, n. 1, p. 1-11, 4 mar. 2014.

CORDEIRO, F. Diretrizes para diagnóstico, estadiamento e tratamento cirúrgico e multidisciplinar do câncer colorretal. *Revista da Associação Médica Brasileira*, v. 50, n. 1, p. 10–11, 2004.

CONITEC. Ministério da Saúde (BR). Secretaria de Ciência, Tecnologia e Insumos Estratégicos. Departamento de Gestão e Incorporação de Tecnologias em Saúde. Diretrizes metodológicas: elaboração de diretrizes clínicas [Internet]. Brasília: Ministério da Saúde; 2010 [acesso em 14 maio 2024]. Disponível em: <http://conitec.gov.br/manual-de-elaboracao-dediretrizes-clinicas-ira-preencherlacunas-sobre-asmelhores-praticas-na-elaboracao-de-diretrizes-em-saude>.

DEKKER, E. et al. Colorectal cancer. *Lancet*, v. 394, n. 10207, p. 1467–1480, 2019.

GUPTA, S. Screening for colorectal cancer. *Hematology/Oncology Clinics of North America*, v. 36, n. 3, p. 393–414, 1 jun. 2022.

INCA. Estimativa 2023: Incidência de câncer no Brasil. Ministério da Saúde. Instituto Nacional do Câncer. Rio de Janeiro, 2022.

PIRES, M. E. P. et al. Rastreamento do câncer colorretal: Revisão de literatura. *Brazilian Journal of Health Review*, v. 4, n. 2, p. 6866–6881, 2021.

SCHREUDERS, E. H. et al. Colorectal cancer screening: a global overview of existing programmes. *Gut*, v. 64, n. 10, p. 1637–1649, 3 jun. 2015.

SANTOS, J. A. et al. Câncer colorretal - uma revisão abrangente sobre a epidemiologia, fatores de risco, fisiopatologia, diagnóstico e tratamento. *Brazilian Journal of Health Review*, v. 7, n. 2, p. 68695–68695, 8 abr. 2024.

SILVA, M.; ERRANTE, P. C. Câncer colorretal: fatores de risco, diagnóstico e tratamento. *UNILUS Ensino e Pesquisa*, v. 13, n. 33, p. 133-140, 2017.

SBCP. American College of Physicians recomenda rastreio do câncer colorretal a partir dos 50 anos. 2023. Disponível em: <https://sbcp.org.br/noticias/american-college-of-physicians-recomenda-rastreio-do-cancer-colorretal-a-partir-d>. Acesso em: 22 jul. 2024.



TOLEDO, G. M. et al. Logistics and results of a colorectal cancer screening program in a municipality in the hinterland of Alagoas. *Arquivos de Gastroenterologia*, v. 60, n. 4, p. 463–469, 2023.

TOLEDO, C. M. et al. Analysis of the tracking initiatives of colorectal cancer in Brazil. *Arquivos de Gastroenterologia*, v. 60, n. 4, p. 450–462, 2023.

ZHANG, S. et al. Prognostic factors in survival of colorectal cancer patients with synchronous liver metastasis. *Colorectal Disease*, v. 12, n. 8, p. 754–761, 16 abr. 2009.