




RELATO DE CASO: MANEJO MULTIDISCIPLINAR DE FEOCROMOCITOMA EM GESTANTE COM EMERGÊNCIA HIPERTENSIVA

 <https://doi.org/10.56238/isevjhv4n1-002>

Recebimento dos originais: 08/12/2024

Aceitação para publicação: 08/01/2025

Leonardo Gusmão Ramos
Brian Damm Piassi
Murilo Gusmão Ramos
Dario Santuchi
Sandro Mello Ferreira
Ronaldo Jose de Souza
Guilherme Boina Heleodoro

RESUMO

INTRODUÇÃO: Feocromocitomas são tumores raros das células cromafins do eixo simpático-adrenomedular, produtores de catecolaminas, que podem causar hipertensão arterial grave, sustentada ou paroxística (Lenders et al., 2005; Neumann, Young, & Eng, 2019). As manifestações clínicas ocorrem tipicamente entre a terceira e quarta décadas de vida, mas podem ocorrer em qualquer idade e acometem igualmente ambos os sexos (Bravo & Tagle, 2003). A incidência máxima é entre a terceira e quinta década de vida, com idade média no diagnóstico de 24,9 anos em casos hereditários e 43,9 anos em casos esporádicos (Lucena et al., 2023).

Palavras-chave: Feocromocitoma. Emergência Hipertensiva. Edema Agudo de Pulmão. Gestação. Abordagem Multidisciplinar.

1 INTRODUÇÃO

Feocromocitomas são tumores raros das células cromafins do eixo simpático-adrenomedular, produtores de catecolaminas, que podem causar hipertensão arterial grave, sustentada ou paroxística (Lenders et al., 2005; Neumann, Young, & Eng, 2019). As manifestações clínicas ocorrem tipicamente entre a terceira e quarta décadas de vida, mas podem ocorrer em qualquer idade e acometem igualmente ambos os sexos (Bravo & Tagle, 2003). A incidência máxima é entre a terceira e quinta década de vida, com idade média no diagnóstico de 24,9 anos em casos hereditários e 43,9 anos em casos esporádicos (Lucena et al., 2023).

Aproximadamente 90% dos feocromocitomas são adrenais, com leve predomínio na adrenal direita, e cerca de 10% são localizados extra-adrenalmente, principalmente intra-abdominais. A malignidade ocorre em cerca de 10% dos casos, aumentando para 20-40% nas localizações extra-adrenais (Favier, Amar, & Gimenez-Roqueplo, 2015). Os feocromocitomas podem estar associados a síndromes familiares como as neoplasias endócrinas múltiplas (MEN) tipo IIA (carcinoma medular da tireoide, hiperparatireoidismo ou tumores de paratireoide e feocromocitoma, com herança autossômica dominante) e tipo IIB (carcinoma medular da tireoide, ganglioneuromatose intestinal e de mucosa, feocromocitoma e hábito marfanóide), neurofibromatose e doença de Von Hippel-Lindau (cistos ou tumores cerebrais, renais, oculares, pancreáticos e espinhais) (Pacak & Linehan, 2005; Lucena et al., 2023).

A hipertensão arterial é a principal manifestação, podendo ser intermitente ou sustentada, e os paroxismos hipertensivos podem ser desencadeados por várias situações, como estresse, exercícios e procedimentos médicos (Lenders et al., 2005). Para o diagnóstico, são utilizados exames laboratoriais para detectar hipersecreção de catecolaminas e seus metabólitos, como epinefrina, norepinefrina, metanefrinas e normetanefrinas, além de exames de imagem como a ressonância magnética (RM) e a cintilografia com metaiodobenzilguanidina (MIBG) (Neumann, Young, & Eng, 2019).

O tratamento de escolha é a remoção cirúrgica do tumor, precedida de um preparo clínico rigoroso com bloqueadores alfa-adrenérgicos para controlar a hipertensão e reduzir riscos intraoperatórios (Bravo & Tagle, 2003). Acredita-se que o controle da pressão arterial no pré-operatório seja um dos principais meios de diminuição da mortalidade associada à remoção do feocromocitoma. Assim, o uso de bloqueadores alfa-1-adrenérgicos deve preceder a cirurgia em pelo menos duas semanas (Lucena et al., 2023).

2 RELATO DO CASO

Paciente DSB, de 30 anos, quintigesta, na 28^a semana de gestação, hipertensa prévia à gravidez e com histórico de pré-eclâmpsias nas outras gestações, apresentou-se ao pronto-socorro com queixa de dispneia. Apresentava quadro de ortopneia, crepitações pulmonares difusas, dessaturação e hipertensão arterial severa, sendo feita a hipótese diagnóstica de edema agudo de pulmão hipertensivo.

2.1 EXAMES COMPLEMENTARES

- ECG: Ritmo sinusal regular. Frequência cardíaca: 156 bpm. Intervalo PR normal. QRS estreito. Sem evidências de bloqueio de ramo ou outras anormalidades significativas.

- Ecocardiograma Transtorácico: Dilatação moderada do ventrículo esquerdo, hipertrofia excêntrica e função sistólica severamente diminuída (fração de ejeção de 22%).

- Laboratório (20/06/2024):

- Hemoglobina: 12,2 g/dL

- Hematócrito: 37,6%

- Leucócitos: 13.180/mm³ (Bastões 11,0%, Segmentados 69,6%)

- Plaquetas: 434.000/mm³

- Creatinina: 0,90 mg/dL

- Proteinúria: 1.200 mg/24h

- Ácido Úrico: 8,1 mg/dL

- TGP: 20 U/L

- TGO: 32 U/L

- LDH: 201 U/L

- PCR: 22 mg/L

- Bilirrubina Total: 0,90 mg/dL (Direta: 0,50 mg/dL, Indireta: 0,40 mg/dL)

- RX Tórax: Opacidades alveolares bilaterais predominantemente nas regiões hilares e perihilares, estendendo-se para as zonas médias e inferiores dos pulmões. Aumento do índice cardiotorácico. Pequena quantidade de líquido pleural visível nas bases pulmonares, mais pronunciado à direita.

2.2 PROPEDÊUTICA PARA FEOCROMOCITOMA

- Metanefrinas Fracionadas no Sangue:

- Metanefrina: 57,9 pg/mL (VR: < 200,0 pg/mL)

- Normetanefrina: 7.200,0 pg/mL (VR: < 200,0 pg/mL)
- Metanefrinas Fracionadas na Urina 24 Horas:
 - Volume urinário: 3250 mL
 - Normetanefrina: > 4260,0 mcg/24h (VR: até 732,0 mcg/24h)
 - Metanefrina: 330,2 mcg/24h (VR: até 280,0 mcg/24h)
- Ácido Vanilmandélico (Urina 24h):
 - Volume urinário: 3250 mL
 - Resultado: 24,2 mg/24h (VR: < 6,6 mg/24h)
- Dosagem de Aldosterona:
 - Resultado: 17,8 ng/dL (VR: 1,8 a 39,2 ng/dL)
- Renina Plasmática:
 - Atividade: > 48 ng/mL/h (VR: 0,60 a 4,18 ng/mL/h em posição ortostática; 0,32 a 1,84 ng/mL/h em posição supina)

A ressonância magnética (RM) do abdome identificou uma formação expansiva heterogênea na loja adrenal direita, sem plano de clivagem com a cortical superior do rim direito e o segmento VI hepático, sugerindo lesão primária da adrenal (Figuras 1-5).

Figura 1: Imagem de Ressonância Magnética mostrando formação expansiva heterogênea na loja adrenal direita (Corte Sagital).

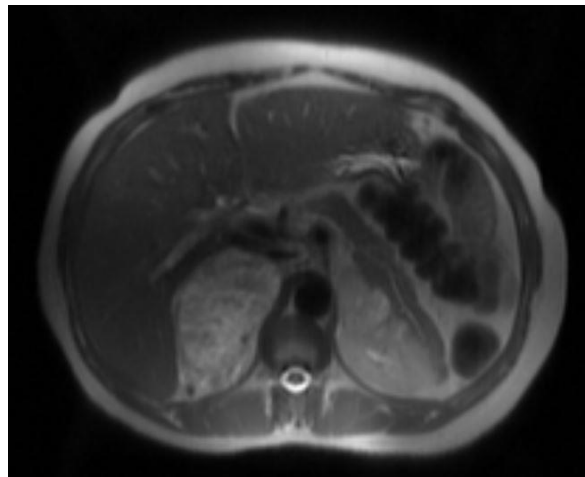


Figura 2: Imagem de Ressonância Magnética mostrando formação expansiva heterogênea na loja adrenal direita (Corte Coronal).

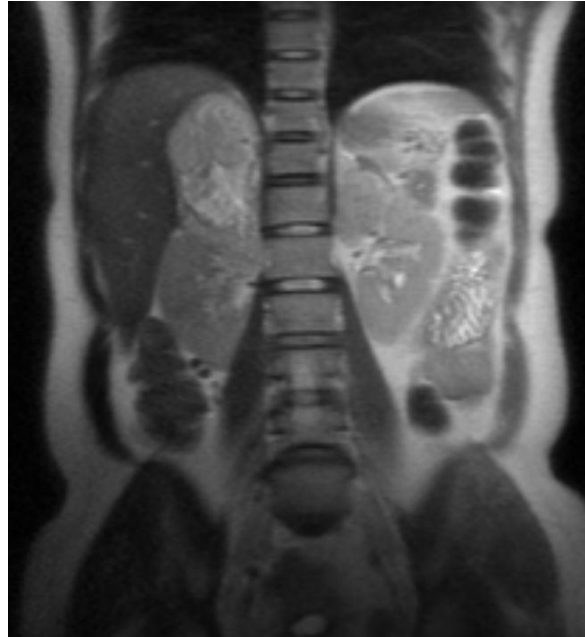


Figura 3: Imagem de Ressonância Magnética mostrando formação expansiva heterogênea na loja adrenal direita (Corte Axial).

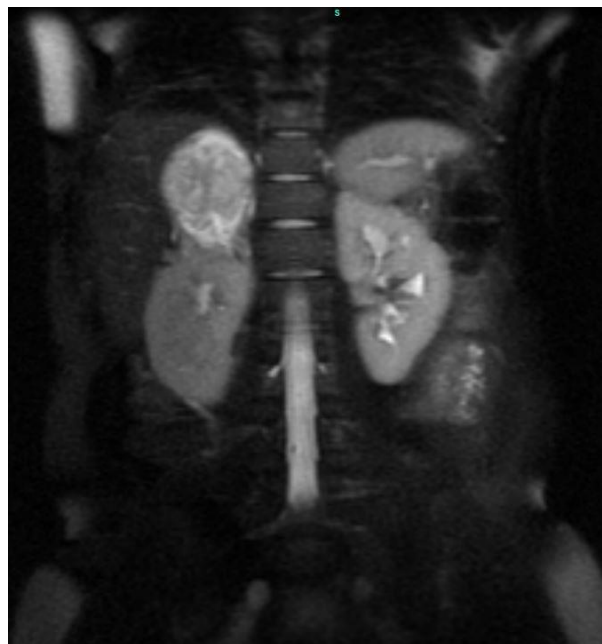


Figura 4: Imagem de Ressonância Magnética mostrando formação expansiva heterogênea na loja adrenal direita (Corte Obliquo)

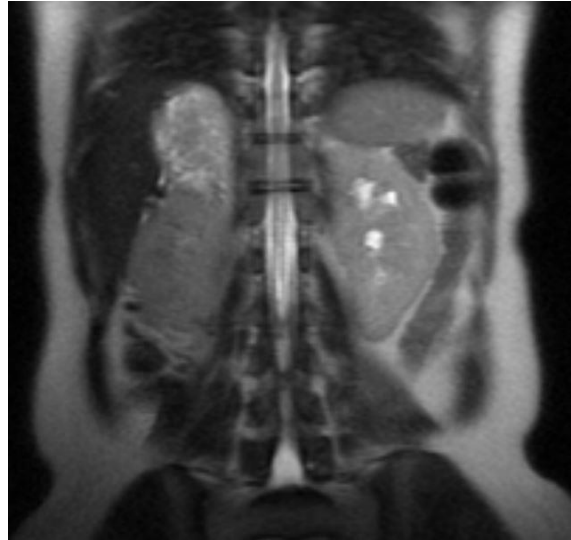
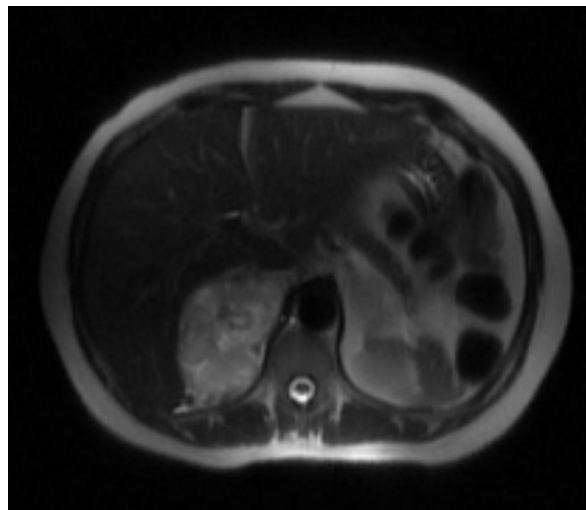


Figura 5: Imagem de Ressonância Magnética mostrando formação expansiva heterogênea na loja adrenal direita com realce após contraste.



Devido à gravidade do quadro e ao risco iminente de complicações materno-fetais, a paciente foi admitida na Unidade de Terapia Intensiva (UTI). O bloqueio alfa-adrenérgico com prazosina foi iniciado (dose inicial de 1 mg/dia, aumentando gradativamente até 6 mg/dia, se tolerável) e mantido com outros anti-hipertensivos orais já em uso (hidralazina, metoprolol, metildopa e anlodipina). O objetivo era prolongar a gestação para aumentar a viabilidade fetal.

Todavia, a paciente voltou a apresentar descontrole pressórico, piora da dispneia, desconforto epigástrico, consumo de plaquetas, elevação do ácido úrico e TGP alterada.

- Hemoglobina: 11,1 g/dL (VR: 12,0 a 16,0 g/dL)
- Hematócrito: 34,0% (VR: 36,0 a 46,0%)
- Leucócitos: 17.630/mm³ (VR: 5.000 a 10.000/mm³)

- Neutrófilos Segmentados: 65,6% (11.570/mm³) (VR: 35 a 75%)
- Plaquetas: 97.000/mm³ (VR: 140.000 a 400.000/mm³)
- Ácido Úrico: 9,1 mg/dL (VR: 2,6 a 6,0 mg/dL)
- TGP (ALT): 48 U/L (VR: 5 a 52 U/L)
- TGO (AST): 59 U/L (VR: 4 a 36 U/L)
- LDH: 242 U/L (VR: 125 a 271 U/L)

A paciente relatou que nas gestações anteriores também apresentou complicações relacionadas à elevação pressórica, que se resolveram com interrupção da gravidez por meio de cesarianas de urgência. Informou ainda que sabia da existência de uma "massa renal" que deveria investigar desde a gestação anterior.

Frente ao quadro clínico e aos achados laboratoriais, o parecer da ginecologia-obstetrícia sugeriu doença hipertensiva específica da gravidez (DHEG) com pré-eclâmpsia, sendo então orientada a sulfatação (ataque com 5g de sulfato de magnésio) e manutenção com 2g/h de sulfato de magnésio, além de cesariana de emergência. Portanto, com menos de dois dias de uso de prazosina, a paciente demandou cirurgia de emergência.

Devido à descompensação clínica, a paciente foi encaminhada para o centro cirúrgico com assistência da equipe de Obstetrícia e da equipe de Urologia Oncológica, sendo realizada cesariana de emergência seguida de adrenalectomia direita. Por solicitação da paciente, também foi realizada laqueadura tubária.

No pós-operatório imediato, a paciente apresentou choque hipovolêmico (Hemoglobina 7,7 g/dL; Hematócrito 23,5%), necessitando de transfusão de hemácias (2 concentrados de hemácias) e suporte vasopressor com noradrenalina (0,1 µg/kg/min). Posteriormente, a paciente cursou com compensação hemodinâmica, voltando a necessitar de anti-hipertensivos, inicialmente nitroprussiato de sódio, seguido de anti-hipertensivos orais. Com a melhora clínica, recebeu alta da UTI (Unidade de Terapia Intensiva) para a enfermaria cardiológica, onde seguiu otimização dos medicamentos para adequado controle pressórico.

O recém-nascido foi encaminhado à Unidade de Terapia Intensiva Neonatal (UTIN), onde evoluiu com estabilização clínica.

2.3 ANÁLISE HISTOPATOLÓGICA PÓS-ADRENALECTOMIA

O material recebido em formalina consistia em um fragmento nodular de tecido, pesando 175,0 g e medindo 10,5 x 6,0 x 5,0 cm. A superfície externa era lisa e acinzentada. Aos cortes, observou-se uma lesão sólida, pardo-amarelada, encapsulada e firme, medindo 10,5 x 6,0 cm e

tangenciando a margem cirúrgica de ressecção. No tecido adiposo adjacente, notou-se um nódulo pardo-claro, firme e elástico, medindo 1,9 x 0,8 cm.

2.4 EXAME MICROSCÓPICO E CONCLUSÃO

A análise microscópica revelou uma neoplasia de glândula adrenal com as seguintes características:

- Tipo de Ressecção: Adrenalectomia direita.
- Tamanho: 10,5 cm.
- Padrão Macroscópico: Sólido.
- Atipia Nuclear: Acentuada.
- Presença de Áreas de Necrose Coagulativa Tumoral.
- Padrão Morfológico: Ninhos arredondados ("Zellballen").
- Índice Mitótico: Não foram observadas mitoses.
- Encapsulação: Presente, incompleta.
- Invasão Neoplásica Capsular: Presente, focal.
- Infiltração Neoplásica Angiolinfática: Presente.
- Monotonia Celular, Crescimento Celular Sólido-Confluente, Hiperchromasia Nuclear ou Áreas de Células Fusiformes: Não detectadas.
- Margens Cirúrgicas: Livres de neoplasia.
- Tecido da Cortical Adrenal Adjacente: Dentro dos limites da normalidade.
- Tecido Conjuntivo-Adiposo Adjacente com Gânglio Neural: Dentro dos limites da normalidade.

O presente quadro morfológico é sugestivo de feocromocitoma de glândula adrenal. É necessário estudo imuno-histoquímico para definição diagnóstica definitiva.

3 DISCUSSÃO

Este caso destaca a importância da suspeição precoce, com propedêutica célere e manejo agressivo do feocromocitoma em gestantes, especialmente em emergências hipertensivas e complicações cardíacas. A literatura descreve que a maioria dos feocromocitomas e paragangliomas familiares é causada por mutações nos genes da subunidade succinato desidrogenase (SDH), e testes genéticos são frequentemente realizados após confirmação patológica (Pacak & Linehan, 2005).

A avaliação bioquímica e de imagem são cruciais para diagnóstico e planejamento cirúrgico. Estudos mostram alta sensibilidade e especificidade para dosagens de catecolaminas e seus metabólitos (Lenders et al., 2005; Neumann, Young, & Eng, 2019). A combinação de catecolaminas plasmáticas em repouso [norepinefrina (NE) com adrenalina (E)] > 2000 pg/mL e metanefrinas urinárias > 1,8 mg/24h tem precisão diagnóstica próxima de 98%. Testes provocativos e supressivos podem ser necessários quando a avaliação bioquímica basal é inconclusiva (Lucena et al., 2023).

Tabela 1: Sensibilidade e Especificidade dos Testes Diagnósticos

Teste	Sensibilidade %	Especificidade %
NE + E plasmáticos	85	97
NE + E urinárias (24h)	85-100	72-99,5
NM + MN urinários (24h)	97-100	84-98
VMA urinário (24h)	64-90	87-98

Siglas: NE (norepinefrina), E (adrenalina), NM (normetanefrinas), MN (metanefrinas), VMA (ácido vanilmandélico)

Tabela 2: Sensibilidade e Especificidade dos Métodos de Imagem

Método de Imagem	Sensibilidade%	Especificidade%	Valor Preditivo Positivo	Valor Preditivo Negativo
Tomografia	98	67	70	69
RM	100	98	100	100
MIBG	78	100	100	87

Siglas: RM (ressonância magnética), MIBG (cintilografia commetaiodobenzilguanidina)

O diagnóstico diferencial do feocromocitoma inclui várias condições clínicas, sendo as mais comuns: hipertensão arterial lábil, taquiarritmias, angina, edema agudo pulmonar, ansiedade, síndrome do pânico, enxaqueca, tumores cerebrais, porfiria, disautonomia, tireotoxicose, síndrome do climatério, eclâmpsia, hipoglicemia, diabetes mellitus, síndrome carcinoide, hipertensão pós-cirúrgica e crise hipertensiva associada a medicamentos (Lucena et al., 2023).

O tratamento cirúrgico é a conduta terapêutica definitiva. Nos casos em que a cirurgia não é possível, o tratamento clínico pode reduzir paroxismos e lesões de órgãos-alvo, melhorando a expectativa de vida. Nos tumores múltiplos, a cintilografia com MIBG pode identificar localizações tumorais, fornecendo condições para abordagem cirúrgica. Nos feocromocitomas malignos com metástases irrissecáveis, além do controle anti-hipertensivo, incluem-se quimioterapia, embolização de tumores, radioterapia e analgesia (Neumann, Young, & Eng, 2019).

O preparo clínico é crucial. O uso de bloqueadores alfa-1-adrenérgicos deve preceder a cirurgia em pelo menos duas semanas, reduzindo a vasoc onstrição sistêmica e os riscos pós-



operatórios. Prazosin é frequentemente utilizado, iniciando com 1 mg à noite e podendo chegar a 20 mg/dia (Lenders et al., 2005). Outros anti-hipertensivos podem ser usados como auxiliares no controle pressórico, incluindo betabloqueadores, inibidores da ECA, antagonistas dos canais de cálcio e simpaticolíticos centrais.

Paroxismos são tratados com nitroprussiato de sódio endovenoso, e betabloqueadores endovenosos podem ser necessários em taquiarritmias supraventriculares, enquanto a lidocaína é utilizada na taquicardia ventricular (Bravo & Tagle, 2003).

4 CONCLUSÃO

O manejo multidisciplinar do feocromocitoma em gestantes, especialmente em emergências hipertensivas como o edema agudo de pulmão apresentado neste caso, é essencial para garantir desfechos favoráveis. Este relato destaca a importância da colaboração entre diferentes especialidades médicas, com intervenções clínicas e cirúrgicas coordenadas, que favorecem um desfecho positivo para uma situação complexa. É plausível que a paciente fosse portadora do feocromocitoma há anos, tendo passado por descompensações clínicas nas gestações anteriores, seja por sobreposição de DHEG com pré-eclâmpsia ou por exacerbação clínica do próprio feocromocitoma.

AGRADECIMENTOS

Gostaríamos de agradecer à equipe de Obstetrícia, Urologia Oncológica e Terapia Intensiva pelo suporte e colaboração no manejo deste caso. Agradecemos também ao laboratório de patologia pelo exame histopatológico detalhado.



REFERÊNCIAS

- Lenders, J. W. M., Eisenhofer, G., Mannelli, M., & Pacak, K. (2005). Pheochromocytoma. *The Lancet*, 366(9486), 665-675.
- Neumann, H. P., Young, W. F., & Eng, C. (2019). Pheochromocytoma and Paraganglioma. *New England Journal of Medicine*, 381(6), 552-565.
- Bravo, E. L., & Tagle, R. (2003). Pheochromocytoma: State-of-the-Art and Future Prospects. *Endocrine Reviews*, 24(4), 539-553.
- Favier, J., Amar, L., & Gimenez-Roqueplo, A. P. (2015). Paraganglioma and Pheochromocytoma: From Genetics to Personalized Medicine. *Nature Reviews Endocrinology*, 11(2), 101-111.
- Pacak, K., & Linehan, W. M. (2005). Genetic Testing for Pheochromocytoma and Paraganglioma. *Endocrine Pathology*, 16(2), 195-202.
- Lucena, J. L., et al. (2023). Clinical Management of Pheochromocytoma: Current Perspectives.