



Tromboflebite pélvica séptica extensa em puérpera: relato de caso

Extensive septic pelvic thrombophlebitis in a puerperal woman: a case report

DOI: 10.56238/isevjhv2n2-008

Recebimento dos originais: 06/03/2023

Aceitação para publicação: 28/03/2023

Bruna Benigna Sales Armstrong
Email: brunabenigna38@gmail.com

Isabela Ceccato Barili

Claudia Ariel Tienne Monteiro

Fábio Arcoverde

Coutinho de Meneses

Nayana de Oliveira Costa

José Arimatea dos Santos Júnior

RESUMO

OBJETIVO: O presente artigo visa relatar extenso caso de tromboflebite pélvica séptica, condição rara, grave e com diagnóstico desafiador. O quadro clínico pode variar do mais brando até sepse grave. Seu diagnóstico é de exclusão, mas é possível complementar com exames de imagem. **DESCRIÇÃO DO CASO:** Foi relatado caso de tromboflebite pós-parto em porção infrarrenal de veia cava inferior, veias ilíacas comuns, externas e internas, veias femorais comuns bilaterais, assim como veia ovariana direita, apresentando-se com febre persistente e com culturas negativas. A paciente apresentou importante melhora clínica após associação de anticoagulação e antibioticoterapia. **CONCLUSÃO:** A tromboflebite pélvica séptica é um importante diagnóstico diferencial de dor abdominal e febre no período pós-parto, porém a ausência de exames complementares específicos torna seu diagnóstico desafiador, o que acaba por ocasionar frequentes diagnósticos incorretos de apendicite aguda, endometrite, doença inflamatória pélvica, pielonefrite, nefrolitíase, torção anexial ou abscesso pélvico. A chave para o diagnóstico correto é o alto nível de suspeita clínica, especialmente quando houver resistência à antibioticoterapia de amplo espectro e remissão após anticoagulação sistêmica. Diante do grande número de cesarianas realizadas atualmente e sua correlação com tromboflebite pélvica séptica, um aumento no número de casos deve ser acompanhado da maior familiaridade dos profissionais da saúde diante desta complicação, a fim de evitar propedêuticas e condutas inadequadas. Nesse contexto, o presente relato de caso documenta a importância de investigar trombose séptica pélvica em pacientes com febre no puerpério e seus diagnósticos diferenciais para início precoce de terapia a fim de diminuir morbimortalidade.

Palavras-chave: Tromboflebite, Infecção puerperal, Sepsis.

1 INTRODUÇÃO

A tromboflebite pélvica séptica é uma condição rara com diagnóstico desafiador. Foi inicialmente descrita no século 19, quando se observou um quadro de febre após procedimentos obstétricos ou ginecológicos, associados a trombose de veias pélvicas e presença de material purulento identificado em cavidade pélvica, durante laparotomia exploradora⁽¹⁾.

Consiste em quadro de síndrome febril persistente associado a dor abdominal, em um contexto de pós operatório na população acima descrita. O quadro clínico pode variar do mais brando até sepse grave². O seu diagnóstico é de exclusão, mas é possível complementar com exames de imagem, como Tomografia Computadorizada ou Ressonância Magnética para investigação de trombos em leito vascular⁽³⁾.

Há descrição de dois tipos de tromboflebite pélvica séptica: Tromboflebite de Veias Ovarianas e Tromboflebite Pélvica Séptica Profunda, com mecanismos fisiopatológicos semelhantes, mas apresentação clínica variável⁽⁴⁾.

Os principais fatores de riscos incluem condições em que há ativação da tríade de Virchow, principalmente em pós operatório de parto cesariano ou vaginal. Além disso, condições infecciosas, como corioamnionite ou endometrite, complicações neoplásicas metastáticas e até mesmo síndromes hipertensivas gestacionais estão amplamente relacionadas⁽²⁾.

O tratamento vem sendo modificado com o desenvolvimento de novas pesquisas. Passando de uma abordagem cirúrgica para clínica, com redução significativa da mortalidade^(1,5).

Relatamos um caso de tromboflebite pós-parto em porção infrarrenal de veia cava inferior, veias ilíacas comuns, externas e internas, veias femorais comuns bilaterais, assim como veia ovariana direita, apresentando-se com febre persistente e com culturas negativas.

2 DESCRIÇÃO DO CASO

Paciente ACL, 24 anos, G3P3 (N1C2) A0, é admitida em maternidade, transferida de serviço de urgência, com diagnóstico de trombose venosa profunda (TVP) em membro inferior direito (MID). Relatava antecedente de cesárea prévia com 40 semanas de gestação por iteratividade, sem intercorrências, recebendo alta no 2º dia de pós operatório (DPO). Evoluiu com edema doloroso em MID, e empachamento no dia seguinte, associado a quadros de febre e dor em baixo ventre, quando foi realizada ultrassonografia (US) com doppler e diagnosticou-se uma TVP em artéria femoral direita. Na maternidade recebeu anticoagulação (ACO) com enoxeparina 60mg SC 12/12h e varfarina 5mg 1 vez ao dia, e procedeu-se à investigação da febre (diária e vespertina) com: hemograma, hemocultura, urocultura e sorologias, porém nenhum foco infeccioso foi

identificado. Evoluiu com dor em região inguinal à esquerda durante o período investigatório e, após realização de nova US doppler, confirmou-se outra TVP no MIE. Continuada a investigação diagnóstica com tomografia computadorizada (TC) de abdome sem contraste, visualizou-se pequena coleção perivesical, podendo corresponder a edema residual pós cirurgia, na TC evidenciou-se trombose venosa na porção infrarrenal da veia cava inferior, nas veias ilíacas comuns externas e internas, nas femorais comuns, bilaterais, e na porção infrarrenal da veia cava inferior. Iniciou antibioticoterapia (ATBT) com meropenem 1g intravenoso (IV) 8/8h e gentamicina e uma nova TC com contraste foi solicitada, na qual evidenciou-se edema nos planos adiposos da região pélvica associado à TVP em: porção infrarrenal da veia cava inferior; veias ilíacas comuns, externas e internas; veias femorais comuns bilaterais e veia ovariana direita. Após manutenção por cinco dias do uso combinado de ATBT e ACO, houve regressão total dos sintomas.

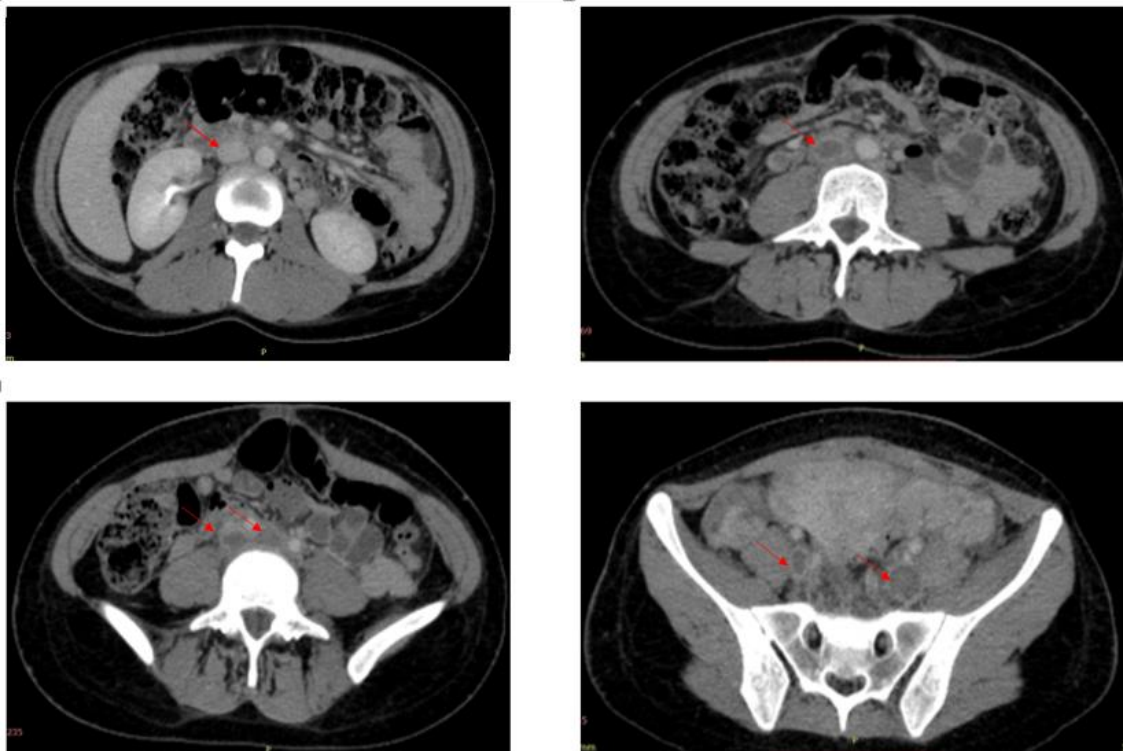
Figura 1: corte coronal de TC de pelve com contraste na fase portal.

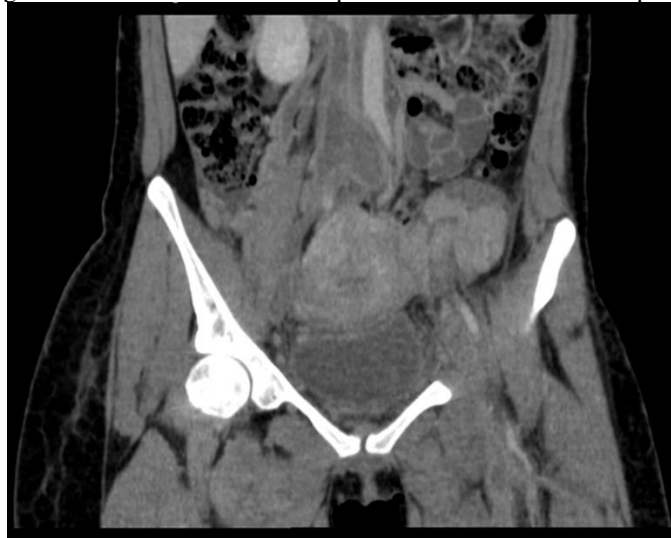

Figura 2:

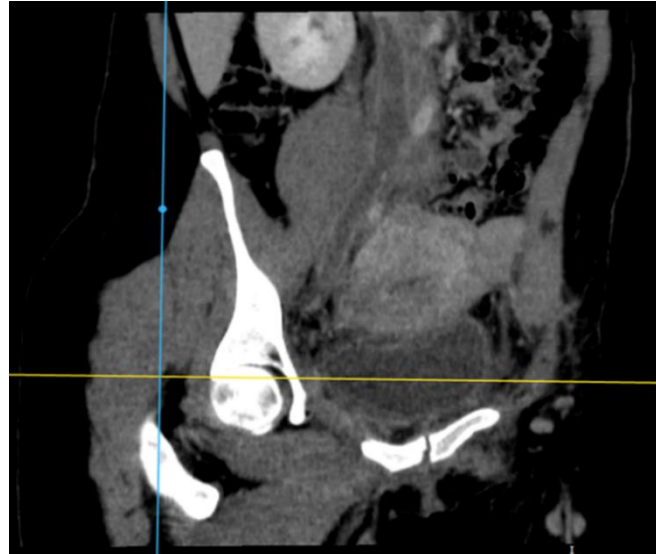

Figura 3: TC de pelve com contraste na fase portal. Extensa trombose venosa na porção infrarrenal da veia cava inferior, nas veias ilíacas comuns externas e internas, nas veias femorais comuns, bilaterais, na veia ovariana direita associada a edema nos planos adiposos da região pélvica.



3 DISCUSSÃO

A tromboflebite pélvica séptica (TPS) é uma complicação puerperal reconhecida, mas rara (1/3.000 partos), cujo desenvolvimento no pós parto está relacionado a diversos fatores de risco obstétricos, ginecológicos, demográficos e cirúrgicos^(6,7). Merece destaque a maior frequência após as cesáreas (1/800) em comparação ao parto vaginal (1/9000), o que provavelmente deve-se

à maior vulnerabilidade do período pós parto a vários fatores predisponentes à fisiopatologia de TPS, incluindo inflamação, trombofilia e maior índice de infecção puerperal na intervenção cirúrgica⁽⁷⁾. O único fator de risco para SPT identificado neste caso foi a cesariana.

Possui como complicações mais comuns a extensão da trombose para as veias renais, ílio-femoral e veia cava inferior, todas as quais foram descritas neste relato de caso⁽⁸⁾. Há ainda 13% de risco de evolução com embolia pulmonar e sepse com êmbolos sépticos que podem ser fatais em 5% dos casos complicados^(4,8).

Pode haver acometimento uni ou bilateral, sendo cerca de 5 vezes mais frequente na veia ovariana direita, fato justificado pelos mecanismos fisiopatológicos da TPS, delineados pela tríade de Virchow:

1- Dano endotelial: Resultantes tanto de lesão na túnica íntima da veia pélvica secundário à infecção uterina disseminada, bacteremia e endotoxinas; quanto ao trauma de parto ou cirurgia.³

2- Estase venosa: Consequência do diâmetro triplicado da veia ovariana devido à gestação, com aumento do volume sanguíneo em cerca de 60 vezes e consequente incompetência valvar ovariana, juntamente às baixas pressões venosas ovarianas no pós-parto que promovem o colapso das veias pélvicas, resultando na estagnação do sangue em seu interior^(5,7). Assim, o fluxo venoso ovariano retrógrado das veias uterinas e ovarianas esquerdas para a veia ovariana direita, com fluxo anterógrado persistente na veia ovariana direita, promove a maior frequência da tromboflebite na veia ovariana direita no pós parto.

3- Hipercoagulabilidade: Alteração favorecida pela fisiologia da própria gestação, devido as alterações na adesão plaquetária e nos fatores de coagulação que favorecem a criação de um ambiente trombogênico^(3,7).

Essa fisiopatologia é compartilhada pelas duas manifestações da TPS: tromboflebite da veia ovariana (TVO) e tromboflebite pélvica séptica profunda (TPSP)⁽⁷⁾. Todavia, enquanto a TPS apresenta desenvolvimento tardio, com febre alta obscura, dor abdominal mínima ou ausente e de difícil diagnóstico por imagem; a manifestação mais comum da TPS: a TVO, é aguda e possui clínica característica da tromboflebite (febre, dor abdominal e leucocitose) em 2 a 15 dias pós parto, podendo manifestar sintomas gastrointestinais leves; seu exame físico apresenta palpação dolorosa da região pélvica e, raramente, palpa-se um cordão do útero até o abdome lateral superior, sendo seu diagnóstico favorecido pela demonstração da veia ovariana obstruída na TC^(6,7,9).

Características estas condizentes com a manifestação clínica descrita no presente estudo: uma TVO, apresentando febre persistente associada a diarreia e dor abdominal principalmente em fossa ilíaca e flanco direitos, 15 dias após parto cesariano.

A TPS é um importante diagnóstico diferencial de dor abdominal e febre no período pós-parto, porém a ausência de exames complementares específicos torna seu diagnóstico desafiador,

o que acaba por ocasionar frequentes diagnósticos incorretos de apendicite aguda, endometrite, doença inflamatória pélvica, pielonefrite, nefrolitíase, torção anexial ou abscesso pélvico^(7,9). A chave para o diagnóstico correto é o alto nível de suspeita clínica, especialmente quando houver resistência à antibioticoterapia de amplo espectro e remissão após anticoagulação sistêmica⁽⁷⁾. Exames laboratoriais como hemograma, urinálise com cultura e hemoculturas (frequentemente negativas em SPT) podem ajudar no diagnóstico diferencial⁽³⁾.

A propedêutica adotada no caso relatado está em conformidade à literatura. A ultrassonografia, devido suas limitações técnicas, assume papel secundário na elucidação diagnóstica; sendo a combinação de febre persistente com a aparência típica de trombose na TC um bom método de confirmação deste diagnóstico^(2,4). É válido ressaltar, contudo, que a TC não pode ser usada no diagnóstico de trombose em todas as veias pélvicas, uma vez que cerca de 40% dos coágulos se encontram dentro do útero ou dos vasos paravaginais, geralmente não visualizados com técnicas de imagem atuais⁽²⁾. Os achados típicos da TC são: defeito de enchimento dentro da veia ovariana, parede do vaso espessada e aumentada, possível aumento venoso e encordoamento perivenoso^{3,10}. Nas imagens pós-contraste é possível notar ainda a ausência de fluxo defletor no enchimento da veia ovariana⁽¹⁰⁾.

A conduta optada foi conservadora: antibioticoterapia associada à anticoagulação sistêmica, a qual mostra-se segura desde os anos sessenta e com boa aceitação^{5,2}. Ainda que o uso da terapia de anticoagulação persista controverso, seu uso no tratamento da SPT é preconizado por muitos autores a fim de prevenir novas tromboembolias e de reduzir a propagação de êmbolos sépticos^(5,7). A ausência de diretrizes definidas, requer embasamento da duração a partir da extrapolação de estudos de imagem de trombooses, sua localização e sua persistência após o tratamento inicial⁽⁷⁾. Ademais a opção por meropenem 1g IV 8/8h é embasada pelas bibliografias revistas por sua ação contra *Bacterioides* spp., os quais produzem heparinase e podem levar à doença persistente ou progressiva⁽⁶⁾.

4 CONCLUSÃO

Diante do grande número de cesarianas realizadas atualmente e sua correlação com TPS, um aumento no número de casos deve ser acompanhado da maior familiaridade dos profissionais da saúde diante desta complicação, a fim de evitar propedêuticas e condutas inadequadas. Nesse contexto, o presente relato de caso documenta a importância de investigar trombose séptica pélvica em pacientes com febre no puerpério e seus diagnósticos diferenciais para início precoce de terapia a fim de diminuir morbimortalidade.



REFERÊNCIAS

- Roepke RML, Campos FPF de, Lovisolo SM, Santos EHS. Septic pelvic thrombophlebitis of unknown origin: an ever threatening entity. *Autopsy Case Rep.* 2014;4(3):39–46.
- Brown CE, Stettler RW, Twickler D, Cunningham FG. Puerperal septic pelvic thrombophlebitis: Incidence and response to heparin therapy. *Am J Obstet Gynecol.* julho de 1999;181(1):143–8.
- Garcia J, Aboujaoude R, Apuzzio J, Alvarez JR. Septic Pelvic Thrombophlebitis: Diagnosis and Management. *Infect Dis Obstet Gynecol.* 2006; 2006:1–4.
- Khelifi A, Kebaili S, Hammami M, Berregaya L, Hidar S, Affes N, et al. Postpartum ovarian vein thrombophlebitis: Report of a case and review of the literature. *North Am J Med Sci.* 2010;2(8):4.
- Rolim MO, Nobre NMA, Barbosa ML, Rebouças E, Martins DM, Nogueira CS. Tromboflebite pélvica séptica em puérpera: relato de caso. :4.
- Chaim W, Burstein E. Postpartum infection treatments: a review. *Expert Opin Pharmacother.* 2003;17.
- da Silva Cunha M, Godinho AB, Botelho R, de Almeida JP. Postpartum septic pelvic thrombophlebitis after caesarean delivery: a case report. *Case Rep Womens Health.* janeiro de 2018; 17:5–7.
- Lamy C, Zuily S, Perdriolle E, Gauchotte E, Villeroy-de-Galhau S, Delaporte M-O, et al. Prise en charge des infections du post-partum. *J Gynécologie Obstétrique Biol Reprod.* dezembro de 2012;41(8):886–903.
- P. Sharma, S. Abdi. Ovarianveinthrombosis. *ClinicalRadiology.* 67 (2012) 893 e 898.
- Laifer-Narin SL, Kwak E, Kim H, Hecht EM, Newhouse JH. Multimodality Imaging of the Postpartum or Posttermination Uterus: Evaluation Using Ultrasound, Computed Tomography, and Magnetic Resonance Imaging. *Curr Probl Diagn Radiol.* novembro de 2014;43(6):374–85.