



**Resposta morfofisiológica da glândula tireoide de *Mus musculus* fêmea  
exposta a óleos essenciais (compostos bioativos) extraídos de *Egletes viscosa* e  
*Lippia schauerian***

**Morphophysiological response of the thyroid gland of female *Mus musculus*  
exposed to essential oils (bioactive compounds) extracted from *Egletes viscosa*  
and *Lippia schauerian***

DOI: 10.56238/isevmjv2n2-004

Recebimento dos originais: 01/03/2023

Prazo para publicação: 20/03/2023

**Melissa Carolina Pereira**

Departamento de Biologia Geral e Aplicada, Instituto de Biociências, Universidade Estadual Paulista "Júlio de Mesquita Filho", UNESP, Rio Claro, SP, Brasil.

**Bruna Jéssyca Nascimento Araújo**

Departamento de Biologia Geral e Aplicada, Instituto de Biociências, Universidade Estadual Paulista "Júlio de Mesquita Filho", UNESP, Rio Claro, SP, Brasil.

**Odaiza da Silva**

Departamento de Biologia Geral e Aplicada, Instituto de Biociências, Universidade Estadual Paulista "Júlio de Mesquita Filho", UNESP, Rio Claro, SP, Brasil.

**Andressa Ferreira Abreu**

Departamento de Biologia Geral e Aplicada, Instituto de Biociências, Universidade Estadual Paulista "Júlio de Mesquita Filho", UNESP, Rio Claro, SP, Brasil.

**Eric Lemos Krüger**

Departamento de Biologia Geral e Aplicada, Instituto de Biociências, Universidade Estadual Paulista "Júlio de Mesquita Filho", UNESP, Rio Claro, SP, Brasil.

**Gabriel Esbrisse dos Santos**

Departamento de Biologia Geral e Aplicada, Instituto de Biociências, Universidade Estadual Paulista "Júlio de Mesquita Filho", UNESP, Rio Claro, SP, Brasil.

**Giovanna Tavares Lima**

Departamento de Biologia Geral e Aplicada, Instituto de Biociências, Universidade Estadual Paulista "Júlio de Mesquita Filho", UNESP, Rio Claro, SP, Brasil.

**Giulia Isabelle Marinho Garrito**

Departamento de Biologia Geral e Aplicada, Instituto de Biociências, Universidade Estadual Paulista "Júlio de Mesquita Filho", UNESP, Rio Claro, SP, Brasil.

**Nádia Cristina Feltre**

Departamento de Biologia Geral e Aplicada, Instituto de Biociências, Universidade Estadual Paulista "Júlio de Mesquita Filho", UNESP, Rio Claro, SP, Brasil.



### **Marina Rodrigues de Abreu**

Departamento de Biologia Geral e Aplicada, Instituto de Biociências, Universidade Estadual Paulista "Júlio de Mesquita Filho", UNESP, Rio Claro, SP, Brasil.

### **Maria Izabel Camargo-Mathias**

Departamento de Biologia Geral e Aplicada, Instituto de Biociências, Universidade Estadual Paulista "Júlio de Mesquita Filho", UNESP, Rio Claro, SP, Brasil.

E-mail: maria.izabel@unesp.br

## **RESUMO**

O carrapato *Rhipicephalus linnaei* (Audouin, 1826), popularmente conhecido como carrapato-marrom, é de importância médica e veterinária, pois transmite diversos patógenos que causam doenças relevantes para a saúde pública e, conseqüentemente, perdas econômicas significativas. Estudos anteriores mostraram que os acaricidas que utilizam ingredientes ativos sintéticos deixam resíduos nocivos no ambiente e causam problemas para organismos não-alvo, que incluem os hospedeiros em geral. Por essas razões, novas estratégias e métodos de controle, como abordagens biológicas, vacinas e compostos bioativos de plantas, têm sido estudados. No presente estudo, foi avaliada a ação de óleos essenciais extraídos de *Egletes viscosa* e *Lippia schaueriana*, ambas nativas do Brasil. Apesar de terem eficácia comprovada como acaricidas (contra essa espécie de carrapato), ainda não haviam sido realizados estudos sobre os efeitos que exercem sobre os hospedeiros (aqui simulados por fêmeas de *Mus musculus*). Os resultados inéditos aqui encontrados mostraram que, no grupo de tratamento T1 (camundongos fêmeas expostos ao óleo de *L. schaueriana*), houve alterações morfológicas na tireoide que indicaram que essas glândulas também teriam as funções de síntese/transformação do coloide em hormônios tireoidianos fisiologicamente comprometidas. Houve alterações na morfologia das células foliculares (de cuboidais para escamosas) e vacuolização citoplasmática. O coloide no interior dos folículos nem sempre se apresentava homogêneo e, em muitos deles, notou-se uma fina granulação, sugerindo alterações no pré-hormônio. No grupo de tratamento 2 (fêmeas expostas ao óleo de *E. viscosa*), as células foliculares na grande maioria dos folículos também perderam sua forma cuboidal e se tornaram escamosas, e seus núcleos mudaram de arredondados para achatados e picnóticos. A morfologia arredondada dos folículos tornou-se irregular, causando a desorganização das células foliculares, e os espaços intersticiais deixados entre os folículos foram preenchidos por tecido conjuntivo. Portanto, esses resultados deixam claro que a exposição de camundongos fêmeas (simulando hospedeiros de carrapatos) aos óleos essenciais de *E. viscosa* e *L. schaueriana* a uma concentração de 50mg/mL causou alterações morfofisiológicas na glândula tireoide desses indivíduos, o que levou à perda da função do órgão, e chamou a atenção para a importância do uso cuidadoso de acaricidas, mesmo que sejam de origem natural.

**Palavras-chave:** Bioativo natural, Controle, Toxicidade, Glândula tireoide.

## **1 INTRODUÇÃO**

A espécie de carrapato *Rhipicephalus linnaei* (Audouin, 1826), recentemente reconhecida como a "linhagem tropical" do *Rhipicephalus sanguineus* sensu lato, é comumente conhecida como carrapato marrom do cão, pois os cães domésticos são seu hospedeiro preferencial (CAMARGO-MATHIAS, 2018; NAVA et al., 2012; ORTEGA-MORALES et al., 2019). No entanto, muitos outros mamíferos foram relatados como hospedeiros, inclusive humanos (DANTAS-TORRES, 2010). Esse ectoparasita tem um ciclo de vida de três hospedeiros, ou seja,

requer três hospedeiros para completar todos os seus estágios de desenvolvimento (DANTAS-TORRES, 2018; SONENSHINE; ROE, 2014).

Essa espécie de carrapato recebe atenção especial nas áreas médica/veterinária, econômica/sanitária e de saúde pública por ser, em todos os estágios de desenvolvimento, um vetor de microrganismos, como *Ehrlichia canis* (erliquiose), *Babesia canis* (babesiose) e *Hapatozoon canis* (hepatozoonose), responsáveis por doenças que afetam anualmente um grande número de cães em todo o mundo (DANTAS-TORRES, 2018; DANTAS-TORRES; OTRANTO, 2015). Além disso, a espécie é responsável pela transmissão de bactérias do gênero *Rickettsia* spp. aos hospedeiros, causando a febre maculosa na Europa (*R. conorii*) e nos EUA (*R. rickettsii*) (BORGES et al., 2007). No Brasil, há registros de carrapatos *R. sanguineus* (s.l.) infectados por *R. parkeri*, o agente etiológico da febre maculosa brasileira (BSF) (CUNHA et al., 2009; MOERBECK et al., 2016; SILVA et al., 2017).

Devido à grande importância dessa espécie de carrapato, tem havido uma busca exaustiva por estratégias de controle. Vale ressaltar que se estima que aproximadamente US\$ 20 a US\$ 30 bilhões sejam desperdiçados anualmente em todo o mundo devido às infestações por carrapatos e, conseqüentemente, às doenças transmitidas por eles (LEW-TABOR; RODRIGUEZ VALLE, 2016; NDAWULA; TABOR, 2020). Estudos realizados por Oliveira e Camargo-Mathias (2018) mostraram que os acaricidas com princípios ativos sintéticos, como fipronil, permetrina e deltametrina, são mais utilizados no controle desses ectoparasitas. No entanto, eles deixam resíduos nocivos no ambiente (ANHOLETO et al., 2017a; NOLAN, 1985; OLIVEIRA et al., 2009; OLIVEIRA; BECHARA; CAMARGO-MATHIAS, 2008) e afetam organismos não-alvo, incluindo hospedeiros em geral (CUNHA et al., 2017; REQUENA et al., 2019; SAKA; TADA, 2021). Esses fatores vêm estimulando a busca por novas estratégias e métodos de controle, como abordagens biológicas, vacinas e compostos bioativos de plantas (QUADROS et al., 2020), que são baseados em metabólitos secundários e extraídos de raízes, caules, folhas, flores e frutos de diferentes plantas (LORENZI; MATTOS, 2008; QUADROS et al., 2020). Esses metabólitos, de acordo com Martins (2018), fazem parte das estratégias de defesa das plantas e têm efeitos farmacológicos e/ou toxicológicos em humanos e outros animais.

*Egletes viscosa* (L.) Less. é uma planta da família Asteraceae nativa da América tropical. Conhecida popularmente como margarida tropical ereta, é encontrada nas margens de riachos e cursos d'água na região Nordeste do Brasil (LORENZI; MATTOS, 2008; PEREIRA; BEZERRA; ALMEIDA, 2018). É importante por suas aplicações farmacológicas, pois possui propriedades antiespasmódicas, anti-inflamatórias, antimicrobianas, analgésicas e sedativas (ARAÚJO et al.,

2008; CALOU et al., 2008; CUNHA, 2003; LEE et al., 2005; PEREIRA; BEZERRA; ALMEIDA, 2018). Além disso, essa planta possui compostos bioativos com potencial antifúngico e inseticida (SINGH; MAURYA, 2005).

*A Lippia schaueriana* Mart., da família Verbenaceae, é outra planta com potencial acaricida que vem sendo estudada. É nativa do Brasil e endêmica das regiões de Caatinga, sendo geograficamente restrita aos estados da Bahia e de Pernambuco (LORENZI; MATTOS, 2008; SOUZA et al., 2018). É popularmente conhecida como "lípia-da-serra", "alecrim-da-serra" ou "alecrim-de-mocó" devido ao local onde cresce e por ser a principal dieta de espécies nativas de roedores, como o cavy, "mocó" em português (*Kerodon rupestris*, Caviidae) (SOUZA et al., 2018).

O uso de acaricidas naturais no controle de infestações por carrapatos, apesar de pouco utilizado, tem estimulado o desenvolvimento de muitos estudos nessa área (PEREIRA, 2021). No entanto, vale ressaltar que, apesar de naturais, pouco se sabe sobre como esses compostos bioativos podem afetar a saúde humana e animal, principalmente no que diz respeito à sua toxicidade, pois é sabido que, dependendo de sua dosagem, um produto pode ter efeitos tóxicos ou medicinais (FIRENZUOLI; GORI, 2007). Portanto, estudos sobre a toxicidade de compostos bioativos extraídos de plantas, incluindo os acaricidas naturais, são atualmente essenciais para que doses seguras possam ser cuidadosamente estabelecidas (FIRENZUOLI; GORI, 2007; QUADROS et al., 2020).

Os mamíferos estão entre os organismos que os carrapatos preferem parasitar. Além do fígado (órgão desintoxicante), eles possuem a tireoide, glândula endócrina que desempenha um papel crucial na regulação de seu metabolismo, e são extremamente sensíveis à ação de produtos tóxicos que circulam em sua corrente sanguínea, mesmo em doses extremamente baixas (CUNHA et al., 2017).

Assim, com o objetivo de obter informações que, em um futuro próximo, possam ajudar a compreender melhor a ação dos acaricidas naturais sobre os hospedeiros ao utilizá-los para o controle de carrapatos, o presente trabalho teve como objetivo avaliar como os óleos essenciais extraídos de *E. viscosa* e *L. schaueriana*, em concentrações previamente determinadas que atuariam eficientemente como acaricidas (PEREIRA, 2021), podem afetar a morfofisiologia da tireoide de fêmeas de *Mus musculus* (organismos não-alvo) expostas a eles.

## 2 MATERIAIS E MÉTODOS

### 2.1 MUS MUSCULUS

Foram utilizados 20 camundongos suíços fêmeas, saudáveis e livres de patógenos (SPF), da espécie *Mus musculus*. Os animais foram adquiridos do Centro de Pesquisa em Produção Animal (CPPA) da Universidade Estadual Paulista (UNESP) em Botucatu (SP, Brasil), pesavam aproximadamente 40 g e tinham entre 8 e 10 semanas de idade. Os camundongos foram colocados em uma sala no biotério do Instituto de Biociências, campus da UNESP de Rio Claro (SP, Brasil), em caixas retangulares de polipropileno (30x20x13cm). Quatro caixas com cinco animais cada foram mantidas em condições normais de  $22^{\circ}\text{C} \pm 2^{\circ}$  de temperatura, 50% de umidade, ventilação e exaustão adequadas e um fotoperíodo de 12 horas. Os camundongos foram alimentados com ração animal e água *ad libitum*.

### 2.2 EXTRAÇÃO E ANÁLISE DOS ÓLEOS ESSENCIAIS (EOS) DE *Egletes viscosa* LESS. E *L. schaueriana* MART.

Cabeças de flores secas de *E. viscosa* foram compradas em um supermercado na cidade de Fortaleza (CE, Brasil) em março de 2016. A extração e a análise desse óleo foram realizadas na unidade de pesquisa da Embrapa Agroindústria Tropical, em Fortaleza (CE, Brasil). Para a extração do OE, 300 g de cabeças de flores foram misturadas com 1,5 L de água destilada em um balão de fundo redondo (3 L) e foram submetidas à hidrodestilação por 4 h em um aparelho Clevenger. Posteriormente, o óleo essencial ( $R = 1,2\%$ , v/m) foi coletado, centrifugado (2000 RPM; 10 min), seco com sulfato de sódio anidro e armazenado em um frasco âmbar a  $-20^{\circ}\text{C}$  para análise posterior por cromatografia gasosa com espectrometria de massa (GC-MS) e detecção por ionização de chama (GC-FID).

Os espécimes de *L. schaueriana* foram coletados em março de 2015 ( $8^{\circ}22'58.2''$  S,  $42^{\circ}18'31.4''$  W) em São João do Piauí (PI, Brasil). Uma amostra de referência foi depositada no Herbário Leopoldo Krieger (CESJ) da Universidade Federal de Juiz de Fora (MG, Brasil) sob o número de registro 67.395. A extração do óleo essencial foi realizada na unidade de pesquisa da Embrapa Meio-Norte, em Parnaíba (PI, Brasil). Aproximadamente 2 kg de folhas frescas de *L. schaueriana* foram misturados com 3 L de água e submetidos à hidrodestilação por 3 h em um aparelho Clevenger. O OE ( $R = 1,2\%$ , v/m) foi coletado, centrifugado (2000 RPM; 10 min), seco com sulfato de sódio anidro e armazenado em um frasco âmbar a  $-20^{\circ}\text{C}$  para posterior análise por cromatografia gasosa com espectrometria de massa (GC-MS) e detecção por ionização de

chama (GC-FID) na unidade de pesquisa da Embrapa Agroindústria Tropical, em Fortaleza (CE, Brasil).

### 2.3 EXPOSIÇÃO DE MUS MUSCULUS A EOS DE *E. VISCOSA* E *L. SCHAUERIANA*

As vinte fêmeas de *Mus musculus* foram divididas em quatro grupos experimentais: dois grupos de controle (C1, C2), que foram pulverizados com água destilada e óleo solvente (etanol 50%), respectivamente; e dois grupos de tratamento (T1, T2), que foram pulverizados com os óleos essenciais de *L. schaueriana* e *E. viscosa* diluídos em etanol 50% a uma concentração de 50 mg/mL (cuja eficácia como acaricida foi confirmada em estudos anteriores).

As exposições foram realizadas em 3 dias consecutivos, com intervalos de 24 horas entre elas. Elas foram realizadas com sprays estéreis até que os animais estivessem completamente molhados, conforme estabelecido por Cunha et al. (2017). Foram utilizados aproximadamente 15 mL de cada solução (água destilada, etanol 50% e óleos essenciais) durante o bioensaio. O tempo do experimento (3 dias, intervalos de 24 horas) foi determinado para simular a aplicação de acaricidas comerciais, que devem ser aplicados em, no máximo, 3 dias consecutivos.

Após a exposição, os animais foram observados diariamente por 14 dias. No 14º dia, todos os indivíduos foram submetidos à eutanásia com overdose de analgésicos com cloridrato de cetamina (80 mg/kg MC/IP) e cloridrato de xilazina (20 mg/kg MC/IP) e tiveram suas glândulas tireoides coletadas. Os procedimentos de remoção dos órgãos foram realizados pela veterinária Letícia Maria Gráballos Ferraz Hebling (CRMV 5412), de acordo com a metodologia aprovada pelo Comitê de Ética Animal (CEUA-IB-UNESP/Rio Claro) sob o número de protocolo 17/2019.

Tabela 1. Alterações morfológicas observadas na tireoide de *Mus musculus* nos grupos de controle (C1 e C2) e naqueles expostos aos OEs (T1 e T2).

Alterações morfológicas	Grupos de controle		Grupos de tratamento	
	Água destilada (C1)	Etanol 50% (C2)	OE de <i>E. viscosa</i> (T1)	OE de <i>L. schaueriana</i> (T2)
Folículos intactos	+	+	-	-
Folículos com morfologia alterada	-	-	+	+
Folículos hipertróficos	-	-	+	+
Coloides com coloração homogênea	+	+	-	+
Coloides com variações de coloração	-	-	+	+
Coloides com granulação central	-	-	-	+
Epitélio folicular desorganizado	-	-	+	-
Células foliculares vacuoladas	-	-	-	+
Células foliculares com núcleos alterados	-	-	+	-
Aumento do tecido conjuntivo intersticial	-	-	+	-

## 2.4 ANÁLISE HISTOLÓGICA

Após a coleta das glândulas tireoides, elas foram fragmentadas e fixadas em paraformaldeído a 4% por 7 dias. Em seguida, os fragmentos foram transferidos para uma solução tampão de fosfato de sódio, onde permaneceram por 24 h. Após esse período, foram desidratados com uma série crescente de álcool etílico (70, 80, 90, 95 e 100%) em intervalos de 1 h e, logo após, emblocados em historesina Leica® por 7 dias. Em seguida, eles foram colocados em moldes plásticos contendo resina e polimerizador por mais 7 dias. Em seguida, os blocos foram seccionados em um micrótomo Leica RM2255. As seções de 3 µm de espessura foram coletadas em lâminas de vidro previamente limpas, coradas com hematoxilina de Harris por 10 minutos e lavadas em água corrente por 5 minutos. Em seguida, elas foram coradas com eosina aquosa por 5 minutos e lavadas novamente em água corrente. Após a secagem ao ar livre, as lâminas foram montadas permanentemente em Entellan®, cobertas com uma lamínula, examinadas e fotografadas em um microscópio de luz de campo claro.

## 2.5 HISTOQUÍMICA [DETECÇÃO DE PROTEÍNAS TOTAIS COM AZUL DE BROMOFENOL (FLORES, 1978) E DE CARBOIDRATOS COM PAS (PEARSE, 1985)]

Para a detecção de proteínas totais, as amostras foram coletadas da glândula tireoide e fixadas em paraformaldeído a 4% por 48 h. Em seguida, foram colocadas em um tampão de fosfato de sódio, pH 7,4, e incorporadas em resina. O material seccionado foi corado com azul de bromofenol por 1 hora em temperatura ambiente. Em seguida, o material foi imerso em ácido acético a 0,5% por 1 minuto e lavado em água corrente por 5 minutos e em álcool butílico terciário.

Para a detecção de carboidratos, após ser seccionado, o material foi reidratado em água destilada por 1 minuto e transferido para uma solução de ácido periódico por 10 minutos. Em seguida, o material foi lavado novamente, transferido para o reagente de Schiff por 1 h, lavado em água com enxofre 3 vezes por 1 min cada e depois lavado em água corrente por 15 min.

Após esses procedimentos, as lâminas foram montadas permanentemente em Entellan®, cobertas com uma lamínula, secas em uma estufa, observadas e fotografadas usando um microscópio de luz de campo claro Leica DM750 localizado no Departamento de Biologia Geral e Aplicada da UNESP, em Rio Claro (SP).

## 3 RESULTADOS

No presente trabalho, foram aplicadas técnicas histológicas e histoquímicas para avaliar a morfologia da glândula tireoide de camundongos *Mus musculus* fêmeas expostos a óleos essenciais

extraídos de *E. viscosa* e *L. schaueriana*, plantas com propriedades acaricidas comprovadas em laboratório.

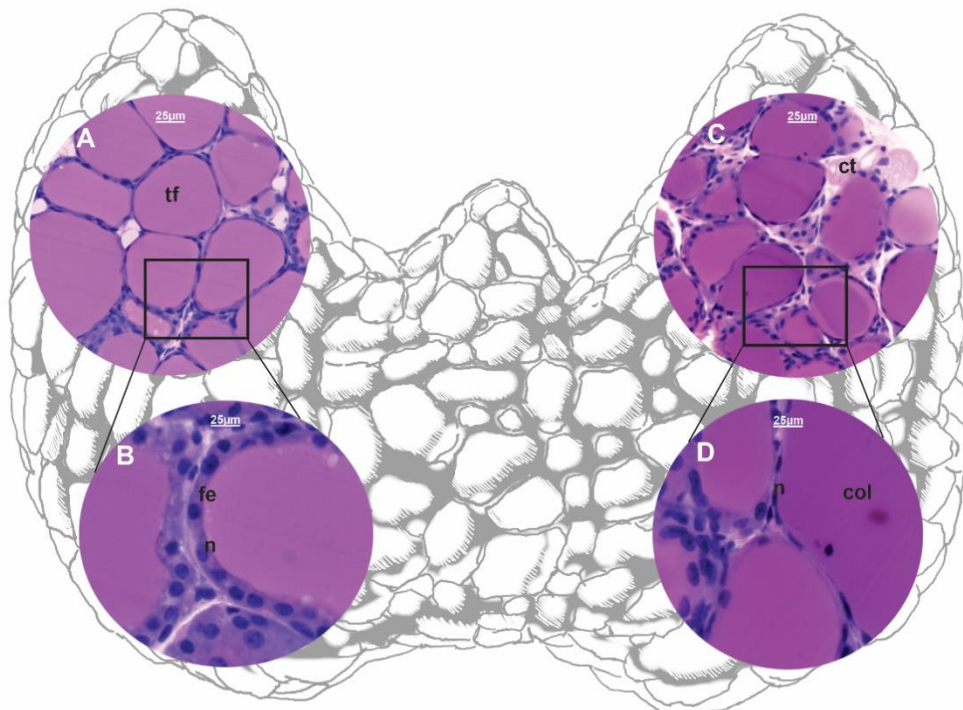
### 3.1 HISTOLOGIA

#### 3.1.1 Grupos de controle

A análise das glândulas tireoides pertencentes aos grupos de controle C1 (água destilada) (Fig. 1A-B) e C2 (etanol 50%) (Fig. 1C-D) demonstrou as características típicas encontradas no tecido tireoidiano intacto. Conforme descrito por Junqueira e Carneiro (2017), neste estudo foram observados folículos tireoidianos recobertos externamente por um epitélio simples composto por células foliculares que variavam de escamosas a cuboidais (dependendo do estágio de atividade de cada folículo). As células foliculares mononucleares também apresentaram núcleos intactos e fortemente corados (fig. 1B e D).

A aplicação dessa técnica permitiu a observação do coloide em cada folículo, pois ele também reagiu de forma homogênea à coloração (Fig. 1A-D). O aspecto homogêneo do coloide mudou apenas nas regiões de contato coloide/epitélio folicular, onde parecia que o coloide havia sido roído (pequenos espaços), confirmando que as células foliculares estavam ativas na transformação do coloide em hormônios tireoidianos (fig. 1A-D).

Figura 1. Esquema e seções histológicas da glândula tireoide de fêmeas *Mus musculus* nos grupos de controle C1 (expostas à água, A-B) e C2 (expostas ao etanol 50%, C-D). Coloração H&E.



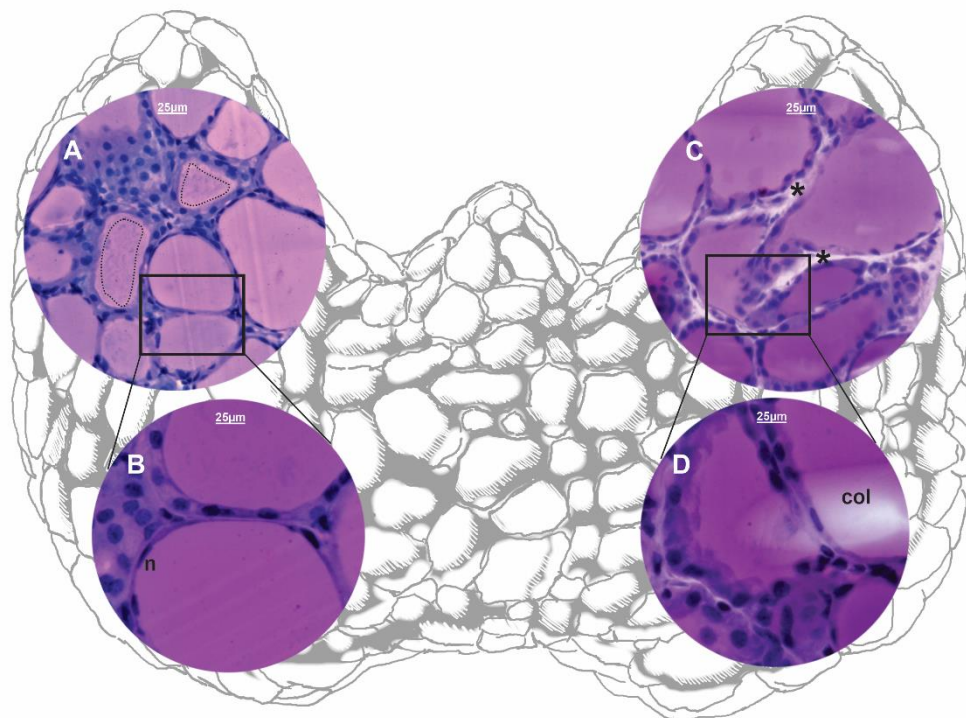
col = coloide; ct = tecido conjuntivo; fe = epitélio folicular; n = núcleo; tf = folículo tireoidiano. Barra = 25  $\mu$ m.

### 3.1.2 Grupo de tratamento com *L. schaueriana* em uma concentração de 50 mg/mL

Nas tireoides dos animais do grupo de tratamento T1, expostos ao óleo de *L. schaueriana*, também foram observadas alterações morfológicas, indicando que essas glândulas estariam com as funções de síntese/transformação do coloide em hormônios tireoidianos fisiologicamente comprometidas. Foi possível observar que as células foliculares apresentaram vacuolização citoplasmática, achatamento do epitélio folicular, ou seja, as células eram escamosas e apresentavam picnose nuclear, sugerindo processos de inativação celular (Fig. 2 A-B).

Além disso, o coloide nos folículos nem sempre era homogêneo e, em muitos deles, foi possível observar uma granulação muito fina (fig. 2A). Além disso, em alguns deles, o perímetro do folículo estava menos corado do que sua região central (fig. 2A), indicando que a secreção também estava alterada.

Figura 2. Esquema e seções histológicas da tireoide de fêmeas de *Mus musculus* nos grupos de tratamento T2 (expostas ao óleo essencial de *L. schaueriana* em uma concentração de 50 mg/mL, A-B) e T1 (expostas ao óleo essencial de *E. viscosa* em uma concentração de 50 mg/mL, C-D). Coloração H&E.



col = coloide; n = núcleo; \* = espaço interfolicular; linha tracejada = granulação do coloide na região central do folículo. Barra = 25 µm.

### 3.1.3 Grupo de tratamento com *E. viscosa* em uma concentração de 50 mg/mL

Os folículos das glândulas tireoides dos animais do grupo de tratamento T2, que foram expostos ao óleo essencial de *E. viscosa* a uma concentração de 50 mg/mL, apresentaram

características morfológicas que indicam que as alterações estavam ocorrendo devido a essa exposição. A maioria das células foliculares nos folículos perdeu sua forma cuboidal e tornou-se escamosa, o que pode sugerir que os folículos diminuíram sua atividade na síntese/transformação do coloide em hormônios tireoidianos (Fig. 2 C-D). Essa alteração foi claramente observada nos núcleos das células foliculares, que, juntamente com a mudança na morfologia da célula, passaram de redondos para achatados e picnóticos (fig. 2C-D).

O coloide nos folículos praticamente não se alterou, com exceção de alguns deles que tiveram uma reação mais fraca à coloração (fig. 2D). Por outro lado, ficou claro que a morfologia arredondada dos folículos havia mudado, já que as reentrâncias podiam ser observadas nas paredes dos folículos (Fig. 2C-D). Isso também desorganizou as células foliculares, o que certamente alterou o funcionamento dos folículos. Além disso, os espaços intersticiais preenchidos pelo tecido conjuntivo presente entre os folículos aumentaram muito nas tireoides dos indivíduos expostos à *E. viscosa* (Fig. 2C).

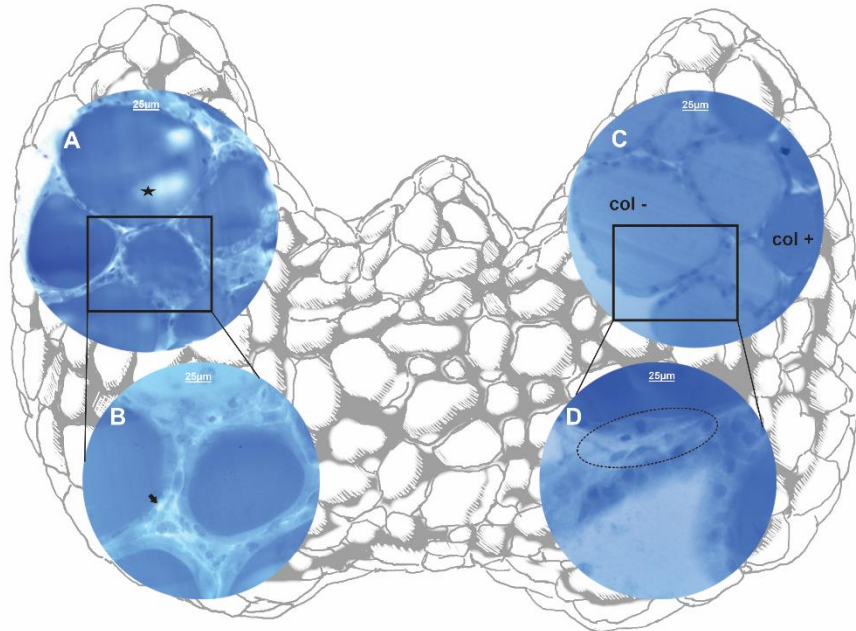
## 3.2 HISTOQUÍMICA

### 3.2.1 Detecção de proteínas (azul de bromofenol)

A aplicação de técnicas histoquímicas para a observação das glândulas tireoides expostas aos óleos de *E. viscosa* e *L. schaueriana* confirmou os resultados obtidos nos ensaios histológicos, ou seja, a exposição a esses óleos essenciais causou alterações significativas nessas glândulas.

O azul de bromofenol foi usado para a detecção de proteínas. Os resultados do ensaio mostraram que os coloides dos folículos das glândulas expostas à *L. schaueriana* foram os que sofreram as maiores alterações. Neles foram observados espaços em branco, mostrando alterações nas proteínas (Fig. 3A-B). Essas alterações não foram observadas nos indivíduos expostos ao óleo de *E. viscosa* (Fig. 3C-D). O citoplasma das células foliculares na tireoide dos indivíduos expostos à *L. schaueriana* também parecia ter mudado sua constituição. Além disso, vacúolos que não haviam sido corados podiam ser observados com frequência (Fig. 3B), e isso não foi observado nas tireoides dos camundongos expostos à *E. viscosa* (Fig. 3C-D).

Figura 3. Esquema e seções histológicas da tireoide de fêmeas de *Mus musculus* nos grupos de tratamento T2 (expostas ao óleo essencial de *L. schaueriana* a uma concentração de 50 mg/mL, A-B) e T1 (expostas ao óleo essencial de *E. viscosa* a uma concentração de 50 mg/mL, C-D). Coloração com azul de bromofenol (detecção de proteínas).

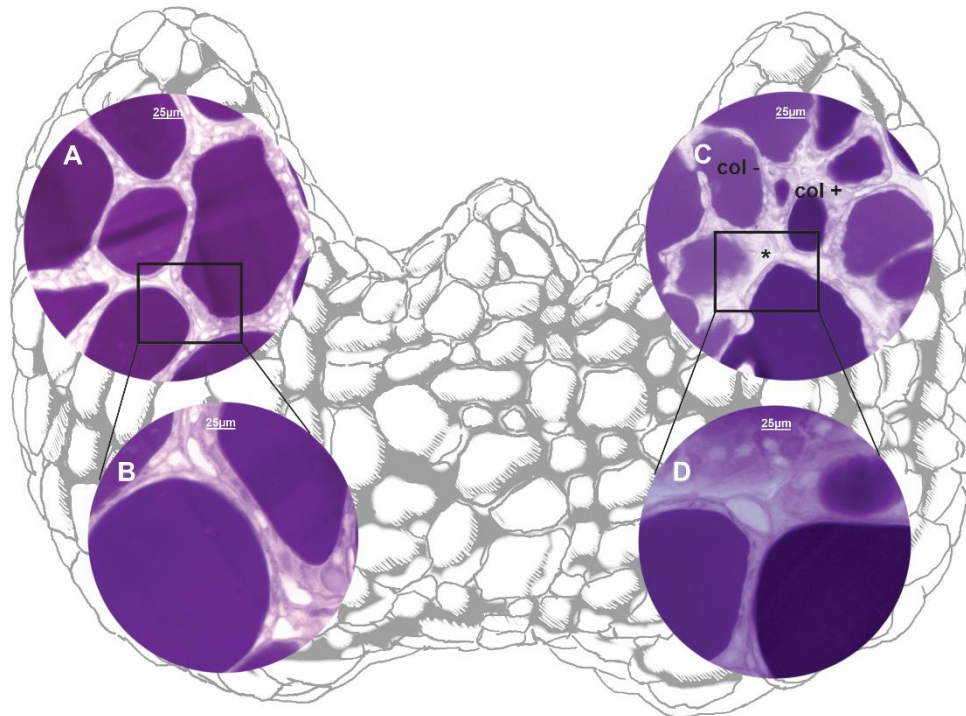


col + = coloide fortemente corado; col - = coloide levemente corado; estrela preta = áreas no coloide sem coloração; seta preta = vacuolação citoplasmática; linha tracejada = desorganização epitelial. Barra = 25 µm.

### 3.2.2 Detecção de carboidratos (PAS)

A técnica de coloração com ácido periódico de Schiff (PAS) foi usada para detectar carboidratos. Ela tornou a presença de colóides nos folículos muito evidente e, em geral, demonstrou que apenas as glândulas expostas ao óleo de *E. viscosa* foram coradas mais intensamente (manchas pesadas ou moderadas) em comparação com as expostas ao óleo de *L. schaueriana* (Fig. 4A-D).

Figura 4. Esquema e seções histológicas da tireoide de fêmeas de *Mus musculus* nos grupos de tratamento T2 (expostas ao óleo essencial de *L. schaueriana* em uma concentração de 50 mg/mL, A-B) e T1 (expostas ao óleo essencial de *E. viscosa* em uma concentração de 50 mg/mL, C-D). Coloração PAS (detecção de carboidratos).



col + = coloide fortemente corado; col - = coloide levemente corado; \*= *espaço interfollicular*; Barra = 25 µm.

#### 4 DISCUSSÃO

Atualmente, produtos naturais bioativos, principalmente aqueles extraídos de plantas, têm sido utilizados como pesticidas e acaricidas e têm respondido de forma bastante satisfatória aos testes realizados em laboratório, sugerindo que podem ser considerados uma alternativa eficiente para o controle de diversos artrópodes, inclusive carrapatos (REMEDIO et al., 2014; ROMA et al., 2015; ANHOLETO et al., 2017b; QUADROS et al., 2020; KONIG et al., 2021). No entanto, apesar de sua eficácia na eliminação ou mesmo na redução da capacidade reprodutiva (principalmente) desses ectoparasitas, ainda há poucas informações sobre seu modo de ação em organismos não-alvo e, mais importante, sobre as doses seguras que poderiam ser administradas aos hospedeiros sem causar danos. Nesse sentido, o presente estudo teve como objetivo demonstrar os efeitos causados pela exposição aos óleos essenciais (OEs) de *Egletes viscosa* e *Lippia schaueriana*, em concentrações de 50mg/mL, sobre a glândula tireoide de fêmeas de *Mus musculus*, utilizadas para simular organismos não-alvo (carrapatos hospedeiros).

Estudos realizados recentemente por Quadros et al. (2020) mostraram que os óleos essenciais são uma mistura complexa de compostos orgânicos naturais e voláteis pertencentes

principalmente à classe dos terpenoides. Essa é considerada a maior classe química de ingredientes ativos de plantas e inclui monoterpenos, diterpenos e sesquiterpenos. Entre eles, vários monoterpenos foram propostos como potenciais inseticidas e acaricidas e, portanto, têm sido usados como princípios ativos de pesticidas (BOŽOVIC; PIROLI; RAGNO, 2015).

Este trabalho apresentou dados sobre a exposição de fêmeas de *Mus musculus* a óleos essenciais de *E. viscosa*, cujo componente majoritário é o monoterpeno acetato de cisisopinocarveila, e de *L. schaueriana*, cujo componente majoritário é o monoterpeno óxido de piperitenona. Esses compostos foram caracterizados, respectivamente, em estudos anteriores realizados por Vieira et al. (2006) e Souza et al. (2018).

A análise histológica e histoquímica realizada neste estudo demonstrou a reação morfológica da tireoide das fêmeas de *M. musculus* após a exposição a esses óleos. Essa glândula endócrina regula grande parte do metabolismo dos mamíferos, e sua integridade é essencial para o desempenho eficiente de suas funções (JUNQUEIRA; CARNEIRO, 2017).

Observou-se que, como resultado de sua exposição, as principais alterações morfológicas ocorreram nos folículos tireoidianos, bem como nos espaços interfoliculares. Elas variaram de alterações na morfologia das células foliculares, que passaram de cuboidais a escamosas (achatadas) com núcleos que passaram de ativos (cromatina dispersa) a menos ativos (picnóticos), à desorganização do epitélio folicular e à hipertrofia do próprio folículo.

Parte das alterações observadas nas células foliculares, principalmente as morfológicas (mudança de forma), provavelmente se deveu à inibição de sua atividade na transformação do coloide em hormônio tireoidiano, causada pela presença de compostos tóxicos no sistema. Apesar de nem todos os folículos tireoidianos terem uma atividade simultânea de síntese e transformação de coloide na mesma glândula, a presença de folículos tireoidianos circundados principalmente por um epitélio escamoso poderia indicar que eles estavam em uma fase de menor atividade na síntese/transformação dos componentes do hormônio tireoidiano. Também se poderia inferir que a hipertrofia de alguns folículos poderia estar ocorrendo devido ao maior volume de tireoglobulina armazenado no coloide e que não estava sendo absorvido ativamente (JUNQUEIRA; CARNEIRO, 2017; SAKR; STEENKAMP, 2021). Em uma glândula tireoide saudável, a proteína tireoglobulina (TG) no coloide seria absorvida pelas células foliculares regularmente, pois é necessária para a síntese dos hormônios tireoidianos (JUNQUEIRA; CARNEIRO, 2017).

Outros estudos realizados sobre a exposição de organismos não-alvo a acaricidas naturais e sintéticos também mostraram que, quando a glândula tireoide está sob condições de toxicidade, ela se torna inativa, sendo morfológicamente caracterizada pela hipertrofia dos folículos

tireoidianos, que simultaneamente passam a ser circundados por um epitélio escamoso e não mais por um cuboidal (CAPEN; MARTIN, 1989; CUNHA et al., 2017; REQUENA et al., 2019; SAKR; STEENKAMP, 2021).

Além disso, os resultados obtidos neste estudo mostraram que o óleo essencial de *E. viscosa* na concentração de 50 mg/mL não apenas inibiu o grau de atividade da tireoide, mas também levou a alterações degenerativas no tecido, verificadas pela presença de núcleos picnóticos nas células foliculares e ao aparecimento de espaços interfoliculares (vacuolados). Esses espaços eram maiores e mais aparentes do que os causados pela exposição à *L. schaueriana*, sugerindo que houve um acúmulo de fluido intersticial nos espaços e a possível formação de edema na glândula devido à toxicidade. Hossain (2019) relatou esse mesmo tipo de alteração na tireoide de coelhos expostos ao carbimazol (indutor de hipotireoidismo), sugerindo que o acúmulo de líquido e a formação de edema entre os folículos tireoidianos provavelmente se deveu a uma alteração na permeabilidade dos vasos sanguíneos da região, que seriam incapazes de remover o líquido devido à intoxicação. Essa hipótese também foi considerada por Ferreira et al. (2007) e Cunha et al. (2017) em estudos sobre a tireoide de camundongos expostos ao propiltiouracil (indutor de hipotireoidismo) e ao timol e fipronil (acaricidas natural e sintético, respectivamente).

Após a exposição ao óleo de *L. schaueriana*, foram observadas alterações importantes na tireoide, incluindo vacuolização citoplasmática nas células foliculares e desorganização morfoestrutural do próprio epitélio folicular. No entanto, essas alterações foram menos significativas do que as observadas após a exposição ao óleo de *E. viscosa*. Certamente, em ambos os casos, essas alterações, embora diferentes, resultaram na inatividade ou inibição da atividade da tireoide e na desorganização de sua arquitetura.

A exposição aos óleos essenciais dessas duas plantas também levou a alterações na composição dos colóides contidos nos folículos. Estes, quando corados para a detecção de proteínas e carboidratos, apresentaram uma reação que variou de fracamente a fortemente positiva quando comparados com o coloide folicular dos indivíduos dos grupos de controle. Tais achados corroboram o que Cunha et al. (2017) observaram em estudos sobre a tireoide de fêmeas de *Mus musculus* expostas aos acaricidas fipronil e timol.

Assim, de modo geral, o presente trabalho forneceu dados inéditos que demonstraram que a tireoide, uma importante glândula endócrina que regula muitas funções metabólicas, sofreu alterações morfológicas e, conseqüentemente, fisiológicas. Certamente, essas alterações implicaram a perda de sua integridade morfofisiológica, resultante da exposição aos óleos essenciais de *E. viscosa* e *L. schaueriana*, e chamaram a atenção para o uso de acaricidas que,



apesar de naturais (compostos bioativos naturais), causaram graves danos à tireoide de camundongos fêmeas expostas a eles na concentração de 50 mg/mL. Esses danos são muitas vezes irreversíveis e prejudicariam definitivamente a fisiologia dos animais.

Vale ressaltar também que as informações inéditas sobre o uso desses óleos essenciais (naturais) como acaricidas disponibilizadas aqui reforçam a importância de estudos sobre a toxicidade de substâncias com potencial acaricida em relação à exposição de organismos não visados. Esses estudos também devem incluir compostos de origem natural, que geralmente são considerados inofensivos e seguros para uso no controle de pragas, inclusive carrapatos.

### **AGRADECIMENTOS**

Gostaríamos de agradecer à Fundação de Amparo à Pesquisa do Estado de São Paulo (FAPESP - processos nº 2019/02831-3, 2019/20185-1 e 2018/02999-9), à Coordenação de Aperfeiçoamento de Pessoal de Nível Superior (CAPES; código de financiamento - 001) e ao Conselho Nacional de Desenvolvimento Científico e Tecnológico (CNPq; bolsa de produtividade PQ-1A) pelo apoio financeiro a este trabalho.



## REFERÊNCIAS

- Anholeto, I. A. et al. Potential action of extract of *acmella olearacea* (L.) R.K. Jansen to control *Amblyomma cajennense* (Fabricius, 1787) (Acari: Ixodidae) ticks. *Ticks and Tick-borne Diseases*, v. 8, n. 1, p. 65-72, 1 Jan. 2017.
- Araújo, A. A. S. et al. Antinociceptive activity and toxicological study of aqueous extract of *Egletes viscosa* Less (Asteraceae). *Brazilian Journal of Pharmaceutical Sciences*, v. 44, n. 4, p. 707-715, out. 2008.
- Borges, I. M. F. et al. Resistência carrapaticida em larvas de *Rhipicephalus sanguineus* (Acari: Ixodidae) de Goiânia – GO, Brasil. *Revista de Patologia Tropical*, v. 36, p. 87-95, 2007.
- Božovic, M.; Pirolli, A.; Ragno, R. *Mentha suaveolens* Ehrh. (Lamiaceae) essential oil and its main constituent piperitenone oxide: biological activities and chemistry. *Molecules*, v. 20, n. 5, p. 8605-8633, 13 maio 2015.
- Calou, I. B. F. et al. Topically applied diterpenoids from *Egletes viscosa* (Asteraceae) attenuate the dermal inflammation in mouse ear induced by tetradecanoylphorbol 13-acetate- and oxazolone. *Biological and Pharmaceutical Bulletin*, v. 31, n. 8, p. 1511-1516, ago. 2008.
- Camargo-Mathias, M. I. *Inside Ticks: Morphophysiology, Toxicology and Therapeutic Perspectives*. 1 ed. São Paulo: Editora UNESP, 2018.
- Capen, C. C.; Martin, S. L. The effects of xenobiotics on the structure and function of thyroid follicular and C-cells. *Toxicologic Pathology*, v. 17, n. 2, p. 266 – 293, 1989.
- Cunha, A. N. Aspectos químicos do estudo multidisciplinar (químico, farmacológico, botânico e agrônomo) de *Egletes viscosa* Less. 2003. Tese de doutorado – pós graduação em química, Universidade Federal do Ceará, 2003.
- Cunha, N. C. et al. First identification of natural infection of *Rickettsia rickettsii* in the *Rhipicephalus sanguineus* tick, in the state of Rio de Janeiro. *Pesquisa Veterinária Brasileira*, v. 29, n. 2, p. 105-108, fev, 2009.
- Cunha, E. L. R. Da et al. Histopathological changes in the liver and thyroid of mice (*Mus musculus*) caused by the acaricides: fipronil and thymol. *Journal of Histology and Histopathology*, v. 4, n. 1, p. 9, 2017.
- Dantas-Torres, F. Biology and ecology of the brown dog tick, *Rhipicephalus sanguineus*. *Parasites & Vectors*, v. 3, p. 1-11, 2010.
- Dantas-Torres, F.; Otranto, D. Further thoughts on the taxonomy and vector role of *Rhipicephalus sanguineus* group ticks. *Veterinary Parasitology*, v. 208, p. 9-13, 2015.
- Dantas-Torres, F. Species concepts: what about ticks? *Trends in Parasitology*, v. 34, n. 12, p. 1017-1026, 1 dez. 2018.
- Ferreira, E. et al. Model of induction of thyroid dysfunctions in adult female mice. *Arquivo Brasileiro de Medicina Veterinária e Zootecnia*, v. 59, p. 1245-1249, 2007.



Firenzuoli, f.; gori, l. Herbal medicine today: clinical and research issues. Evidence-based complementary and alternative medicine, v. 4, n. S1, p. 37-40, 2007.

Hossain, a. O. Carbimazole and its effects on thyroid gland of female rabbits. Prof. Rk sharma, v. 13, n. 3, p. 310, 2019.

Junqueira, l. C.; carneiro, j. Histologia básica. 13ª edição. Rio de janeiro - rj: guanabara koogan, 2017.

Konig, i. F. M. Et al. Repellent activity of acetylcarvacrol and its effects on salivary gland morphology in unfed *rhhipicephalus sanguineus* sensu lato ticks (acari: ixodidae). Ticks and tick-borne diseases, p. 101760, 4 jun. 2021.

Lee, d. Et al. Diterpene glycosides from *egletes viscosa*. Planta medica, v. 71, n. 8, p. 792-794, ago. 2005.

Lew-tabor, a. E.; rodriguez valle, m. A review of reverse vaccinology approaches for the development of vaccines against ticks and tick-borne diseases. Ticks and tick-borne diseases, v.7, n.4, p.573-585, 2016.

Lorenzi, h.; mattos, r. Plantas medicinais no brasil: nativas e exóticas. Nova odessa: instituto plantarum, 2008.

Martins, c. M. Estudos da cinética de secagem e extração de compostos bioativos presentes em *egletes viscosa* less (macela-da-terra). 2018. Tese de doutorado – pós graduação em química, universidade federal do ceará, 2018.

Moerbeck, l. Et al. *Rickettsia* (rickettsiales: rickettsiaceae) vector biodiversity in high altitude atlantic forest fragments within a semiarid climate: a new endemic area of spotted-fever in brazil. Journal of medical entomology, v. 53, n. 6, p. 1458-1466, 1 nov. 2016.

Nava, s. Et al. Mitochondrial dna analysis of *rhhipicephalus sanguineus* sensu lato (acari: ixodidae) in the southern cone of south america. Veterinary parasitology, v. 190, n. 3-4, p. 547-555, 21 dez. 2012.

Ndawula, c.; tabor, a. E. Cocktail anti-tick vaccines: the unforeseen constraints and approaches toward enhanced efficacies. Vaccines, v.8, n.3, p. 457, 19 ago. 2020.

Nolan, j. Mechanisms of resistance to chemicals in arthropod parasites of veterinary importance. Veterinary parasitology, v. 18, p. 155-166, 1985.

Oliveira, p. R.; bechara, g. H.; camargo-mathias, m.i. evaluation of cytotoxic effects of fipronil on ovaries of semi-engorged *rhhipicephalus sanguineus* (latreille, 1806) (acari: ixodidae) tick female. Food and chemical toxicology, v. 46, p. 2459-2465, 2008.

Oliveira, p. R. De et al. Action of the chemical agent fipronil on the reproductive process of semi-engorged females of the tick *rhhipicephalus sanguineus* (latreille, 1806) (acari: ixodidae). Ultrastructural evaluation of ovary cells. Food and chemical toxicology, v. 47, n. 6, p. 1255-1264, 1 jun. 2009.



Oliveira, p.r.; camargo-mathias, m. I. 10 – controlling ticks (methods). In: camargo-mathias, m. I. (ed.) Inside ticks: morphophysiology, toxicology and therapeutic perspectives. 1th. Ed. São paulo: editora unesp, 2018. P. 83-85.

Ortega-morales, a.l. et al. Detection of *rickettsia* spp. In *hipicephalus sanguineus* (senso lato) collected from free-roaming dogs in coahuila state, northern mexico. Parasites and vectors, v. 12, n. 1, p.130, 26 mar. 2019

Pereira, m. C. Os óleos essenciais de *egletes viscosa* (asteraceae) e *lippia schaueriana* (verbenaceae) e seus potenciais efeitos sobre a biologia reprodutiva e a morfologia (órgão de gené, ovário e singânglio) de carrapatos *hipicephalus sanguineus* sensu lato (acari: ixodidae) e sobre o fígado e a tireoide de camundongos *mus musculus* a eles expostos. 2021. Dissertação de mestrado (biologia celular e molecular), instituto de biociências, unesp campus rio claro, são paulo. 2021.

Pereira, r. De c. A.; bezerra, m. A. E.; almeida, f. Das c.s. produção de mudas de macela (*egletes viscosa* (L.) Less.) Por sementes. Brasília: embrapa, 2018. Disponível em: <https://ainfo.cnptia.embrapa.br/digital/bitstream/item/185091/1/cot18011.pdf>. Acesso em: 30 jul. 2022.

Quadros, d. G. Et al. Plant-derived natural compounds for tick pest control in livestock and wildlife: pragmatism or utopia? Insects, v.11, n.8, p.490, 2020.

Requena, m. Et al. Environmental exposure to pesticides and risk of thyroid diseases. Toxicology letters, v. 315, n. 15, p.55-63, 2019.

Remedio, r. N. Et al. Morphological alterations in the synganglion and integument of *hipicephalus sanguineus* ticks exposed to aqueous extracts of neem leaves (*azadirachtaindica* a. Juss). Microscopy research and technique, v. 77, n. 12, p.989-998, dez. 2014.

Roma, g. C. Et al. Effects of andiroba (*carapa guianensis*) oil in ticks: ultrastructural analysis of the synganglion of *hipicephalus sanguineus* (latreille, 1806) (acari: ixodidae). Acta tropica, v. 141, p. 7 – 15, 2015.

Saka, m.; tada, n. Acute and chronic toxicity tests of systemic inseticides, four neonicotinoids and fipronil, using the tadpoles of thw western clawed frog *silurana tropicalis*. Chemosphere, v.270, p. 129418, 1 mai. 2021.

Sakr, s.; steenkamp, v. Zine oxide nanoparticles induce oxidative stress and histopathological toxicity in the thyroid gland and liver of rats. Toxicological & environmental chemistry, p. 1-24, 2021.

Šlapeta, jan et al. *Rhipicephalus linnaei* (audouin, 1826) recognised as the “tropical lineage” of the brown dog tick *hipicephalus sanguineus* sensu lato: neotype designation, redescription, and establishment of morphological and molecular reference. Ticks and tick-borne diseases, v. 13, n. 6, p. 102024, 2022.

Singh, g.; maurya, s. Antimicrobial, antifungal and insecticidal investigations on essential oils: an overview. Natural product radiance, v.4, n. 3, 2005.



Silva, a. B. Et al. *Rickettsia rickettsii* infecting *riphicephalus sanguineus* sensu lato (latreille 1806), in high altitude atlantic forest fragments, ceará state, brazil. *Acta tropica*, v. 173, p. 30=33, set. 2017.

Sonenshine, d. E.; roe, r. M. *Biology of ticks* (vol. 1). Vol. 1 ed. New york: oxford university press, 2014.

Souza, a. V. De et al. Chemical composition of essential oil of leaves from *lippia schaueriana* mart. Collected in the caatinga area. *Molecules*, v. 23, n. 10, p. 2480, 27 set. 2018.

Vieira, g. A. B. Et al. Chemical composition of teas from two cultivated chemotypes of *egletes viscosa* ('macela-da-terra'). *Journal of the brazilian chemical society*, v. 17, n. 1, p.43-47, 2006.