



## **Métodos diagnósticos mais eficazes para a avaliação precoce de cardiopatia congênita: Uma revisão sistemática**

### **More effective diagnostic methods for the early evaluation of congenital heart disease: A systematic review**

10.56238/isevmjv3n2-008

Recebimento dos originais: 20/02/2024

Aceitação para publicação: 07/03/2024

#### **Jennifer Maria Moschen**

Curso de Medicina, Universidade Alto Vale do Rio do Peixe – UNIARP  
Liga Acadêmica de Cardiologia (LACARDIO) – UNIARP

#### **Luiza Tauana Kuritza**

Curso de Medicina, Universidade Alto Vale do Rio do Peixe – UNIARP

#### **Jhulie Any Souza**

Curso de Medicina, Universidade Alto Vale do Rio do Peixe – UNIARP  
Liga Acadêmica de Cardiologia (LACARDIO) – UNIARP  
Laboratório de Pesquisa Translacional em Saúde – UNIARP

#### **Ariana Centa**

Curso de Medicina, Universidade Alto Vale do Rio do Peixe – UNIARP  
Liga Acadêmica de Ginecologia e Obstetrícia (LAGO) – UNIARP  
Laboratório de Pesquisa Translacional em Saúde – UNIARP

### **RESUMO**

**Objetivos:** Avaliar quais métodos diagnósticos são mais eficazes para avaliação precoce de possíveis anomalias cardíacas intraútero e no período neonatal, tendo como intuito analisar o impacto dos exames realizados no pré-natal e correlacionar o diagnóstico antecipado com o risco de mortalidade dos bebês. **Método:** foi feita uma revisão sistemática por meio das plataformas Science e Pubmed no período entre 2012 a 2022, onde foram usados na busca como descritores 'newborns' OR "premature infants" AND "congenital heart disease" OR "congenital heart defects" OR "baby's heart" AND "early diagnosis" OR "prenatal diagnosis". Sucessivamente, os artigos encontrados foram selecionados conforme os critérios de inclusão e exclusão previamente determinados para se adequar ao tipo de pesquisa. **Resultados:** após análise de 97 artigos, 23 estavam nos parâmetros condizentes e foram considerados no estudo, abordando exames como a ultrassonografia, translucência nugal, ecocardiograma fetal, testes genéticos, oximetria de pulso, exame físico cardiovascular e reavaliação ecocardiográfica. **Conclusão:** diante do pressuposto, constatou-se que a identificação prévia da alteração patológica resulta em um plano terapêutico mais aprimorado e preparado e melhor aceitação psicológica dos pais. Portanto, justifica-se a importância de difundir os vários métodos disponíveis e como realizá-los da forma correta para efetuar o diagnóstico precoce de cardiopatias congênitas e contribuir para a diminuição da mortalidade desses recém-nascidos.

**Palavras-chave:** Cardiopatias congênitas, Diagnóstico precoce, Diagnóstico pré-natal, Neonatos.



## 1 INTRODUÇÃO

As cardiopatias congênitas (CC) são alterações estruturais e funcionais do coração. Essas anormalidades são decorrentes, na grande maioria, pelo defeito na embriologia do sistema cardíaco, que ocorre da terceira a oitava semana de gestação no período embrionário fetal, sendo que a partir do primeiro mês de gestação já se dá início a formação do septo atrioventricular (AV) que separa as câmaras cardíacas.<sup>1, 2, 3</sup>

Malformações cardíacas ocorrem por diversas causas, sendo majoritariamente de origem materna, como hábitos de vida, doenças pré-existentes e por fatores genéticos.<sup>4, 5</sup>

Além disso, os defeitos no coração se mostraram mais evidentes em prematuros que detinham peso inferior ao normal e em caso de gêmeos. Classificam-se as cardiopatias quanto a sua gravidade em relação ao comprometimento do sistema cardiopulmonar, com presença ou não de cianose.<sup>6</sup>

As falhas cardiológicas que não apresentam cianose têm maior prevalência e são menos agressivas.<sup>7</sup> Pode-se citar as mais importantes desse grupo como comunicação interatrial (CIA), estabelecida pelo defeito na divisão dos átrios; coarctação da aorta (CA), que se dá pela compressão do segmento da aorta; estenose aórtica (EA), que ocorre por uma anormalidade na constrição das válvulas; comunicação interventricular (CIV), que decorre de uma falha na divisão do ventrículo, com aumento de fluxo no pulmão; e persistência do canal arterial (PCA), que leva a um defeito do septo atrioventricular. Já no que se refere as cianóticas, a patologia caracterizada com mais frequência por má oxigenação do sangue é a tetralogia de Fallot (T4F). Esta patologia se caracteriza por apresentar uma elevada cianose, pela danificação do caminho do ar aos pulmões.<sup>8, 9</sup>

Com base nesses apontamentos, constata-se que um diagnóstico efetivo é fundamental para melhorar a qualidade de vida desses pacientes. Assim, os principais exames realizados durante o pré-natal são a ultrassonografia (USG) fetal, translucência nucal (TN) e o ecocardiograma fetal, sendo que possuem maior aproveitamento para identificação de defeitos cardíacos nos primeiros três meses de gestação. A USG é rotina no pré-natal das gestantes, sendo essencial a realização desse exame entre a décima primeira e a décima quarta semana de gestação. Durante a USG, também é realizada a medição da TN, a qual se aumentada esta pode estar relacionada a problemas congênitos.<sup>10</sup>

A ecocardiografia é um exame não invasivo que serve para avaliar o funcionamento do coração, sendo que pode ser realizado desde a décima oitava semana, pois as câmaras do coração já podem ser visualizadas. No período da vigésima quarta a vigésima oitava semana de gestação é



o momento que eleva a chance do diagnóstico precoce das cardiopatias. Alguns fatores dificultam a realização do exame, como excesso de líquido amniótico e elevado peso corporal na gestante. Dessa forma, por apresentar característica decisiva, positiva e boa especificidade, a ecocardiografia fetal é padrão-ouro para documentar as malformações cardíacas.<sup>11</sup> Assim, a ecocardiografia é o exame ideal para o reconhecimento da cardiopatia congênita, contudo só é realizado no pré-natal quando a gestante apresenta alguma complicação que seja ameaçadora à vida.<sup>12</sup>

No que se alude às metodologias supracitadas, o ecocardiograma só é feito no Sistema Único de Saúde (SUS) quando o histórico materno apresenta fatores predisponentes para uma gestação de alto risco.<sup>13</sup> Desse modo, revela-se a importância de exames complementares no pré-natal, pois quanto mais cedo é feito o diagnóstico das cardiopatias congênitas, mais promissor o prognóstico se torna, assim como a assistência ao neonato e o caminho para uma terapêutica efetiva, seja ela cirúrgica ou não, com o objetivo de aumentar a expectativa de vida desse recém-nascido.<sup>14</sup>

Além disso, o rastreio por meio do exame físico neonatal, realizado detalhadamente pelo médico, e a avaliação de oximetria de pulso, que pode ser realizada por enfermeiros também é importante.<sup>13</sup> Abrangendo o período após o nascimento, dentre as manifestações clínicas que o neonato pode apresentar, estão as extremidades azuladas, aparecimento de sopro no coração e aumento da frequência cardíaca.<sup>15</sup> Em neonatos sem sintomas, a diminuição de oxigênio no sangue constatado pela oximetria de pulso ajuda para dar início ao protocolo de malformação cardíaca. Depois de constatada uma variação na saturação, é necessário que o neonato faça exames mais específicos para estabelecer um diagnóstico.<sup>16</sup> Nesse contexto entra o ecocardiograma (ECO) que é um método diagnóstico sensível, que reconhece a patologia e agiliza a intervenção necessária para melhorar o prognóstico.<sup>17</sup>

Portanto, considerando a importância do diagnóstico precoce de anomalias cardiológicas intraútero e em recém-nascidos, é de extrema relevância conhecer quais as melhores técnicas disponíveis para tal e como sua utilização adequada durante o pré-natal é imprescindível para elaborar, o mais breve possível, uma intervenção eficaz, com o intuito de diminuir a mortalidade desses neonatos e melhorar o prognóstico do paciente. Dessa forma, esta revisão procurou avaliar quais são os métodos diagnósticos mais eficazes disponíveis nos serviços de saúde para a identificação das devidas anomalias, em que momento devem ser realizados e quais desses são acessíveis aos brasileiros no âmbito do SUS.



## 2 METODOLOGIA DA PESQUISA

### 2.1 ESTRATÉGIA DE PESQUISA

A coleta de dados para esta revisão sistemática foi realizada no mês de julho de 2022, com a busca de artigos indexados nas bases de dados eletrônicas PubMed e ScienceDirect. Foram utilizados os artigos publicados na íntegra, desde julho de 2012, no idioma inglês. Para a realização da pesquisa foram utilizados os descritores “newborns” OR “premature infants” AND “congenital heart disease” OR “congenital heart defects” OR “baby’s heart” AND “early diagnosis” OR “prenatal diagnosis”.

As palavras apresentadas foram designadas nos campos títulos e resumo. Para rastreamento de publicações associadas aos operadores lógicos “AND” para relacionar termos, e “OR” para somar termos.

Por outro lado, excluiu-se da abordagem artigos sobre ensaios clínicos, artigos de revisão (narrativa, integrativa e sistemática) e relatos de pesquisa *in vitro* e em animais, capítulos de livros, teses, dissertações, anais de congressos, relatórios técnicos e documentos ministeriais, além de artigos que não abordassem a importância do diagnóstico adequado de cardiopatias congênitas em neonatos.

### 2.2 DELINEAMENTO EXPERIMENTAL

Seguindo o que foi proposto na metodologia, a totalidade de artigos encontrados nas referidas bases de dados foi de 97, após submissão aos critérios avaliativos resultou-se em 23 estudos aptos a revisão sistemática.

O processo se deu pela realização da busca de artigos nas bases de dados determinadas e foram excluídos os artigos duplicados e de revisão. De forma sequencial, foram avaliados se o título e o resumo abordavam o tema da pesquisa e, então, aplicados os critérios de inclusão e exclusão. Sucessivamente, os artigos foram ponderados na íntegra, não sendo consideradas as pesquisas que não apresentavam relação entre a cardiopatia congênita e neonatos.

A ferramenta utilizada para avaliar a qualidade da pesquisa e o risco de viés foi a *Quality in Prognosis Studies* (QUIPS), que analisou os artigos da seguinte maneira: participação no estudo, abandono do estudo, avaliação do resultado, clareza e objetividade do estudo e análise estatística. Assim, os artigos foram classificados como com baixo, moderado ou alto risco de viés.<sup>18</sup>



### 3 RESULTADOS

Conforme o delineamento experimental, a busca utilizando os descritores mencionados resultou em um total de 97 artigos, sendo que 70 foram encontrados no PubMed e 27 artigos no ScienceDirect. Destes foram excluídos 21 artigos duplicados e 25 de revisão. De forma sequencial, foram avaliados quanto ao título, no qual descartaram-se quinze elementos, e pelo resumo, em que um foi dispensado, pois não abordavam o tema da pesquisa e foram submetidos a aplicação dos critérios de inclusão e exclusão. Sucessivamente, os artigos foram ponderados na íntegra, não sendo consideradas as pesquisas que não apresentavam relação entre a cardiopatia congênita e neonatos, eliminando por esse motivo doze documentos. Dessa forma, em totalidade a pesquisa selecionou de forma efetiva 23 publicações (Figura 1).

Ainda, os artigos selecionados foram avaliados, utilizando-se a ferramenta QUIPS, de acordo com o risco de viés, conforme a tabela 1. Nenhum artigo apresentou risco elevado de viés, estando todos de acordo com o estudo.

Os artigos analisados, foram publicados no período de 2012 a 2022. Dos 23 artigos, dois foram realizados na Turquia (#1, #6), dois na China (#2, #15), dois nos Estados Unidos da América (#9, #18), dois no Japão (#10, #14), dois na Índia (#16, #19), e os demais países com um estudo, Polônia (#3), México (#4), Alemanha (#5), Reino Unido (#7), Paquistão (#8), Coreia do Sul (#11), Brasil (#12), Itália (#13), Argentina (#17), Emirados Árabes (#20), Austrália (#21), Espanha (#22), Chile (#23).

Dentre os 23 artigos selecionados para esta revisão sistemática, oito estudos avaliaram o diagnóstico de CC durante o pré-natal e também em neonatos, cinco analisaram somente no período pré-natal e dez em neonatos somente.

#### 3.1 DIAGNÓSTICO NO PRÉ-NATAL

Diante dos artigos analisados, os que abordaram o diagnóstico de CCs durante o período do pré-natal enfatizaram a USG entre 18 até 21 semanas, sendo feita prioritariamente no segundo trimestre de gestação antes das 28 semanas (#2, #3, #4, #5, #10, #11, #13, #14, #15, #17). Similarmente, foi abordada em quatro artigos a USG combinada de quatro câmaras e três vasos que demonstrou uma relevância para a parte estrutural cardíaca (#5, #14, #15, #23). Somando-se a isso, dois artigos (#11, #15) citaram a importância da TN ser realizada no intervalo entre 11 e 13 semanas + seis dias. Além disso, o ecocardiograma fetal é um importante exame que é realizado junto com a ultrassonografia nesse mesmo período e que teve sua importância citada nos artigos #1, #2, #5, #12, #13, #15, #22, #23.



Nesse ponto do ecocardiograma fetal foram citados modos mais específicos para análise, como o Doppler colorido (#5, #15, #10, #11, #23), modo B (#5, #23) e também no modo M (#23). E no que se refere ao quesito de inovação tecnológica na área, algumas pesquisas abordaram a questão genética, como no artigo #3, que apontou o teste cromossomial microarray, e #11, que trouxe a triagem de aneuploidias e teste cromossômico para anomalias.

No que se estabelece um método mais eficaz no pré-natal a USG possui limitações seja pelo modo que o feto se encontra, pelo sobrepeso da mãe e técnica do profissional (#10). Somando-se a isso há uma dificuldade em visualizar estruturas minuciosas, dessa forma o ecocardiograma se mostra mais condizente e sensível quanto ao diagnóstico de CC no feto (#15). Assim como a incorporação do doppler colorido para maior especificidade (#11).

### 3.2 DIAGNÓSTICO NO PERÍODO NEONATAL

No que remete ao diagnóstico no período após o nascimento, foi indicada a realização de oximetria de pulso nos neonatos em 16 dos 23 artigos avaliados (#2, #4, #6, #7, #8, #9, #10, #13, #14, #16, #17, #18, #19, #20, #21, #22). Os artigos avaliados indicaram diferentes tempos após o nascimento para a realização do exame, sendo indicados que a oximetria de pulso deve ser realizada nas primeiras quatro horas de vida (#19), antes das primeiras 12 horas de vida (#22), após 24 horas (#6, #8), entre 24 a 48 horas de vida (#9), entre 24 a 72 horas (#4), entre 48 a 72 horas (#13), até sete dias de nascimento (#2) ou antes da alta hospitalar (#17).

Em relação ao tempo que é analisado a oximetria de pulso os artigos (#6, #8, #13, #16, #20, #21) relataram uma diminuição de falsos positivos quando é efetuado após 24 horas de vida do neonato, devido ao tempo propício para não haver interferências fisiológicas.

Ainda no que se refere a realização da oximetria de pulso nos neonatos, houve divergências quanto a localização ideal do sensor, podendo ser colocado na mão direita e pé direito (#6), dedo indicador da mão direita e dedão do pé esquerdo (#8), pré e pós ductal (#8, #22) ou em todos os membros (#19). Vale ressaltar que em um dos artigos foi utilizado um dispositivo eletrônico automático para realizar a OP (#20).

Se o resultado do exame de oximetria se apresenta anormal no neonato, recomenda-se realizar o ecocardiograma para confirmação diagnóstica (#2, #4, #6, #9, #13, #16, #23). No artigo (#2) o ECO deve ser feito em até 7 dias e no artigo (#9) é realizado entre o primeiro e quarto dia de vida.

Em relação ao ecocardiograma realizado no neonato, teve como objetivo reavaliação diagnóstica de cardiopatia congênita no pré-natal (#1). Ainda, o ecocardiograma foi abordado em



um artigo (#10), mas não sendo necessariamente como um exame de reavaliação ou confirmação diagnóstica, mas sim como rotina em todos os neonatos com ou sem suspeita de CC.

Também foi pontuada a importância do exame físico cardiovascular (#2, #13). Foi demonstrado a relevância da palpação dos pulsos periféricos junto com exame físico cardiovascular na primeiras 24 horas e reavaliação entre 48 a 72 horas (#13).

Além desses exames supracitados, foi abordado a utilização do eletrocardiograma (#13), que também pode ser feito quando a oximetria de pulso está alterada.

Dessa maneira os estudos (#7, #10, #13, #15, #16, #17, #18, #22) reforçaram que o exame melhor implementado como triagem é a oximetria de pulso, pela sua praticidade e benefício quanto ao baixo custo em relação ao ecocardiograma.

#### 4 DISCUSSÃO

As cardiopatias congênitas são definidas como defeitos cardíacos quanto à estrutura ou funcionalidade do coração, podem ser graves e sem um diagnóstico precoce levam a maior mortalidade dos neonatos.<sup>42</sup> Diante desse pressuposto a presente pesquisa teve como intuito analisar os melhores métodos diagnósticos.

O diagnóstico de CC no período pré-natal pode ser realizado com o auxílio de exames como ultrassonografia que permite avaliar o crescimento do feto conforme o esperado para a idade, a quantia de líquido amniótico presente e aspectos placentários<sup>43</sup>, translucência nucal que é avaliada precocemente na gestação em busca de trissomias que podem se relacionar as CC e o ecocardiograma fetal que se demonstra como um exame mais específico, sendo realizado a partir de 18 semanas de gestação mas entre 24 e 28 semanas pode apresentar uma visualização melhor do coração fetal.<sup>11</sup> Além desses, há os testes genéticos que analisam sequências cromossômicas a fim de encontrar alteração no DNA.<sup>44</sup>

Em relação ao diagnóstico no acompanhamento pré-natal, no que se refere aos exames realizados ainda no período fetal, foi elucidado que a ultrassom relacionada ao ecocardiograma fetal possuem boa sensibilidade para detectar anormalidades.<sup>45</sup> Perante a essa perspectiva foi elucidado que existem três tipos de doppler que se correlacionam com as malformações cardíacas sendo eles modo B, modo M e doppler colorido.<sup>41</sup> Exemplificando as peculiaridades de cada um tem-se que é possível regular as frequências de onda e o tipo de modo operante para melhor se adequar a situação proposta. O modo B é usado para distinguir a ecogenicidade de âmbitos estruturais por via do contraste da ilustração obtida. Esse método tem proeminência por permitir que a imagem seja renovada a cada instante pelo computador, proporcionando imagens em duas



dimensões, de forma mais imediata e funcional. No que adere ao modo M, este é utilizado na ecocardiografia por estar relacionado a imagens de resolução muito superior para avaliação da funcionalidade das estruturas cardíacas.<sup>46</sup>

Um achado que surpreendeu os autores foi a acurácia delimitante da USG de visualização de quatro câmaras de três vasos citada em um dos artigos da pesquisa, o qual relata boa detecção de anormalidades na estrutura do coração, contudo sem valor preditivo significativo quanto a alterações nas válvulas. Contudo, o exame com doppler colorido demonstrou boa observação de disfunção valvar abrangendo esse quesito das CC.<sup>32</sup> Isso se justifica pelo fato do doppler colorido graduar como está o fluxo sanguíneo, aptidão das válvulas cardíacas e integralidade do septo.<sup>47</sup>

Conforme constatado nas pesquisas notou-se que o diagnóstico de cardiopatias congênitas no pré-natal está relacionado a melhor prognóstico para o recém-nascido pois se necessário consegue planejar uma interferência de terapêutica em 48 horas, com isso obtendo uma diminuição de morte dos neonatos.<sup>23</sup> Assim como, instruir a gestante sobre o diagnóstico e direcionar para equipes especializadas, com elaboração de uma sala de parto viável ao neonato.<sup>48</sup>

Para o diagnóstico de CC no acompanhamento pré-natal, o melhor período para realização do exame de translucência nucal é entre 11 e 13 semanas e 6 dias de gestação<sup>29</sup> e ultrassonografia fetal deve ser realizada a partir de 18 semanas<sup>22</sup>, prioritariamente associadas ao ecocardiograma fetal, realizado entre 20 e 24 semanas.<sup>49</sup>

Em relação ao Sistema Único de Saúde, o ecocardiograma fetal só é realizado quando a gestante possui algum fator de risco que a enquadre no protocolo de alto risco, caso não apresente, esse exame com maior especificidade só estará disponível na rede privada.<sup>13</sup> Concomitantemente a isso, em lugares em que se preconiza a implementação do ecocardiograma fetal em todas as gestantes a identificação de CC é mais significativa. Esse modelo disponível no Brasil impacta negativamente no diagnóstico precoce das CC, pois muitas gestantes sem possíveis intercorrências acabam com fetos doentes subnotificados.<sup>30</sup>

O descobrimento precoce da malformação possibilita o preparo psicológico dos pais para situações advindas da complicação e melhora o manejo do paciente na sala de parto, com a disponibilidade de medidas de intervenção.<sup>50</sup>

Quando é possível dispor de maior tecnologia e disponibilidade financeira, podem ser realizados testes genéticos nos pais e no feto, a fim de abordar distúrbios cromossômicos e aneuploidias conjuntas.<sup>51</sup> Nesse contexto, um dos métodos mais atuais é o teste cromossomial microarray, que avalia as duplicações no genoma e mutações de perda cromossômica.<sup>21, 52</sup> A importância da descoberta no período ainda gestacional melhora o prognóstico dos pacientes, seja



pela possível interferência precocemente e encaminhamento a serviços especializados.<sup>6</sup>

No período após o parto podem ser realizados exames diagnósticos como a oximetria de pulso, um exame que não acarreta nenhum processo doloroso, rápido, barato e de boa sensibilidade. Contribuindo para o diagnóstico o exame cardiovascular junto com a oximetria aumenta as taxas de detecção. Nesse sentido para comprovar a existência de um defeito no coração do neonato se disponibiliza o ecocardiograma um método mais caro e mais específico para o diagnóstico.<sup>53</sup> Além desses exames, o eletrocardiograma pode ser utilizado como método complementar no diagnóstico.<sup>45</sup>

Medidas básicas de avaliação no neonato, como exame físico no recém-nascido e ausculta cardíaca nas primeiras horas<sup>20</sup> e a notoriedade de se repetir o exame entre 48 e 72 horas, podendo também realizar a palpação de frêmito precordial e dos pulsos periféricos<sup>31</sup>, otimizam uma investigação completa do quadro clínico. Em conjunto, vale destacar que a verificação do profissional proporciona identificar a presença de cianose em membros periféricos ou o comprometimento pulmonar central.<sup>53</sup>

Agregando o exame neonatal, é realizada a oximetria de pulso (OP), também conhecida no Brasil como teste do coraçãozinho, muito preconizado no âmbito do SUS desde 2014, quando teve sua implementação.<sup>53</sup> A OP é um teste realizado para análise funcional do sistema cardiopulmonar por meio de colocação de oxímetro em membros superiores e inferiores comparando-os entre si.<sup>16</sup> No que se refere ao local e período de averiguação existem divergências entre os artigos estudados, sendo que no Brasil deve ser feita a medição no membro superior direito (pré-ductal) e qualquer membro inferior (pós-ductal) entre 24 e 48 horas de vida.<sup>54</sup> Entretanto, LUNA e colaboradores (2018) destacam que a OP deve ser feita antes de 12 horas de vida, contudo essa abordagem aumenta a chance de resultado falso positivo, pois o canal arterial do bebê conclui seu fechamento após 12 a 15 horas do nascimento.<sup>34,54</sup>

A oximetria de pulso no Brasil é considerada alterada, ou positiva, quando a saturação é menor que 95%, ou margem de discrepância entre membro superior e inferior maior ou igual a 3%, devendo-se repetir o exame; se a variação se mantiver, obrigatoriamente deverá se fazer um ecocardiograma confirmatório.<sup>55</sup> Em comparação, na Espanha é considerada um resultado anormal um nível abaixo de 90%, sendo altamente positiva a OP, relativamente positiva entre 90 a 94% e normal, se acima de 95%.<sup>40</sup> Nesse sentido, o exame é um forte método para detecção de cardiopatias congênitas em neonatos, além de ser mais acessível e barato.<sup>26</sup> A implementação da triagem de pulso em países como Estados Unidos da América, Finlândia, Suécia, Noruega e China, otimizou a identificação de distúrbios em neonatos assintomáticos.<sup>56</sup>



A partir de uma oximetria de pulso alterada, se busca por métodos que confirmem o diagnóstico de uma maneira mais específica, desse modo temos o ecocardiograma que consegue investigar e analisar mais detalhadamente o sistema cardiovascular do recém-nascido, pois trata-se de um recurso que permite verificar o coração, suas principais artérias, estruturas e funcionalidade.<sup>24,57</sup> No que se refere a perspectiva brasileira, o ECO deve ser realizado, nesses casos, em até 24 horas.<sup>58</sup>

A implementação de uma triagem ecocardiográfica em bebês nos primeiros dias de vida mostra-se relevante, porém, por ter um custo mais proeminente não se torna viável realizá-lo em grande demanda em hospitais, além de sobrecarregar os profissionais especialistas.<sup>28,58</sup>

Outra alternativa citada na busca de um diagnóstico adequado e precoce foi a efetuação de um eletrocardiograma para complementar o diagnóstico pré-concebido.<sup>31</sup> O eletrocardiograma é um método que registra/avalia a atividade elétrica no coração, sendo de fácil manejo e baixo custo.<sup>57</sup>

Por conseguinte, uma reavaliação cardíaca após os exames de triagem deve ser realizada, pois uma pequena fração de anomalias pode passar despercebida, mas ainda assim possuir considerável valor clínico. Sendo assim, estabelecimentos que possuem esse procedimento como rotina diminuem os riscos de um neonato receber alta sem um diagnóstico efetivo.<sup>13</sup>

## 5 CONCLUSÃO

O diagnóstico precoce de CC melhora o prognóstico de vida dos neonatos, pois o risco de mortalidade dos indivíduos ainda no primeiro ano de vida é alto. Portanto, é necessária uma atenção especial e treinamento adequado dos profissionais da área da saúde, uma triagem pré-natal efetiva, uma oximetria realizada no tempo adequado e da maneira correta, além da disponibilidade de profissionais especialistas e exames mais avançados para diagnóstico diferencial e referência hospitalar.

## AGRADECIMENTOS

Agradecemos à Universidade Alto Vale do Rio do Peixe a qual disponibilizou espaço para essa pesquisa.



## REFERÊNCIAS

Sociedade Brasileira de Cardiologia. Cardiopatia congênita afeta 29 mil crianças/ano e 6% morrem antes de completar um ano de vida. [acesso 16 març 2022]. Disponível em: <https://www.portal.cardiol.br/post/cardiopatia-cong%C3%AAnita-afeta-29-mil-crian%C3%A7as-ano-e-6-morrem-antes-de-completar-um-ano-de-vida>.

Santos Araújo, Adriny, et al. Congenital heart disease in newborns: prevalence assessment at a teaching Hospital in the city of Juiz de Fora. *Brazilian Journal of Health Review*. 2020; 3: 15919–15932.

Cónsole-Avegliano, Gloria Miriam. *Embriología molecular de las cardiopatías congénitas*. 1 ed. La plata: EDULP; 2018

Torres-Romucho, Camilo E., et al. Factores asociados a la supervivencia al año de vida en neonatos con cardiopatía congénita severa en un Hospital Nacional de Perú. *Revista Peruana de Medicina Experimental y Salud Pública*. 2019; 36: 433–441.

Gomes, Thársis Gabryel. *Investigação citogenômica em pacientes com cardiopatias congênitas [dissertação]*. Botucatu: Universidade Estadual Paulista Júlio de Mesquita Filho; 2018.

Ramos, Joana Cardoso. *Cardiopatias congénitas no período neonatal-estudo retrospectivo [tese]*. Portugal: Universidade de Coimbra; 2019.

Sá, Emanuelle, et al. O perfil de crianças com cardiopatias congênitas submetidas à cirurgia cardíaca em um centro universitário do Nordeste. *Revista Inspirar Movimento & Saúde*. 2020; 20: 1-17.

Belo, Wanessa Alves; Oselame, Gleidson Brandão; Neves, Eduardo Borba. Perfil clínico-hospitalar de crianças com cardiopatia congênita. *Cadernos Saúde Coletiva*. 2016; 24: 216–220.  
Neves, Ram da S. et al. *Cardiopatias congênitas: manifestações clínicas e tratamento*. *Revista Científica Online*. 2020; 12: 2020.

Almeida Bastos, Guilherme et al. Ultrassonografia obstétrica como ferramenta didática no rastreamento de patologias fetais. *Revista Práxis*. 2012; 4: 45-50.

Pedra, Simone RF, et al. *Diretriz Brasileira de Cardiologia Fetal-2019*. *Arquivos Brasileiros de Cardiologia*. 2019; 112: 600-648.

Pinheiro, Diesa Oliveira, et al. Accuracy of Prenatal Diagnosis of Congenital Cardiac Malformations. *Revista Brasileira de Ginecologia e Obstetrícia*. 2019; 41: 11–16.

Silva LDC, Pavão T da CA, Souza JCB, Frias L de MP. Diagnóstico precoce das cardiopatias congênitas: Uma revisão integrativa. *J Manag Prim Health Care*. 2018; 9: 1-24.

Copado Mendoza, D.Y.; Martínez García, A. J.; Acevedo Gallegos, S. Importancia del diagnóstico prenatal de las cardiopatías congénitas. *Perinatología y Reproducción Humana*. 2018; 32: 127–130.



Ministério da Saúde. Secretaria de Atenção à Saúde. Departamento de Ações Programáticas Estratégicas. Atenção à saúde do recém-nascido: guia para os profissionais de saúde. 2 ed. Brasília: Ministério da Saúde; 2012.

De Souza Gomes, Isabella Ellen et al. Benefícios da oximetria de pulso na triagem neonatal para detectar cardiopatias congênitas. *Saúde Coletiva*. 2021; 11: 7339-7348.

Morhy, Samira Saady, et al. Posicionamento sobre Indicações da Ecocardiografia em Cardiologia Fetal, Pediátrica e Cardiopatias Congênitas do Adulto. *Arquivos Brasileiros de Cardiologia*. 2020; 115: 987–1005.

Hayden, Jill A. et al. Assessing bias in studies of prognostic factors. *Annals of internal medicine*. 2013;158: 280-286.

Aydin, Emine et al. Congenital heart defects: the 10-year experience at a single center. *The Journal of Maternal-Fetal & Neonatal Medicine*. 2020; 33: 368-372.

Zhang, Wen et al. Delayed diagnosis of critical congenital heart defects predicting risk factors and survival rate in newborns in Beijing: a retrospective study. *Journal of International Medical Research*. 2021; 49: 03000605211028028.

Kowalczyk, Katarzyna et al. Prenatal Diagnosis by Array Comparative Genomic Hybridization in Fetuses with Cardiac Abnormalities. *Genes*. 2021; 12: 2021.

Atián-gil, Alfonso et al. Implementation of diagnostic screening for congenital heart disease in Hidalgo, Mexico. *Archivos de cardiología de México*. 2020; 90: 35-41.

Wolter, Aline et al. Perinatal outcomes of congenital heart disease after emergent neonatal cardiac procedures. *The Journal of Maternal-Fetal & Neonatal Medicine*. 2018; 31: 2709-2716.

Özalkaya, Elif et al. Early screening for critical congenital heart defects in asymptomatic newborns in Bursa province. *The Journal of Maternal-Fetal & Neonatal Medicine*. 2016; 29: 1105-1107.

Mawson, Isabel E. et al. Pulse oximetry findings in newborns with antenatally diagnosed congenital heart disease. *European journal of Pediatrics*. 2018; 177: 683-689.

Shahzad, Muhammad et al. Pulse oximetry as a screening tool for critical congenital heart defects in newborns. *J Pak Med Assoc*. 2017; 67: 1220-3.

, Amy Peterson; Miller, Stephanie D.; McClain, Monica R. Using state birth defects registries to evaluate regional critical congenital heart disease newborn screening. *Birth Defects Research*. 2017; 109: 1414-1422.

Kondo, Miyuki et al. Can echocardiographic screening in the early days of life detect critical congenital heart disease among apparently healthy newborns. *BMC Pediatrics*. 2018; 18: 1-6.

Wie, Jeong Ha et al. Prenatal Diagnosis of Congenital Heart Diseases and Associations with Serum Biomarkers of Aneuploidy: A Multicenter Prospective Cohort Study. *Yonsei medical journal*. 2022; 63: 735.



Silva, Karina Peres et al. Newborns with congenital heart diseases: Epidemiological data from a single reference center in Brazil. *Journal of prenatal medicine*. 2014; 8: 11.

Zuppa, Antonio Alberto et al. Clinical examination and pulse oximetry as screening for congenital heart disease in low-risk newborn. *The Journal of Maternal-Fetal & Neonatal Medicine*. 2015; 28: 7-11.

Itsukaichi, Mina et al. Effectiveness of fetal cardiac screening for congenital heart disease using a combination of the four-chamber view and three-vessel view during the second trimester scan. *Journal of Obstetrics and Gynaecology Research*. 2018; 44: 49-53.

Xia, Yan et al. The value of outflow tract flow tracing in early pregnancy in the screening of structural malformations of fetal cardiac great arteries. *Annals of Translational Medicine*. 2021; 9:1791.

Taksande, Amar M. et al. Accuracy of pulse oximetry screening for detecting critical congenital heart disease in the newborns in rural hospital of Central India. *Images in paediatric cardiology*. 2013; 15: 5.

Groisman, Boris et al. Detection of critical congenital heart disease among newborns in Argentina through the national surveillance system of congenital heart disease (RENAC). *Arch Argent Pediatr*. 2022; 120: 6-13.

Garg, Lorraine F. et al. Rapid implementation of pulse oximetry newborn screening to detect critical congenital heart defects—New Jersey, 2011. *Morbidity and Mortality Weekly Report*. 2013; 62: 292.

Taksande, A. et al. An update work of pulse oximetry screening for detecting critical congenital heart disease in the newborn. *Images in paediatric cardiology*. 2017; 19: 12.

Zarouni, Sumaya Al et al. Impact of an electronic medical record-based automated screening program for critical congenital heart disease: Emirates Health Services, United Arab Emirates. *BMC Medical Informatics and Decision Making*. 2022; 22: 1-7.

Bhola, Kavita; Kluckow, Martin; Evans, Nick. Post-implementation review of pulse oximetry screening of well newborns in an Australian tertiary maternity hospital. *Journal of paediatrics and child health*. 2014; 50: 920-925.

Luna, Manuel Sánchez et al. Pulse oximetry screening of critical congenital heart defects in the neonatal period. The Spanish National Neonatal Society recommendation. *Anales de Pediatría (English Edition)*. 2018; 88: 112. e1-112. e6.

Muñoz, Hernán et al. Diagnóstico y manejo prenatal de patología cardíaca fetal. *Revista Médica Clínica Las Condes*. 2016; 27: 447-475.

De Sousa Amorim, Maria e cols. A realidade das cardiopatias congênitas no Brasil: revisão bibliográfica A realidade das cardiopatias congênitas no Brasil: revisão bibliográfica. *Revista Brasileira de Revista de Saúde*. 2021; 4:19378-19388.



Agostini, Marcelo De et al. Utilidad de la ecografía y del eco-doppler color en pacientes de alto riesgo obstétrico. *Rev. Urug. Med. Int.*, Montevideo. 2021; 6: 67-71.

Saliba, Aline et al. Genética e genômica na cardiopatia congênita: uma revisão clínica. *Jornal de Pediatria*. 2020; 96: 279-288.

Linhares, Isabela Costa et al. Importância do diagnóstico precoce das cardiopatias congênitas: uma revisão integrativa. *Revista Eletrônica Acervo Científico*. 2021; 35: e8621-e8621.

Bisi, Melissa Claudia. Correlação do doppler espectral articular com atividade inflamatória na artrite reumatóide [tese]. Porto Alegre: Universidade Católica do Rio Grande do Sul; 2016.

Carvalho, Julene S., L. D. Allan, R. Chaoui, J. A. Copel, G. R. DeVore, K. Hecher, W. Lee et al. ISUOG Practice Guidelines (updated): sonographic screening examination of the fetal heart. *Ultrasound Obstet Gynecol*. 2013; 41: 348–359.

Dos Santos, Maria Louisy Carvalho et al. Implicações do diagnóstico pré-natal de cardiopatias congênitas na mortalidade fetal: revisão de literatura. *Brazilian Journal of Health Review*. 2022; 5: 2491-2497.

Mellera, César H. et al. Cardiopatías congénitas, diagnóstico y manejo prenatal. *Arch Argent Pediatr*. 2020; 118:149-61.

Mendoza, Dy Copado; García, AJ Martínez; Gallegos, S. Acevedo. Importancia del diagnóstico prenatal de las cardiopatías congénitas. *Perinatología y Reproducción Humana*. 2018; 32: 127-130.

Lim, Tingsen Benson; Foo, Sik Yin Roger; Chen, Ching Kit. The role of epigenetics in congenital heart disease. *Genes*. 2021; 12: 390.

Luo, Shiyu et al. Análise de Teste Genético e de Desfecho da Gestação de 362 Fetos com Cardiopatia Congênita Identificados por Ultrassom Pré-Natal. *Arquivos Brasileiros de Cardiologia*. 2018; 111: 571-577.

Aguiar, Cristiane Belas et al. Teste do coraçãozinho: importância da oximetria de pulso em neonatos para detecção precoce de cardiopatias. *Revista Eletrônica Acervo Saúde/Electronic Journal Collection Health ISSN*. 2018; 2178: 1349-1357.

Zanquetta, Márcia Staff; Da Silva Lopes, Valquiria; De GODOY, Moacir Fernandes. Conhecimento da Oximetria de Pulso na Triagem da Cardiopatia Congênita. *Saúde Coletiva (Barueri)*, v. 10, n. 53, p. 2520-2533, 2020.

Carvelo, Gabriela Muniz Taham et al. Teste da oximetria de pulso em unidade neonatal de referência-avaliação após 3 anos de sua implantação como teste de triagem universal. *Residência Pediátrica*. 2019; 11: n3-197.

Chamsi-Pasha, Mohammed A.; Chamsi-Pasha, Hassan. Critical congenital heart disease screening. *Avicenna Journal of Medicine*. 2016; 6: 65-68.

Franceschi, Jarbas; Marques, Frederico Manoel; De Souza, Patrícia Alves. Cardiopatias congênitas



em um hospital pediátrico. *Research, Society and Development*. 2020; 9: 84.

Hishinuma, Gilberto. Rastreamento de cardiopatias congênitas críticas em recém-nascidos assintomáticos de um hospital de ensino [dissertação]. Maringá: Universidade Estadual de Maringá; 2017.

## ANEXO

Figura 1: Fluxograma do delineamento da pesquisa.

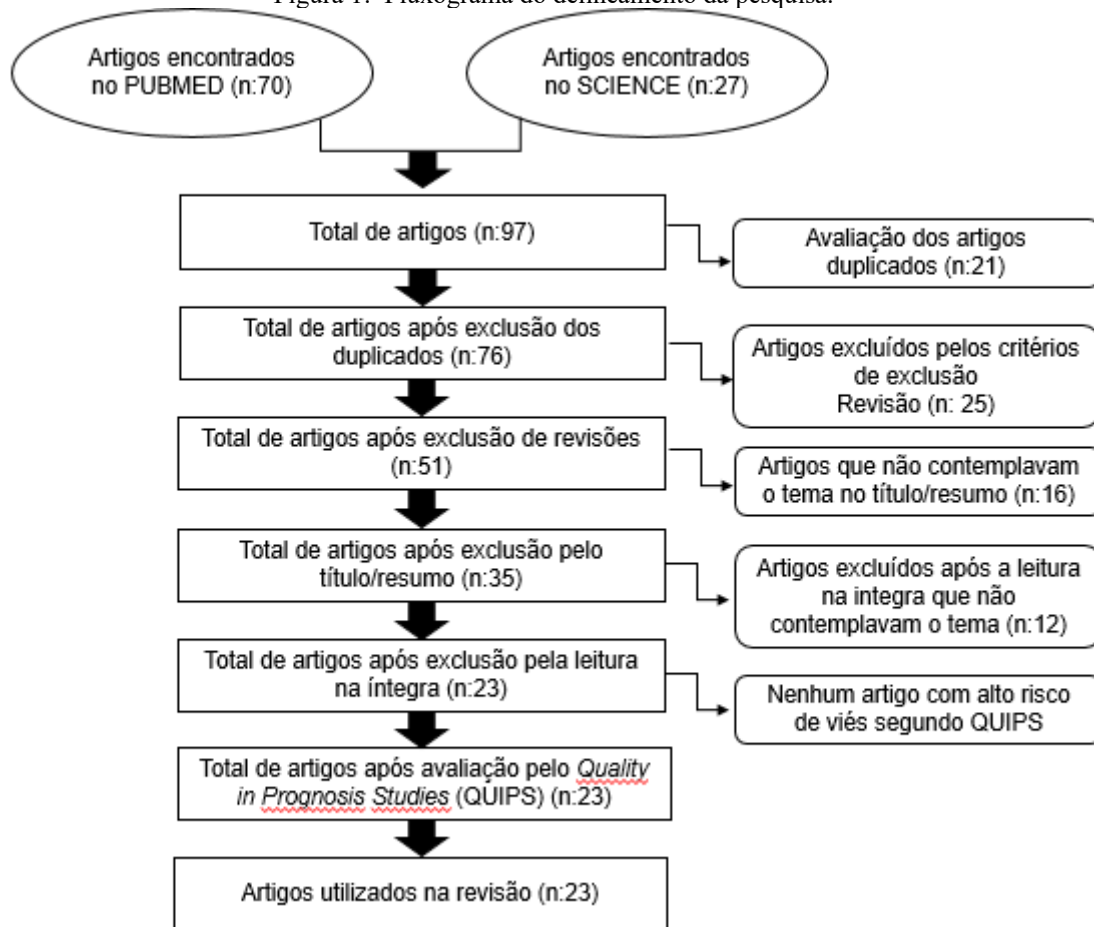


Tabela 1: Resultados da avaliação do risco de viés dos 23 artigos selecionados (ferramenta QUIPS).

	Participação no estudo	Atrito no estudo	Medida do fator prognóstico	Medição de resultados	Confusão no estudo	Análise estatística e relato	No geral
1	+	+	+	+/-	+	+	+
2	+	+	+	+	+	+	+
3	+	+	+	+	+	+	+
4	+	+	+	+	+	+	+
5	+	+	+	+	+	+	+
6	+	+	+	+	+	+	+
7	+	+	+	+	+	+	+
8	+	+	+	+	+	+	+
9	+	+	+	+	+	+	+
10	+	+	+	+/-	+	+	+
11	+	+	+	+/-	+	+	+
12	+	+/-	+	+	+/-	+/-	+
13	+	+	+	+	+	+	+
14	+	+	+	+	+	+	+
15	+	+	+	+	+	+	+
16	+	+	+	+	+	+	+
17	+	+	+	+	+	+	+
18	+	+	+	+	+	+	+

19	+	+	+	+	+	+	+
20	+	+	+	+	+	+	+
21	+	+	+	+	+	+	+
22	+	+	+	+	+	+	+
23	+	+	+	+	+	+	+

(+) Alta qualidade; (+/-) Aceitável; (-) Baixa qualidade; (?) Incerto

Tabela 2: Principais características dos 23 artigos utilizados na revisão sistemática.

	PAÍS DO ESTUDO	POPULAÇÃO	DIAGNÓSTICO PRÉ-NATAL	DIAGNÓSTICO NEONATAL	CONCLUSÃO	REFERÊNCIA
#1	Turquia	180 gestantes	Ecocardiograma fetal.	Com diagnóstico de CC, reavaliar por USG e ecocardiograma.	Importância do diagnóstico no pré-natal para possível interrupção da gestação, cirurgia, encaminhamento precoce.	AYDIN, Emine et al., 2020.
#2	China	1851 neonatos	USG antes das 28 <sup>o</sup> semanas e ecocardiograma fetal.	Exame físico, ausculta, OP e ecocardiograma se suspeita em até sete dias.	Diagnóstico neonatal tardio aumenta fator de risco para óbito.	ZHANG, Wen et al., 2021.
#3	Polônia	484 gestantes	USG fetal e o teste cromossomial Microarray.		Se USG fetal anormal deve-se realizar o teste cromossomial Microarray.	KOWALCZYK, Katarzyna et al., 2021.
#4	México	1748 neonatos	USG a partir 18 <sup>o</sup> semanas.	OP depois de 24 horas e antes das 72 horas, mão direita e em qualquer pé. Ecocardiograma se OP alterada.	Deve-se realizar a OP entre 24 a 72 horas.	ATITLÁN-GIL, Alfonso et al., 2020.
#5	Alemanha	132 neonatos	USG quatro câmaras ecocardiograma usando modo B e doppler colorido.		Diagnóstico no pré-natal tem menor mortalidade por possibilitar intervenção em 48 horas.	WOLTER, Aline et al., 2018.
#6	Turquia	8208 neonatos		OP após 24 horas, mão direita e pé direito. Ecocardiograma se OP alterada.	Realizar OP após 24 horas.	ÖZALKAYA, Elif et al., 2016.
#7	Reino Unido	266 neonatos		Oximetria de pulso.	Importância da implementação da triagem de OP no Reino Unido.	MAWSON, Isabel E. et al., 2018.
#8	Paquistão	145 neonatos		OP após 24 horas, dedo indicador direito e dedão do pé esquerdo.	A OP pré e pós ductal é eficaz para detectar CC crítica.	SHAHZAD, Muhammad et al., 2017.
#9	Estados Unidos	157 neonatos		OP de 24 a 48 horas, se alterado faz ecocardiograma fetal.	OP de pulso em neonatos de 24 a 48 horas.	CASE, Amy Peterson; MILLER, Stephanie D.; MCCLAIN, Monica R., 2017.



#10	Japão	3434 neonatos	USG fetal e doppler colorido.	Triagem ecocardiográfica entre o primeiro e quarto dia de vida. Oximetria de pulso.	USG fetal e OP em neonatos para triagem e ecocardiograma é válido, porém sobrecarrega os profissionais e tem alto custo.	KONDO, Miyuki et al., 2018.
#11	Coreia do Sul	6397 gestantes	USG no segundo trimestre adicionado a doppler colorido TN entre 11 a 13 <sup>o</sup> semanas + seis dias, triagem de aneuploidias, teste cromossômico para anomalias.		Fazer rastreio com USG no segundo trimestre, biomarcadores e se alterados realizar uma avaliação detalhada.	WIE, Jeong Ha et al., 2022.
#12	Brasil	4835 e desses 94 com CC	Ecocardiograma fetal com 28 <sup>o</sup> semanas.		O ecocardiograma fetal pode ser feito entre 18 <sup>o</sup> até 28 <sup>o</sup> semana. A detecção de CC é maior em regiões em que o ecocardiograma fetal é obrigatório na gestação.	SILVA, Karina Peres et al., 2014.
#13	Itália	5750	USG morfologia no segundo trimestre e ecocardiograma fetal se fator de risco.	Exame físico cardiovascular nas 24 horas e entre 48 a 72 horas faz a reavaliação. Analisa os pulsos periféricos. OP entre 48 a 72 horas, se alterada faz o eletrocardiograma e ecocardiograma.	Exame físico cardiovascular e uma OP após 24 horas para diminuir falsos positivos.	ZUPPA, Antonio Alberto et al., 2015.
#14	Japão	3005	USG entre 18 a 21 <sup>o</sup> semanas com avaliação de imagem de quatro câmaras e três vasos.	Avaliação ao nascimento, OP e check-up em 1 mês.	Adicionar avaliação de três vasos na USG. Treinar mais médicos para o ecocardiograma e uso rotineiro de doppler colorido.	ITSUKAICHI, Mina et al., 2018.
#15	China	3356 gestantes	TN fetal 11 a 13 <sup>o</sup> semanas + seis dias, USG transabdominal de quatro câmaras e doppler colorido entre 11 a 14 <sup>o</sup> semanas, e, se alterados, faz o ecocardiograma em 15 a 16 <sup>o</sup> semanas.		O ecocardiograma fetal com doppler para analisar o fluxo sanguíneo pode ser usado como critério de triagem para CC.	XIA, Yan et al., 2021.



#16	Índia	2110		Oximetria de pulso se anormal faz o ecocardiograma.	OP deve ser usada na triagem e para diminuir os falsos positivos deve ser feita após 24 horas, isso diminui a carga para o ecocardiograma.	TAKSANDE, Amar M. et al., 2013.
#17	Argentina	2525 neonatos com cc.	USG entre 20 a 28° semanas.	Oximetria de pulso antes da alta hospitalar.	Determinar o diagnóstico de CC no pré-natal ou no pós natal é um fator determinante no impacto de morbimortalidade do país.	GROISMAN, Boris et al., 2022.
#18	Estados Unidos	25214 neonatos.		Oximetria de pulso em todos.	A utilização da OP auxilia no diagnóstico precoce de CC.	GARG, Lorraine F. et al., 2013.
#19	Índia	4926		Triagem neonatal + oximetria de pulso nas primeiras quatro horas de vida em todos os membros.	A OP + triagem neonatal tem elevada sensibilidade e especificidade, baixo custo, viável e seguro.	TAKSANDE, A. et al., 2017.
#20	Emirados Árabes			Dispositivo eletrônico automático responsável por realizar oximetria de pulso.	O dispositivo se apresentou como uma excelente plataforma e adesão hospitalar, além de bom desempenho nos resultados e triagem neonatal.	ZAROUNI, Sumaya Al et al., 2022.
#21	Austrália	18801		Oximetria de pulso.	Neonatos com saturação alterada é incomum. Associado a doenças cardíacas congênitas ou alterações pulmonares	BHOLA, Kavita; KLUCKOW, Martin; EVANS, Nick., 2014.
#22	Espanha	229421	Ecocardiograma fetal, mas baixa disponibilidade.	Oximetria de pulso antes das primeiras doze horas de vida.	Associação OP e triagem neonatal apresenta bom resultado na identificação e diagnóstico de patologias cardíacas.	LUNA, Manuel Sánchez et al., 2018.
#23	Chile		USG de quatro câmaras. Ecocardiograma modos B, M e doppler colorido.		A ecocardiografia fetal representa cerca de 90% dos diagnósticos fetais de CC.	MUÑOZ, Hernán et al., 2016.

Legenda: CC, cardiopatia congênita; TN, translucência nucal; USG, ultrassonografia; OP, oximetria de pulso