



Eliminação espontânea de gossipiboma: Um relato de caso

Spontaneous elimination of gossypiboma: A case report

10.56238/isevmjv3n2-021

Recebimento dos originais: 03/04/2024

Aceitação para publicação: 23/04/2024

Gabriela Assunção M. Silveira

²Residente de Cirurgia Geral da Universidade de Uberaba-UNIUBE

Beatriz Russo Rodrigues

Cirurgiões do Aparelho Digestivo- UFTM

Paulo Fernando e Oliveira

Cirurgiões do Aparelho Digestivo- UFTM

RESUMO

Introdução: O termo gossipiboma refere-se a itens cirúrgicos de matriz têxtil deixados inadvertidamente no interior de cavidades após o fechamento da ferida operatória. A presença não reconhecida de um corpo estranho de qualquer natureza na cavidade abdominal após uma operação é uma situação raramente relatada na literatura médica e cercada de um potencial de graves complicações, que pode evoluir para uma fatalidade. Este artigo trata-se de um estudo observacional e descritivo do tipo relato de caso. As informações foram colhidas por meio de revisão do prontuário e registros fotográficos dos procedimentos cirúrgicos aos quais o paciente foi submetido. Apresenta como objetivo apresentar um caso de eliminação espontânea de gossipiboma em paciente submetido a cesariana prévia. **Relato:** Paciente R.T.T.S, 17 anos, sexo feminino, previamente hígida, com quadro de dor abdominal difusa, esporádica, há 10 meses, após cesariana, com piora progressiva. Há 1 semana apresentou piora importante da dor associado a constipação intestinal, dificuldade de evacuar e, há 1 dia eliminação anal de conteúdo semelhante a bucha vegetal (SIC). Ao exame físico, apresentava abaulamento leve em região hipogástrica e, via retal, presença de eliminação de corpo estranho. **Discussão:** Os métodos de imagem são importantes aliados na identificação deste tipo de problema. A conduta cirúrgica adotada irá depender da apresentação clínica e radiológica do gossipiboma. No caso relatado aqui foi optado pela retirada via retal do corpo estranho com preservação da integridade da cavidade abdominal, visto a paciente não apresentar sintomas de abscesso e de fístulas. Evoluindo no pós operatório com boas condições clínicas. Casos como esse reforçam cada vez mais para a adoção e cumprimento rigoroso dos check lists previamente às cirurgias e no fim das cirurgias. Para, com isso, fornece com excelência cirurgias seguras para os pacientes em qualquer instituição do país.

Palavras-chave: Complicações cirúrgicas, Eliminação espontânea, Gossipiboma.

1 INTRODUÇÃO

O termo gossipiboma refere-se a itens cirúrgicos de matriz têxtil deixados inadvertidamente no interior de cavidades após o fechamento da ferida operatória¹. A palavra deriva do latim *Gossypium*, que significa algodão, e do swahili *Boma*, que significa esconderijo².



O primeiro caso foi descrito por Wilson em 1884. A presença não reconhecida de um corpo estranho de qualquer natureza na cavidade abdominal após uma operação é uma situação raramente relatada na literatura médica e cercada de um potencial de graves complicações, que pode evoluir para uma fatalidade. Sem mencionar em várias repercussões jurídicas relacionadas à situação.

A taxa real de incidência da retenção intra-abdominal de corpo estranho, tanto instrumental cirúrgico quanto compressa ou gaze, não é bem conhecida, embora dados relativos a este tipo de ocorrência a relatam como sendo incomum. Observa-se uma variação significativa de sua frequência, cujos relatos dão conta de resultados da ordem de um caso para cada 100 a até um para cerca de 18000 laparotomias. Provavelmente, tal fato está relacionado ao baixo número de relatos a respeito deste assunto, tendo em vista as implicações médico-legais envolvidas.

O corpo estranho mais comumente encontrado na cavidade abdominal é o de origem têxtil. A migração transmural do gossipiboma é extremamente rara, geralmente ocorrendo no intestino, bexiga e tórax. A expulsão espontânea foi relatada em poucos casos e o intervalo médio entre a cirurgia e o tempo do diagnóstico foi 2,2 anos.

Há dois tipos de reações ao corpo estranho descritas na literatura médica: fibroblástica e exsudativa. A resposta fibrosa asséptica resulta em adesão, encapsulação e granuloma, geralmente permanece assintomática ou causa sintomas progressivos crônicos ao longo de meses a anos. A reação exsudativa provoca formação de cisto ou abscesso que pode fistulizar para vísceras adjacentes, e nesses casos os sintomas são mais graves. O aumento da pressão intra-abdominal causada pelo gossipiboma pode causar necrose parcial ou total da parede intestinal. Os fatores de risco associados ao aumento da incidência de gossipiboma incluem procedimentos cirúrgicos de emergência, tempo de cirurgia prolongado, mudança não planejada no curso de um procedimento, envolvimento de mais de uma equipe cirúrgica e pacientes com maior índice de massa corporal.

Os achados de imagem antes da migração transmural são variáveis, dependendo da natureza da esponja, do seu marcador radiopaco, do tempo que o corpo estranho está presente e da natureza da reação. A calcificação é um achado raro e é mais comum em casos de longa data.

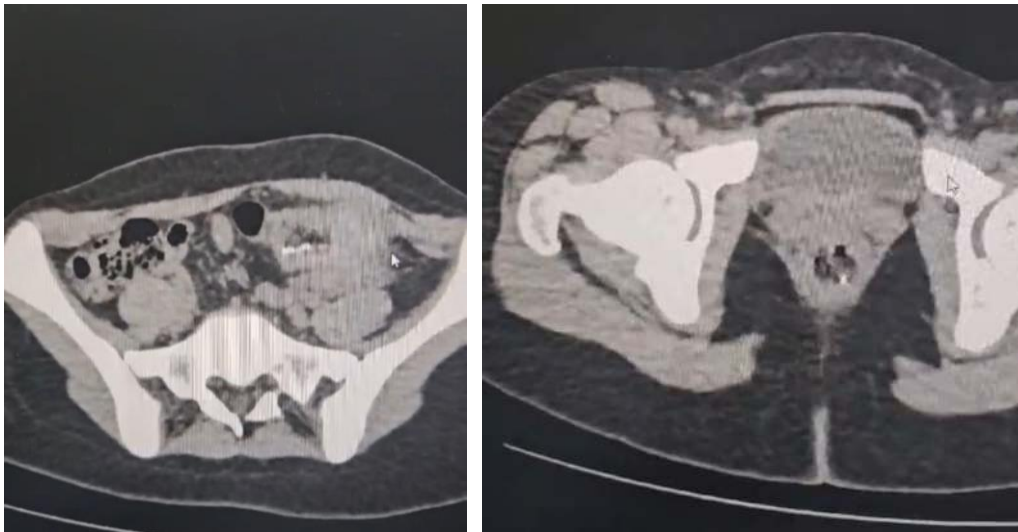
2 METODOLOGIA

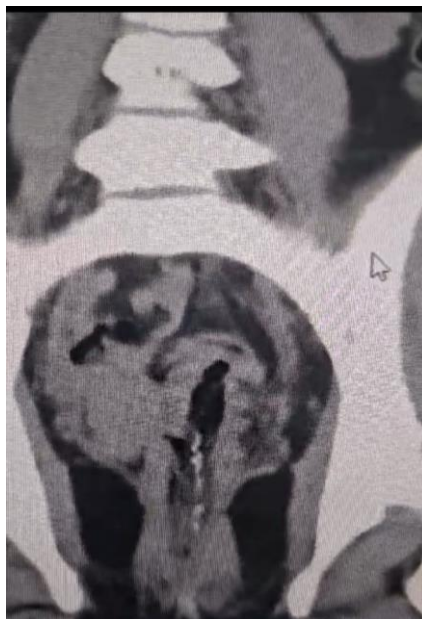Este artigo trata-se de um estudo observacional e descritivo do tipo relato de caso. As informações foram colhidas por meio de revisão do prontuário e registros fotográficos dos procedimentos cirúrgicos aos quais o paciente foi submetido. Posteriormente realizou-se revisão da literatura, do período de janeiro de 2010 a abril de 2024 sobre gossipibomas e suas complicações, sendo selecionados 4 artigos principais, para a elaboração do relato atual, cujo

objetivo é apresentar um caso de eliminação espontânea de gossipoma em paciente submetido a cesariana prévia.

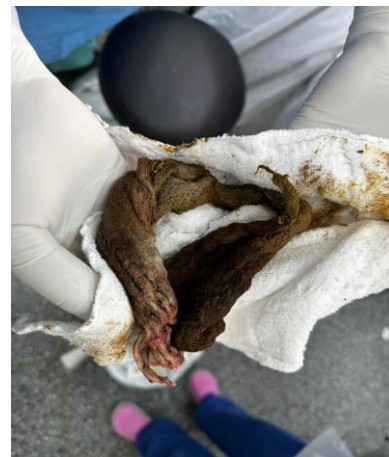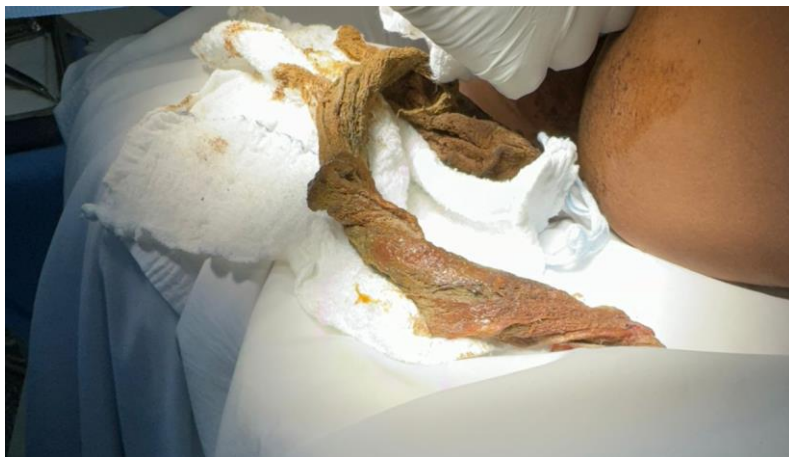3 RELATO DO CASO

Paciente R.T.T.S, 17 anos, sexo feminino, previamente hígida, com quadro de dor abdominal difusa, esporádica, há 10 meses, após ter sido submetida à cesariana, com piora progressiva desde então. Há 1 semana apresentou piora importante da dor associado a constipação intestinal, dificuldade de evacuar e, há 1 dia eliminação anal de conteúdo semelhante a bucha vegetal (SIC). Ao exame físico, apresentava abaulamento leve em região hipogástrica e, via retal na anoscopia, havia presença de eliminação de corpo estranho. Em tomografia de abdome total: Espessamento parietal segmentar do cólon, ao nível da transição entre o descendente e o sigmóide no hipogástrio. Edema da gordura mesentérica local. Material linear de alta densidade (metálico?) provavelmente na luz do cólon em continuidade deste segmento até a região peri-anal, levando a suspeita de gossipiboma dentro de alça intestinal de retossigmóide (figura 1,2 e 3 abaixo).





Optado então, por retirada da mesma via retal em bloco cirúrgico sob raquianestesia (figura 4 e 5 abaixo). O procedimento ocorreu sem intercorrências e a paciente permaneceu por 24 horas internada em observação, evoluindo com melhora do quadro de dor, boa aceitação da dieta e trânsito intestinal funcionante. Após isso, devido quadro estável, recebeu alta em bom estado geral para acompanhamento ambulatorial do quadro.



4 CONCLUSÃO

A anamnese e o exame físico são essenciais para se estabelecer a hipótese diagnóstica do gossipiboma, apesar do quadro clínico carecer de especificidade. A maioria dos pacientes é sintomática. Os sinais e os sintomas, usualmente, estão ligados ao tipo de reação desencadeada pelo organismo em resposta à presença do corpo estranho, o que por sua vez, geralmente acaba determinando o tempo de evolução. A sua presença deve ser suspeitada quando no pós-operatório



surgem queixas incompatíveis com a evolução normal pós-cirúrgica. Dentre os achados mais frequentes estão dor, massa palpável, vômitos, perda de peso, distensão abdominal, abscessos, fístula, episódios de suboclusão e/ou obstrução intestinal completa, como o observado no presente estudo.

Os métodos de imagem são importantes aliados na identificação deste tipo de problema. A conduta cirúrgica adotada irá depender da apresentação clínica e radiológica do gossipiboma. No caso relatado aqui foi optado pela retirada via retal do corpo estranho com preservação da integridade da cavidade abdominal, visto a paciente não apresentar sintomas de abscesso e de fístulas. Evoluindo no pós operatório com boas condições clínicas.

Casos como esse reforçam cada vez mais para a adoção e cumprimento rigoroso dos check lists previamente às cirurgias e no fim das cirurgias. Para, com isso, fornecer com excelência cirurgias seguras para os pacientes em qualquer instituição do país.



REFERÊNCIAS

ADORNO, I. F., et al. Transmural migration of a gossypiboma: a rare cause of intestinal obstruction. *Radiol Bras, São Paulo* , v. 52, n. 4, p. 274, Aug. 2019 . Available from <http://www.scielo.br/scielo.php?script=sci_arttext&pid=S0100-39842019000400274&lng=en&nrm=iso>. access on 12 Nov. 2020. Epub Aug 19, 2019. <https://doi.org/10.1590/0100-3984.2017.0201>.

IGLESIAS, A. C., SALOMAO, R. M. Gossipiboma intra-abdominal: análise de 15 casos. *Rev. Col. Bras. Cir., Rio de Janeiro* , v. 34, n. 2, p. 105-113, Apr. 2007 . Available from <http://www.scielo.br/scielo.php?script=sci_arttext&pid=S0100-69912007000200008&lng=en&nrm=iso>. access on 12 Nov. 2020. <https://doi.org/10.1590/S0100-69912007000200008>.

SILVA, S. M., SOUSA, J. B de. Gossipiboma após operação abdominal é situação clínica desafiadora e sério problema médico legal. *ABCD, arq. bras. cir. dig., São Paulo* , v. 26, n. 2, p. 140-143, June 2013 . Available from <http://www.scielo.br/scielo.php?script=sci_arttext&pid=S0102-67202013000200015&lng=en&nrm=iso>. access on 12 Nov. 2020. <https://doi.org/10.1590/S0102-67202013000200015>.

IGLESIAS, ANTONIO CARLOS. Gossipiboma intra abdominal: análise de 15 casos. *Rev. Col. Bras. Cir.* 34 (2) • Abr 2007 • <https://doi.org/10.1590/S0100-69912007000200008>