



## **Uso do tie-in em osteossíntese de fêmur em aracuã-escamoso (*ortalis squamata*) de vida livre com bloqueio dos nervos femoral e isquiático**

### **Use of tie-in femur osteosynthesis in free-living aracuã scamoso (*ortalis squamata*) with blockage of the femoral and ischiatic nerves**

10.56238/isevmjv3n2-032

Recebimento dos originais: 12/04/2024

Aceitação para publicação: 02/05/2024

#### **Leila Boscato Garcia**

Discente do curso de Ciências Biológicas da Universidade La Salle – Unilasalle

E-mail: garcialeilalg@gmail.com

#### **Lilian Flores Moraes**

Discente de Medicina Veterinária, Universidade Federal do Pampa – Unipampa

E-mail: lilianfloresmoraes2@gmail.com

#### **Ana Paula Morel**

Médica Veterinária, Zoológico Municipal de Canoas - Mini Zoo

E-mail: apmvet@gmail.com

#### **Carolina Depelegrin**

Médica Veterinária, Zoológico Municipal de Canoas - Mini Zoo

E-mail: carol.depelegrin@gmail.com

#### **Isadora Favreto**

Médica Veterinária, Zoológico Municipal de Canoas - Mini Zoo

Email: isadoralfavreto@gmail.com

#### **Vinícius Ribeiro dos Santos**

Médico Veterinário, autônomo

E-mail: vrsvet1@gmail.com

## **RESUMO**

Relata-se um caso de um aracuã-escamoso, adulto, que chegou para atendimento com o histórico de estar no chão, no pátio de uma casa, sem conseguir ficar em estação. Ao exame clínico, a ave apresentava uma imobilidade em fêmur direito, com provável fratura cominutiva, optando-se por realizar o procedimento cirúrgico para correção da fratura. Para o tratamento foi utilizada a técnica tie-in, onde foi colocado um pino intramedular de 1,2 mm no fêmur, para alinhamento inicial dos fragmentos ósseos, enquanto a fixação externa foi realizada com três pinos da mesma espessura que o anterior, sendo dois em região cranial e um em região distal ao foco da fratura. Dois meses após a data da cirurgia realizou-se uma radiografia para verificar a formação de calo ósseo, com resultado satisfatório. Foi realizada a retirada do fixador externo no dia posterior, e sete dias após a retirada a ave teve alta e foi realizada sua soltura. Além da técnica de tie-in apresentar uma taxa alta de sucesso com retorno completo de função, ela apresenta a vantagem do fato de seus implantes serem removíveis, algo importante quando o animal retorna à natureza, evitando, que, caso venha a óbito, estes implantes não fiquem no ambiente.

**Palavras-chave:** Aves, Fixador externo, Fraturas, Galliformes, Reabilitação.



## 1 INTRODUÇÃO

Ave da ordem Galliforme e família Cracidae, o aracuã-escamoso (*Ortalis squamata*, Lesson, 1829) está categorizada como pouco preocupante, pela lista vermelha de espécies da IUCN de 2019, estando longe do risco de extinção.

As casuísticas de aves mais comuns em centros de reabilitação de animais silvestres por todo o Brasil são provenientes de lesões traumáticas, resultando geralmente em lesões musculoesqueléticas diversas e fraturas, esta última estando entre as causas mais prevalentes na clínica cirúrgica de aves silvestres (Moreira, 2021). Os sistemas mais acometidos em decorrência de traumas nas aves são os osteoarticulares, onde as fraturas de tibiotarso, rádio e úmero são as mais descritas, respectivamente (Ferreira, 2019).

Para a correção de fraturas são utilizadas técnicas que promovem a união funcional do osso, sem provocar dano ao membro ou às demais estruturas do corpo. A escolha de técnica apropriada em cada caso, deve levar em conta o tamanho do paciente, a presença de condições clínicas simultâneas, o objetivo final (soltura ou cativeiro), a experiência prévia do cirurgião as diferentes técnicas de fixação, o equipamento disponível pela instituição e o temperamento do animal. Dentre as possíveis complicações durante o tratamento de fraturas está a osteomielite, artrite séptica, não união ou má união por instabilidade na linha de fratura, o cativeiro prolongado, o uso excessivo de anestésicos e a imobilização prolongada (Helmer; Redig, 2006).

Dentre as técnicas de tratamento de fraturas em aves encontram-se a coaptação externa (talas e bandagens), fixação externa e a fixação interna (pinos intramedulares, placas ósseas e fios de cerclagem). Os pinos intramedulares associados a fixadores externos (técnica de tie-in) são atualmente os materiais mais utilizados para a correção de fraturas em aves, tendo sido relatado uma taxa de sucesso com retorno completo de função superior a 65%. (Redig; Ponder, 2016).

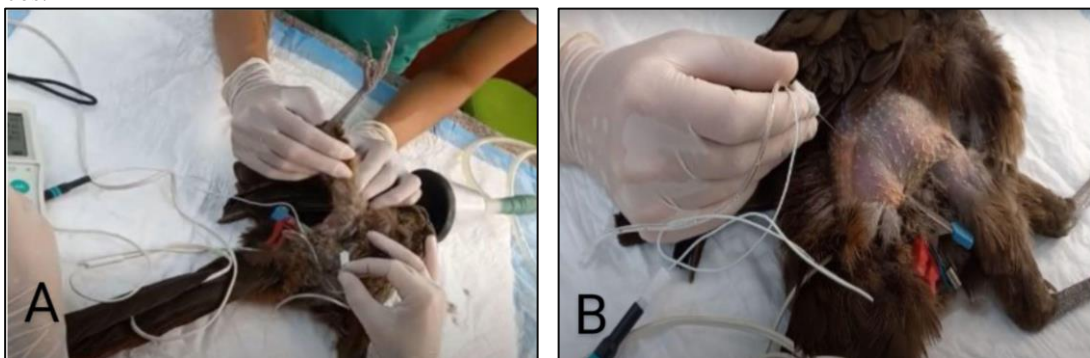
A anestesia locorregional, através do uso de anestésicos locais (e também adjuvantes) tem como objetivo evitar a transmissão nervosa para o sistema nervoso central, levando a bloqueio motor e sensitivo, com conseqüente analgesia trans e pós-cirúrgica (Garcia, 2015). Esse trabalho tem como objetivo relatar o uso da técnica tie-in para correção de fratura em fêmur de *O. squamata* de vida livre e avaliar seu resultado e vantagens em relação a outras técnicas existentes para o mesmo fim. Além de verificar a eficácia da anestesia locorregional no mesmo procedimento.

## 2 DESCRIÇÃO DO CASO

Um aracuã-escamoso (*O. squamata*), adulto, sexo indefinido, chegou para atendimento com o histórico de estar no chão, no pátio de uma casa, sem conseguir ficar em estação. Ao exame clínico, a ave apresentava-se alerta e com bom estado corporal, pesando 360g, sem demais alterações dignas de nota, a não ser uma crepitação em fêmur direito, com provável fratura cominutiva. Devido ao animal ter chegado em um final de semana já ao final do dia, não foi possível a realização de uma radiografia imediatamente. Devido ao risco de piora do quadro da fratura, assim como risco de exposição óssea, mesmo com órtese, optou-se por realizar o procedimento cirúrgico para correção no dia posterior.

Para isso, foi utilizado como medicação pré-anestésica morfina 0,5 mg/kg e midazolam 1 mg/kg. Após 10 minutos, a ave recebeu pré-oxigenação via máscara. A indução foi realizada com isoflurano 3%. A intubação foi realizada com sonda endotraqueal tamanho 2,0, sem balonete e a anestesia mantida com isoflurano vaporizado com oxigênio em taxa variável de 0,8 a 1,2%. O acesso venoso foi realizado na veia safena interna com cateter 24G. A ave foi posicionada em decúbito lateral esquerdo. Para o bloqueio locorregional, foi realizado o bloqueio do nervo femoral, através da palpção da artéria femoral e inserção da agulha neuro estimulável associada ao estimulador de nervos periféricos, cranialmente a ela com 1,0 mhz e 0,2 ms. Quando se verificou a ausência de resposta em 0,3 mhz foi aplicada lidocaína 3 mg/kg. Para o bloqueio do nervo isquiático, foi localizada a crista ilíaca e a tuberosidade maior do fêmur, sendo a agulha inserida entre estes dois pontos, com a mesma metodologia acima citada e então, aplicado lidocaína 3 mg/kg (Figura 1).

Figura 1: Bloqueio de nervos femoral e isquiático em Aracuã-escamoso. A. Bloqueio do nervo femoral com auxílio de estimulador de nervos periféricos. B. Bloqueio do nervo isquiático com auxílio de estimulador de nervos periféricos.

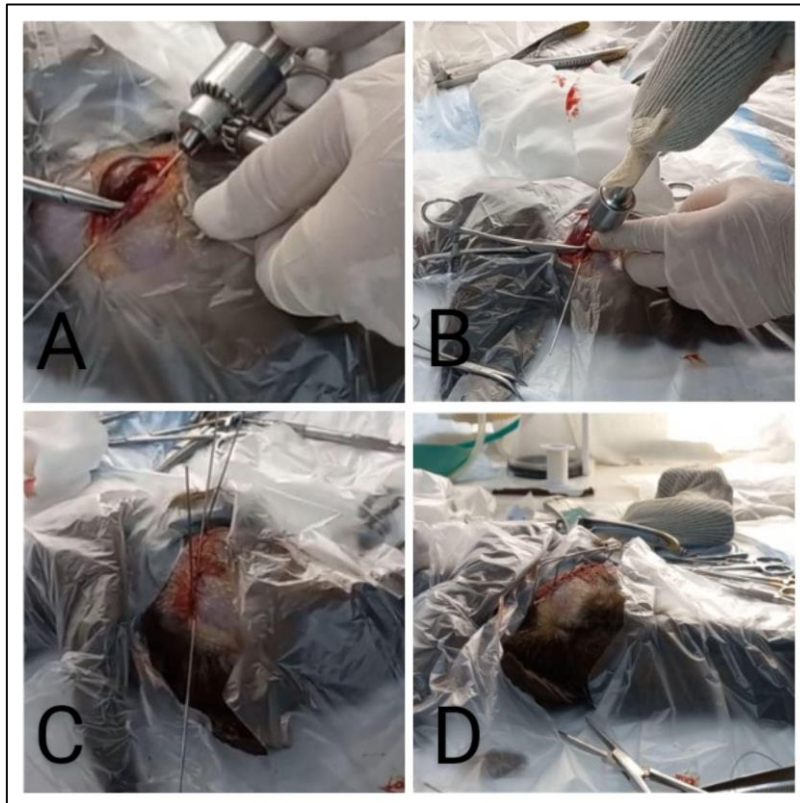


Fonte: elaborado pelo autor (2023).

Foram então retiradas as penas da região do fêmur e realizada antissepsia com clorexidina a 2%. Foi realizada uma incisão lateral ao fêmur fraturado, verificou-se que a fratura era completa, em mais de um fragmento do fêmur, com presença de várias esquirolas.

Para alinhamento inicial dos fragmentos ósseos, foi colocado um pino intramedular de 1,2 mm de Kirschner no fêmur. Este mesmo pino é dobrado para ser responsável pela estabilização do fixador externo. Três pinos transversais, de mesma espessura que o anterior, foram inseridos atravessando a cortical óssea, sendo dois em região cranial e um em região distal ao foco da fratura (Figura 2).

Figura 2: A. Passagem do pino intramedular de 1,2 mm no fêmur. B. Colocação dos pinos de fixação externa (1,2mm). C. Vista do pino intramedular e dos pinos de fixação externa, dois na posição cranial e um na posição distal, aspecto antes do modelamento dos pinos. D. Técnica de tie-in sendo finalizada. Modelamento dos pinos antes da aplicação do acrílico autopolimerizante.



Fonte: elaborado pelo autor (2023).

A síntese da musculatura junto com o tecido subcutâneo foi realizada de maneira contínua com fio de poliglactina 3-0. A síntese de pele, com pontos isolados simples com fio nylon 3-0. A fixação dos três pinos externos junto à barra longitudinal do pino intramedular foi realizada com resina acrílica autopolimerizante.

A ave recuperou-se bem da anestesia e foi colocada em um recinto com espaço reduzido nos primeiros dias. No pós-operatório a ave recebeu meloxicam 0,5 mg/kg, uma vez ao dia, durante

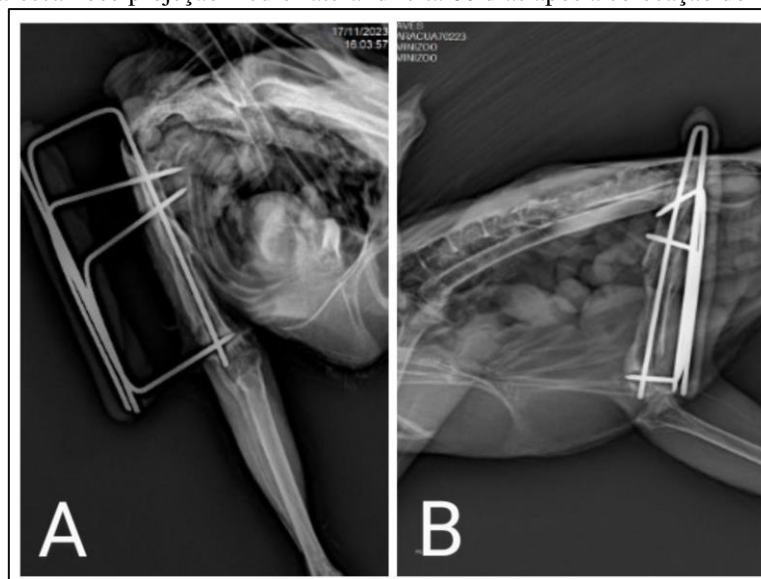
5 dias, dipirona 25 mg/kg, duas vezes ao dia, durante 15 dias e tramadol 10 mg/kg, duas vezes ao dia, durante 10 dias, como antibioticoterapia foi realizado protocolo com oxitetraciclina longa ação 25 mg/kg, a cada 72 horas, totalizando 3 doses, todos por via intramuscular.

Além do tratamento medicamentoso, foram realizados estímulos de movimentação duas vezes ao dia, que consistia em incentivar o animal a levantar e se deslocar pelo recinto, e também a estimulação direta do membro, onde a ave era suspensa para realizar apoio com o membro acometido.

Uma radiografia foi realizada dois dias após o procedimento para verificação do posicionamento dos pinos. Após trinta dias do procedimento, foi realizada outra radiografia para verificar a evolução do calo ósseo. Não foi evidenciada a formação de um calo esperado para o tempo de cirurgia e optou-se, então, por iniciar a suplementação de cálcio por via oral, na dose de 25 mg/kg, uma vez ao dia, durante 30 dias.

Dois meses após a data da cirurgia realizou-se outra radiografia para verificar a formação de calo ósseo, desta vez, satisfatória (Figuras 3). Foi realizada a retirada do fixador externo no dia posterior e durante este período foi avaliada a capacidade do uso do membro, através da deambulação e empoleiramento. A ave teve alta e foi realizada sua soltura sete dias após a retirada do fixador.

Figura 3: A. Radiografia Aracuã-escamoso projeção crânio-caudal direita 60 dias após a colocação do fixador externo. B. Radiografia Aracuã-escamoso projeção médio-lateral direita 60 dias após a colocação do fixador externo



Fonte: elaborado pelo autor (2023).



### 3 DISCUSSÃO

A técnica tie-in é comumente utilizada em aves de médio e grande porte por proporcionar maior solidez à fratura, seu uso é possível no reparo de fraturas diafisárias e periarticulares de todos os ossos longos em aves, com exceção do tarsometatarso (Cueva *et al.*, 2020). Tem como vantagem o fato de seus implantes serem removíveis, algo importante quando o animal retorna à natureza, evitando, que, caso venha a óbito, estes implantes fiquem no ambiente. Além de que esta técnica também possui como pontos positivos, a diminuição na migração do pino intramedular, a leveza e o fato de permitir a dinamização (Helmer; Redig, 2006). A facilidade, rapidez de aplicação e pouca invasividade no procedimento cirúrgico são características que tornaram o uso de pino como implante intramedular ou associado a fixadores externos amplamente difundido (Oliveira, 2021).

Em 2017, Lucena e colaboradores utilizaram com sucesso a mesma técnica em um exemplar de gavião-asa-de-telha (*Parabuteo unicinctus*) com fratura de tibiotarso. Foram consideradas vantagens o fato de a técnica ser menos invasiva, não resultar na exposição óssea e consequente lesões aos tecidos moles, favorecendo, assim, a recuperação do animal. Nesse caso, a consolidação da fratura ocorreu 30 dias após o procedimento. A configuração tie-in também foi escolhida por Gomes e colaboradores (2022) para correção de fratura transversa em diáfise umeral em coruja-orelhuda (*Asio clamator*), resultando em consolidação completa da fratura e retorno da função do membro após 60 dias da cirurgia. Apresentando, portanto, o mesmo período para consolidação da fratura demonstrado no presente relato. Devido a sua baixa invasividade, a técnica promove recuperação cirúrgica geralmente rápida, com menor impacto na biodinâmica de voo se comparada a técnicas mais invasivas (Jang *et al.*, 2018). Outro fator de extrema importância é que, apesar de fraturas adequadamente alinhadas consolidarem mais rapidamente do que em mamíferos, estando estáveis com 3 a 4 semanas (Cueva, 2020), devemos sempre considerar que a maioria das aves estará sob severo estresse após a fratura, tanto pelo trauma, como pelo estresse adicional da contenção e manuseio (Bennet, 1995).

Sendo possível então, que o estresse seja um fator diretamente ligado ao aumento do tempo de consolidação das fraturas em aves silvestres, já que animais não adaptados ao cativeiro podem apresentar problemas de saúde e bem-estar, frequentemente relacionados a uma situação de estresse crônico, causando prejuízo em sua recuperação, pelo não retorno à homeostasia. As reservas energéticas vão se esgotando e o processo pode evoluir desde o desenvolvimento de transtorno de diferentes naturezas até o óbito do animal (Bondan, 2006). Em relação à técnica anestésica, o bloqueio locorregional com auxílio do estimulador de nervos periféricos, dos nervos



femoral e isquiático, mostrou-se factível, baseando-se em pontos anatômicos já descritos em galinhas (Silva, 2020; Oliveira, 2021 e também um em falcão-peregrino (*Falco peregrinus*) (d'Ovidio, 2015). A CAM de isoflurano necessária para manutenção da anestesia geral também foi menor do que o descrito em galinhas (Naganobu e Hago, 2000).

Concluimos que a técnica utilizada foi adequada para a fratura e para a espécie. Apesar do tempo maior de cicatrização, o resultado foi satisfatório. O manejo minimizando o estresse e uma nutrição adequada favorecem um desfecho mais eficiente. O bloqueio anestésico também foi eficaz, diminuindo a taxa de anestésico geral.



## REFERÊNCIAS

BENNET, R.; KUZMAN A. Fracture management in birds. *Journal of Zoo and Wildlife Medicine*, v.23, p.5-38, 1992.

BONDAN, E. F.; ORSINI, H. Fisiopatologia do estresse em animais selvagens em cativeiro e suas implicações no comportamento e bem-estar animal. *Revista do Instituto de Ciências da Saúde*, v.24, n.1, p.7-13, 2006.

CUEVA, L. O. B; RAHAL, S. C; MESQUITA, L. R; MAMPRIM, M. J; ALVES, A. C. T; KANO, W. T; FILHO, T. G; MATSUBARA, L.M. Considerações sobre fraturas em aves. *Veterinária e Zootecnia, Botucatu*, v. 27, p. 1-11, 2020. Disponível em: <https://rvz.emnuvens.com.br/rvz/article/view/351>. Acesso em: 25 mar. 2024.

D'OVIDIO, D.; NOVIELLO, E.; ADAMI, C. Nerve stimulator-guided sciatic-femoral nerve block in raptors undergoing surgical treatment of pododermatitis. *Veterinary Anaesthesia and Analgesia*, 42(4), p. 449-453, 2015.

FERRARI, F. E. Estudo retrospectivo dos atendimentos a animais silvestres de vida livre (2016-2018) no núcleo de conservação e reabilitação de animais silvestres da universidade federal do rio grande do sul. TCC Medicina Veterinária, UFRGS. Porto Alegre, 2019.

FERREIRA, G.P. Principais alterações radiográficas osteoarticulares em rapinantes atendidos no HOVET/UFRA. Orientador: Leandro Nassar Coutinho. 2019. 27 f. Trabalho de Conclusão de Curso (Graduação em Medicina Veterinária) - Universidade Federal Rural da Amazônia, Campus Belém, PA, 2019.

GARCIA, E.R. Local Anesthetics. In: GRIMM, K.A.; LAMONT, L.A.; TRANQUILLI, W.J.; GREENE, S.A. ROBERTSON, S.A. *Veterinary Anesthesia and Analgesia*. 5th. Ed. John Wiley & Sons, Inc. p. 332-356. 2015.

GOMES, A. C. da S.; HONORATO, R. dos A.; BABINSK, T. C. .; FEITOSA, M. L. T.; MOUTA, A. N.; VENUTO, A. M.; ORIENTE, V. N. do; VIANA, G. A.; SOARES, M. J. C.; PAIVA, B. L. Tie-in configuration as a strategy for correction of transverse humerus fracture in striped owl (*Asio clamator*) - Case report. *Research, Society and Development, [S. l.]*, v. 11, n. 8, p. e24111830692, 2022. Disponível em: <https://rsdjournal.org/index.php/rsd/article/view/30692>. Acesso em: 26 mar. 2024.

HELMER P.; REDIG, P, T. Surgical resolution of orthopedic disorders. Harrison GJ, Lightfoot TL (Ed.) *Clinical Avian Medicine 2*, Palm Beach: Spix Publishing Inc. Publishing; 2006. p.761-74.

JACOBS, Fernando; FENALTI, Paulo. Guia de identificação: Aves do Rio Grande do Sul. 1.ed. Pelotas: Editora Aratinga, 2020. 454p.

JANG J; LEE M; PARK Y; KIM M; YUN Y; Surgical Repair of Proximal Humeral Fracture in Common Kestrel (*Falco tinnunculus*). *Journal of Veterinary Clinics*. v. 35, n. 2 p.46-9. 2018. Disponível em: [https://www.researchgate.net/publication/325088006\\_Surgical\\_Repair\\_of\\_Proximal\\_Humeral\\_Fracture\\_in\\_Common\\_Kestrel\\_Falco\\_tinnunculus](https://www.researchgate.net/publication/325088006_Surgical_Repair_of_Proximal_Humeral_Fracture_in_Common_Kestrel_Falco_tinnunculus). Acesso em: 24 mar. 2024.



LUCENA, M. F. de; ROCHA, L. L. C. V; SOUZA, A. K. L. de; SANTOS, A. de A. C. dos; MENDES FILHO, L. Osteossíntese de tibiotarso através de configuração tie-in em Gavião Asa-de-telha (*Parabuteo unicinctus*) - Relato de caso. *Ciência Animal*, [S. 1.], v. 27, n. 2, p. 50–54, 2023. Disponível em: <https://revistas.uece.br/index.php/cienciaanimal/article/view/11870>. Acesso em: 25 mar. 2024.

MOREIRA, N. C. Caracterização das Ocorrências Cirúrgicas das Aves Atendidas no CETRAS da Universidade Federal Rural da Amazônia. TCC - Curso de Medicina Veterinária, Campus Universitário de Belém, Universidade Federal Rural Da Amazônia, Belém, 2021.

NAGANOBU, K.; HAGIO, M. Dose-related cardiovascular effects of isoflurane in chickens during controlled ventilation. *The Journal of Veterinary Medical Science*, 62(4): p. 435–437, 2000.

OLIVEIRA, S.P. Bloqueio dos nervos femoral e isquiático com auxílio de neuroestimulação em galinhas (*Gallus gallus domesticus*). Dissertação. Mestrado em Ciência Animal. Faculdade de Medicina Veterinária de Araçatuba da Universidade Estadual Paulista. 58p, 2021.

REDIG, P. T.; Ponder J. Orthopedic surgery. Samour J (Ed.) *Avian Medicine*, 3a Ed, Elsevier, p. 312-358, 2016.