




FRATURA MANDIBULAR IATROGÊNICA APÓS EXODONTIA DE TERCEIROS MOLARES: FATORES DE RISCO E ESTRATÉGIAS PREVENTIVAS

 <https://doi.org/10.56238/isevmjv4n2-023>

Recebimento dos originais: 28/03/2025

Aceitação para publicação: 28/04/2025

Marcos Gustavo Oliveira da Silva

Cirurgião-Dentista

Universidade Federal de Pernambuco (UFPE) Mestrado Profissional

em Saúde da Família

Centro de Pesquisa Aggeu Magalhães (CPqAM/FIOCRUZ)

Maria Josilaine das Neves de Carvalho

Graduanda em Odontologia

Centro Universitário Maurício de Nassau, UNINASSAU – Caruaru

Amanda Beatriz Cavalcante Costa

Cirurgiã-Dentista

Centro Universitário Maurício de Nassau, UNINASSAU – Caruaru

Anne Rafaela Calixto Rodrigues

Graduanda em Odontologia

Centro Universitário UNIFAVIP Wyden – Caruaru

Ilderlânia Bezerra de Holanda

Graduanda em Odontologia

Centro Universitário Maurício de Nassau, UNINASSAU – Caruaru

Leandra Victória Vital Magalhães de Moraes

Graduanda em Odontologia

Centro Universitário Maurício de Nassau, UNINASSAU –

Caruaru

Marcos Vinicius Soares Teixeira de Lima

Graduando em Odontologia

Centro Universitário Maurício de Nassau, UNINASSAU – Caruaru

Raynnara Souza Arruda

Graduanda em Odontologia

Centro Universitário Maurício de Nassau, UNINASSAU – Caruaru

RESUMO

A fratura mandibular iatrogênica é uma complicação rara, porém clinicamente relevante, associada à exodontia de terceiros molares inferiores. Apesar da baixa incidência, sua ocorrência pode resultar em sérias consequências funcionais e estéticas, exigindo intervenções cirúrgicas complexas e impactando negativamente a qualidade de vida do paciente. O presente artigo tem como objetivo revisar os principais fatores de risco envolvidos nessa intercorrência, bem como as estratégias preventivas que devem ser adotadas durante o planejamento e execução do procedimento cirúrgico. A análise da literatura demonstra que variáveis como idade avançada,



presença de dentes impactados, reabsorção óssea, osteotomia excessiva e aplicação de forças inadequadas durante a exodontia aumentam significativamente o risco de fratura. Além disso, o uso de exames de imagem adequados, como radiografia panorâmica e tomografia computadorizada, e a aplicação de técnicas minimamente invasivas, como odontosecção e osteotomia controlada, estão entre as principais medidas preventivas. Conclui-se que a identificação prévia de fatores anatômicos e técnicos de risco, aliada ao uso criterioso de estratégias cirúrgicas conservadoras, é fundamental para prevenir esse tipo de complicação e garantir segurança ao paciente.

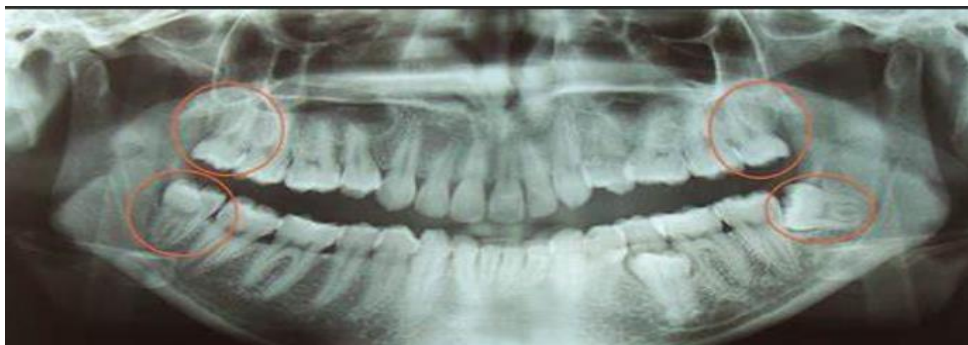Palavras-chave: Fratura mandibular. Exodontia. Terceiros molares. Iatrogenia.

1 INTRODUÇÃO

A exodontia de terceiros molares inferiores é uma das intervenções cirúrgicas mais frequentes na prática de cirurgia bucomaxilofacial. Este procedimento é, muitas vezes, realizado para o manejo de dentes impactados, que, em sua grande maioria, apresentam complicações associadas, como cistos periapicais, infecções, e lesões nervosas. Além disso, uma das complicações graves, embora rara, é a fratura mandibular iatrogênica, que ocorre como um resultado direto do procedimento cirúrgico. As fraturas mandibulares associadas à exodontia de terceiros molares representam um desafio significativo para os cirurgiões e, se não tratadas de forma adequada, podem resultar em sérias sequelas funcionais e estéticas para o paciente.

A incidência de fraturas mandibulares iatrogênicas após a extração de dentes impactados, embora considerada rara, varia conforme as fontes, com relatos de incidências entre 0,0033% e 0,0046% dos casos de extração de terceiros molares (Subhashraj, 2009). Entretanto, a frequência desse tipo de complicação, mesmo sendo baixa, justifica uma análise detalhada de seus fatores de risco, de forma a otimizar a abordagem cirúrgica e minimizar os riscos para o paciente. A fratura mandibular ocorre quando as forças aplicadas durante o procedimento superam a resistência do osso mandibular, o que pode ser influenciado por diversos fatores, como a técnica utilizada, a anatomia do paciente e a posição do dente impactado.

A escolha da técnica de extração, a utilização de força excessiva, a anatomia dos dentes impactados e a idade do paciente são fatores determinantes para o sucesso ou complicação do procedimento (Renton et al., 2001). Pacientes com dentes mesioangulados, ou seja, aqueles cujos dentes estão inclinados em direção à linha média, têm maior predisposição a complicações como a fratura mandibular. A idade também desempenha um papel importante, com a maior parte dos casos ocorrendo entre pacientes mais jovens (18-35 anos) devido à maior densidade óssea e à dificuldade de remoção dos dentes. A presença de radiolucidez nos exames radiográficos pode ser indicativa de fraqueza óssea e aumentar o risco de fraturas (Miloró et al., 2008).



Fonte: Blog Odontologia - Elsa & Associados. Clínica Multimédica, Santa Cruz de la Sierra, Bolívia. Disponível em: <https://crisolespinoza.blogspot.com>.

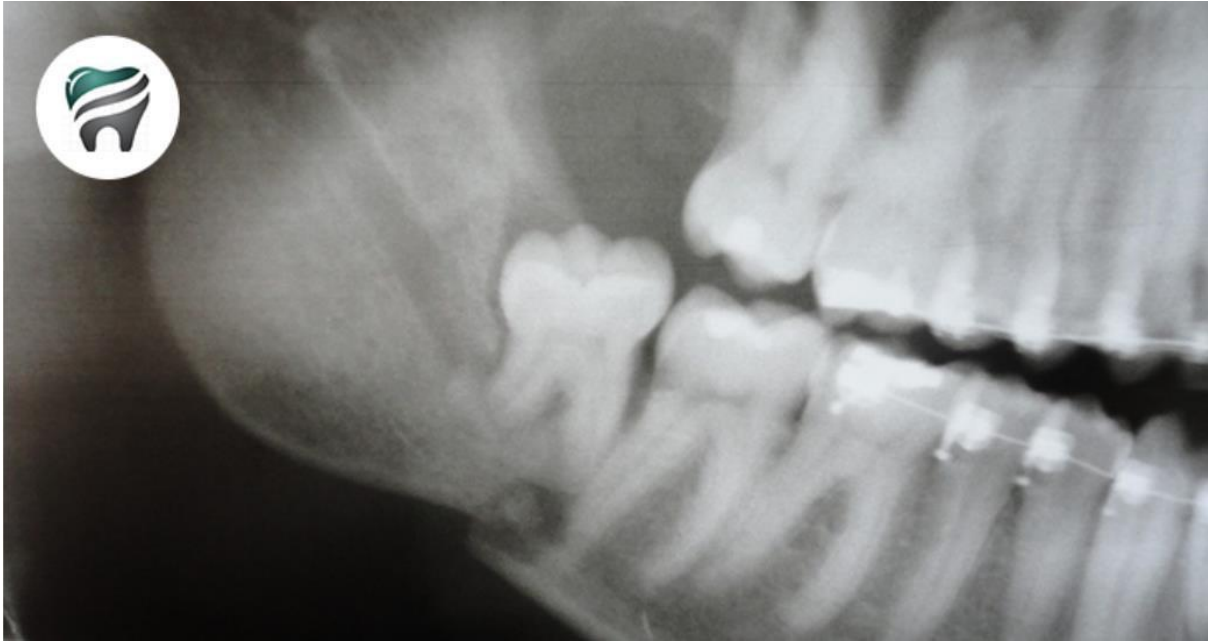

A literatura destaca que a maioria das fraturas mandibulares iatrogênicas ocorre durante o transoperatório, com pico de incidência entre as faixas etárias de 26 a 45 anos. Fatores como o tipo de angulação do dente impactado, a dificuldade na remoção e a utilização de técnicas inadequadas de extração, como a aplicação de forças excessivas ou a remoção abrupta do dente, são comumente implicados na ocorrência de fraturas. Além disso, o risco de complicações aumenta significativamente quando o procedimento é realizado sem a devida avaliação radiográfica pré-operatória, que poderia identificar características anatômicas específicas que dificultam a extração do dente, como raízes curvadas, dentes mesioangulados ou uma linha óssea comprometida (Cankaya et al., 2011).

A identificação de fatores de risco para fraturas mandibulares iatrogênicas é fundamental para o planejamento cirúrgico adequado e a escolha das técnicas apropriadas para cada caso. O manejo das complicações envolve o diagnóstico precoce e a escolha da melhor abordagem terapêutica, seja ela conservadora ou cirúrgica. As fraturas podem ser tratadas por métodos abertos ou fechados, dependendo da gravidade e da localização da lesão. Em muitos casos, a fixação rígida interna, associada à estabilização com placas de titânio e parafusos, é necessária para garantir uma cicatrização adequada e a restauração das funções mandibulares (Bodner et al., 2011).

Além disso, a análise detalhada da dificuldade da extração do terceiro molar inferior deve ser realizada antes da intervenção, por meio de exames clínicos e radiográficos, de forma a prever possíveis complicações e otimizar a estratégia cirúrgica. A escolha da técnica de extração deve ser minuciosa, e a utilização de ferramentas adequadas, como extratores de pressão suave e osteotomias mínimas, pode ser um fator decisivo na prevenção de fraturas mandibulares durante o procedimento (Ellis III et al., 2009).

Este estudo visa revisar os fatores de risco associados à fratura mandibular iatrogênica durante a extração de terceiros molares inferiores, além de discutir estratégias preventivas baseadas na literatura científica. O objetivo é fornecer aos cirurgiões bucomaxilofaciais uma compreensão mais ampla sobre a prevenção e manejo adequado dessa complicação, assegurando que os pacientes recebam o melhor cuidado possível, minimizando os riscos e favorecendo uma recuperação rápida e sem sequelas.



Fonte: Ortoblog. **Fratura mandibular durante exodontia: o que fazer e como evitar.** Disponível em: <https://www.ortoblog.com/super-video-fratura-mandibular-durante-exodontia-o-que-fazer-como-evitar/>.

2 METODOLOGIA

Trata-se de uma revisão de literatura narrativa com enfoque qualitativo, realizada com o objetivo de reunir e analisar criticamente as evidências disponíveis na literatura científica acerca dos fatores de risco e estratégias preventivas relacionados à fratura mandibular iatrogênica durante a exodontia de terceiros molares inferiores.

A busca bibliográfica foi conduzida entre os meses de março e abril de 2025, nas bases de dados eletrônicas PubMed, Scopus, SciELO e Lilacs, utilizando os seguintes descritores em Ciências da Saúde (DeCS): “*fratura mandibular*”, “*exodontia*”, “*terceiros molares*” e “*iatrogenia*”, combinados com operadores booleanos *AND* e *OR*, conforme apropriado. Foram incluídos estudos publicados em inglês, espanhol e português, entre os anos de 2000 e 2025, que abordassem especificamente a ocorrência de fraturas mandibulares iatrogênicas em decorrência de extrações de terceiros molares, assim como suas causas e medidas preventivas.

Critérios de inclusão envolveram artigos originais, revisões de literatura, estudos de coorte, relatos de caso e séries de casos que apresentassem dados relevantes ao tema. Foram excluídos estudos duplicados, trabalhos com amostra não humana, artigos com metodologia pouco clara ou que abordassem fraturas mandibulares de origem traumática não associadas à exodontia.

3 DISCUSSÃO

A fratura mandibular iatrogênica representa uma das complicações mais desafiadoras da exodontia de terceiros molares, principalmente quando se trata de dentes impactados na região do ângulo mandibular. Embora sua ocorrência seja rara, os danos funcionais e estéticos associados tornam essencial a identificação e manejo dos fatores predisponentes a essa intercorrência.

Diversos estudos indicam que a resistência óssea da mandíbula pode ser comprometida por variáveis anatômicas e técnicas, tornando certos pacientes mais vulneráveis. Dentre os principais fatores de risco citados na literatura, destacam-se: idade avançada, mandíbula atrófica, dentes impactados em posições desfavoráveis (como horizontal ou mesioangulada), presença de reabsorção óssea, osteotomia excessiva, e aplicação de forças traumáticas durante o procedimento cirúrgico (Subhashraj, 2009; Miloro et al., 2008; Cankaya et al., 2011).

A avaliação pré-operatória minuciosa é um passo crucial para o sucesso do procedimento. Exames como radiografia panorâmica e tomografia computadorizada (TC) são ferramentas indispensáveis para análise da morfologia óssea, localização do dente e grau de dificuldade da extração (Ellis III et al., 2009; Ethunandan et al., 2012). A escolha da técnica cirúrgica também tem papel determinante na prevenção das fraturas. O uso de técnicas menos invasivas, como a odontosecção e a osteotomia controlada, permite uma remoção mais segura e menos traumática do elemento dental.

Além disso, a experiência do cirurgião influencia diretamente nos desfechos do procedimento. A literatura evidencia que profissionais com menor experiência tendem a aplicar forças inadequadas ou negligenciar a realização de seccionamentos, aumentando o risco de fratura mandibular (Bodner et al., 2011; Grau-Manclús et al., 2011).

Assim, a integração entre conhecimento técnico, planejamento cuidadoso e domínio da técnica cirúrgica é indispensável para minimizar os riscos. Estudos atuais reforçam que o sucesso da exodontia de terceiros molares depende não apenas do ato cirúrgico em si, mas da análise criteriosa de múltiplos fatores que podem influenciar na integridade óssea mandibular.

Tabela 1 – Fatores de Risco para Fratura Iatrogênica Mandibular

Fatores de Risco
Idade avançada
Mandíbula atrófica
Terceiros molares impactados em posição horizontal/mesioangulada
Excesso de força durante a extração
Técnica cirúrgica inadequada
Ausência de odontosecção em dentes com raízes volumosas

Tabela 2 – Estratégias Preventivas

Medidas Preventivas
Avaliação radiográfica com RX panorâmica/TC
Planejamento cirúrgico individualizado
Uso de odontoseção e osteotomia controlada
Instrumental adequado e bem afiado
Aplicação de forças controladas
Execução por profissional capacitado

4 RESULTADOS

A análise da literatura sobre fraturas mandibulares iatrogênicas associadas à exodontia de terceiros molares revela que, embora esse tipo de fratura seja raro, sua ocorrência é clinicamente relevante e pode acarretar consequências funcionais e estéticas significativas para os pacientes. Estudos indicam que a incidência de fraturas mandibulares iatrogênicas após a remoção de terceiros molares impactados varia entre 0,0033% e 0,0046%, conforme relatado por Subhashraj (2009). A taxa de complicações, embora baixa, justifica a necessidade de uma análise aprofundada dos fatores de risco envolvidos e a implementação de estratégias preventivas adequadas para evitar essas intercorrências.

Diversos fatores de risco foram identificados na literatura, os quais contribuem diretamente para o aumento da probabilidade de fraturas iatrogênicas durante a extração de terceiros molares. A angulação do dente impactado é um dos fatores mais críticos: dentes mesioangulados (inclinados em direção à linha média) e dentes com raízes curvadas apresentam maior dificuldade de remoção e exigem técnicas mais agressivas, aumentando o risco de fratura mandibular. A presença de dentes impactados com raízes curvadas ou mesioanguladas está diretamente associada ao aumento da incidência de fraturas, conforme o estudo de Cankaya et al. (2011).

A densidade óssea do paciente também desempenha um papel importante no risco de fratura. Pacientes mais jovens, com maior densidade óssea, estão mais propensos a sofrer fraturas durante a extração devido à resistência do osso. Por outro lado, em pacientes mais velhos, a fragilidade óssea pode resultar em complicações adicionais, como a fratura do osso durante a remoção do dente. A literatura sugere que a maior parte das fraturas ocorre entre pacientes com idades entre 18 e 35 anos, faixa etária em que a densidade óssea é mais alta (Miloró et al., 2008).

O uso de exames de imagem adequados, como a radiografia panorâmica e a tomografia computadorizada, é fundamental para uma avaliação completa da anatomia do paciente e para o planejamento adequado da cirurgia. A literatura enfatiza que a falta de uma avaliação pré-operatória detalhada pode resultar na omissão de fatores anatômicos críticos que aumentam o risco de fraturas.

Dentes com raízes curvadas, dentes mesioangulados ou áreas com reabsorção óssea comprometida podem ser identificados previamente com o uso desses exames, permitindo que o cirurgião se prepare melhor para o procedimento e escolha as técnicas mais adequadas (Escoda e Domínguez, 2004).

No que se refere às técnicas de extração, o uso excessivo de força é um dos principais fatores de risco associados à fratura mandibular iatrogênica. A aplicação de forças inadequadas, seja durante a remoção direta do dente ou ao tentar manobras agressivas para sua extração, pode levar à fratura do osso mandibular. A literatura sugere que a adoção de técnicas mais conservadoras, como odontosecção (separação do dente em fragmentos menores) e a osteotomia controlada (corte preciso do osso), reduz significativamente o risco de fraturas, pois essas técnicas minimizam a necessidade de forças excessivas (Ellis et al., 2009).

Ademais, a experiência do cirurgião tem um impacto direto na ocorrência de complicações. Cirurgiões com maior treinamento e experiência são mais capacitados para lidar com casos complexos de dentes impactados e podem aplicar as técnicas corretas de forma mais eficaz, reduzindo as chances de fraturas mandibulares. A literatura sugere que cirurgiões menos experientes estão mais propensos a cometer erros técnicos durante o procedimento, o que pode aumentar o risco de fraturas.

A tabela a seguir resume os principais fatores de risco e as estratégias preventivas adotadas nos estudos revisados:

Fatores de Risco	Estratégias Preventivas
Idade jovem (18-35 anos)	Avaliação radiográfica pré-operatória detalhada para identificação de dentes complicados.
Dentes impactados com raízes curvadas	Uso de técnicas controladas como odontosecção, osteotomia mínima e técnicas de extração menos agressivas.
Uso excessivo de força	Aplicação de forças moderadas e adequação do uso de instrumentos, como extratores de pressão suave.
Ausência de avaliação radiográfica	Exames de imagem como tomografia computadorizada para análise detalhada da anatomia óssea e do dente.

Esses resultados indicam que a combinação de uma avaliação clínica e radiográfica minuciosa, aliada ao uso de técnicas adequadas durante o procedimento cirúrgico, é crucial para a redução do risco de fraturas mandibulares iatrogênicas. As evidências sugerem que o planejamento cirúrgico adequado e a escolha de uma técnica personalizada para cada paciente são fundamentais para evitar essas complicações.



5 CONCLUSÃO

As fraturas mandibulares iatrogênicas associadas à exodontia de terceiros molares, embora raras, representam uma complicação significativa na cirurgia bucomaxilofacial, com potencial para causar sérias consequências funcionais e estéticas para os pacientes. A análise da literatura revelou que fatores como a idade, a presença de dentes impactados, a densidade óssea e a técnica cirúrgica aplicada desempenham papéis cruciais na incidência dessas fraturas. Pacientes jovens, com dentes mesioangulados ou raízes curvadas, estão mais propensos a complicações devido à dificuldade aumentada na remoção dos dentes e à necessidade de aplicação de forças consideráveis.

As estratégias preventivas destacadas na revisão incluem a realização de exames de imagem adequados, como radiografias panorâmicas e tomografias computadorizadas, para avaliar as características anatômicas do paciente e planejar a abordagem cirúrgica. Técnicas minimamente invasivas, como odontoseção e osteotomia controlada, mostraram-se eficazes na redução da necessidade de forças excessivas durante a extração, minimizando o risco de fraturas. Além disso, a experiência do cirurgião também se revelou um fator determinante na prevenção de complicações, com profissionais mais experientes tendo uma taxa menor de falhas técnicas durante o procedimento.

Assim, a detecção precoce dos fatores de risco, juntamente com a implementação de estratégias preventivas adequadas, é essencial para garantir a segurança do paciente no processo de extração de terceiros molares. A combinação de uma avaliação radiográfica detalhada e a escolha de técnicas adequadas para cada caso específico pode reduzir consideravelmente o risco de fraturas mandibulares iatrogênicas, proporcionando um resultado mais seguro e eficaz para os pacientes. A formação contínua dos cirurgiões e o desenvolvimento de novas tecnologias de imagem e técnicas cirúrgicas têm o potencial de aprimorar ainda mais a segurança e os resultados no tratamento de dentes impactados.



REFERÊNCIAS

- Alling C, Helfrick J, Alling R. Indications for management of impacted teeth. In: Alling C, Helfrick J, Alling R, editors. Impacted teeth. Philadelphia: WB Saunders; 1993. p. 43-64.
- Bodner L, Brennan PA, McLeod NM. Characteristics of iatrogenic mandibular fractures associated with third molar removal. *Br J Oral Maxillofac Surg.* 2011;49(5):393-395.
- Cankaya AB, Erdem MA, Cakarer S, Cifter M, Oral CK. Iatrogenic mandibular fracture associated with third molar removal. *Int J Med Sci.* 2011;8(6):547-553.
- Chrcanovic BR, Custódio AL. Considerations of mandibular angle fractures during and after surgery for removal of third molars: a review of the literature. *Oral Maxillofac Surg.* 2010;14(2):71-79.
- Ellis E. Treatment methods for fractures of the mandibular angle. *Int J Oral Maxillofac Surg.* 1999;28:243-252.
- Ellis III E, Hupp JR, Tucker MR. Contemporary Oral and Maxillofacial Surgery. 5th ed. St. Louis: Mosby; 2009.
- Ethunandan M, Shanahan D, Patel M. Iatrogenic mandibular fractures following removal of impacted third molars: an analysis of 130 cases. *Br Dent J.* 2012;212(4):179- 184.
- Escoda CG, Domínguez JA. Accidentes y complicaciones de la exodoncia. In: Escoda CG, Aytés LB, editors. Tratado de cirugía bucal. Tomo I. Madrid: Ergón; 2004. p. 310- 39.
- Grau-Manclús V, Gargallo-Albiol J, Almendros-Marques N, Gay-Escoda C. Mandibular fractures related to the surgical extraction of impacted lower third molars: a report of 11 cases. *J Oral Maxillofac Surg.* 2011;69(5):1286-1290.
- Miloro M, Ghali GE, Larsen PE, Waite PD. Princípios de cirurgia bucomaxilofacial de Peterson. São Paulo: Editora Santos; 2008.
- Oliveira M da S, et al. Manejo eficiente de desafios em cirurgias de extração de terceiros molares. *Brazilian Journal of Implantology and Health Sciences.* 2024;6(1):1335–1346.
- Pereira AS, et al. Metodologia da pesquisa científica. [e-book]. Santa Maria: Ed. UAB/NTE/UFSM; 2018.
- SALMEN FS, et al. Third molar extractions: a retrospective study of 1178 cases. *RGO, Revista Gaúcha de Odontologia.* 2016;64(3):250-255.
- Santos LC, et al. Rara impacção dental de primeiro, segundo e terceiro molares com risco de fratura mandibular: relato de caso. *Full Dentistry Science.* 2019;10(38):37-41.
- Solova D, et al. Antibiotics efficiency in the infection complications prevention after third molar extraction: A systematic review. *Dentistry Journal.* 2022;10:72.
- Subhashraj K. A study on the impact of mandibular third molars on angle fractures. *J Oral Maxillofac Surg.* 2009;67:968-972.



YE ZX, et al. Pathologies associated with the mandibular third molar impaction. Science Progress. 2021;104(2):1-10.