

Revascularização pulpar: Uma revisão de literatura sistematizada

Heloisa Guimarães Resende¹
Bianca Vieira Ramos²
Daniel De Melo D’Oliveira³
Martinelle Ferreira da Rocha Taranto⁴
Raquel Auxiliadora Borges⁵
Isabel Cristina Ribeiro Madalena⁶
César Penazzo Lepri⁷
Jader Pinto⁸
Profa. Dra. Isabela Ribeiro Madalena⁹



10.56238/rcsv14n2-011

¹ Cirurgiã-dentista, Especialista em Endodontia, Mestranda em Odontologia

Orcid id: <https://orcid.org/0009-0007-0397-597X>

Email: heloisag.resende@gmail.com

² Cirurgiã-dentista

Faculdade de Odontologia, Centro Universitário Presidente Tancredo de Almeida Neves, São João del Rei, Minas Gerais, Brasil.

Orcid id: <https://orcid.org/0009-0008-5786-6100>

Email: vrbianca@hotmail.com

³ Cirurgião-dentista

Faculdade de Odontologia, Centro Universitário Presidente Tancredo de Almeida Neves, São João del Rei, Minas Gerais, Brasil.

Orcid id: <https://orcid.org/0009-0003-0681-1859>

Email: dolnepessoal@gmail.com

⁴ Bióloga e Mestre em Biotecnologia

Faculdade de Odontologia, Centro Universitário Presidente Tancredo de Almeida Neves, São João del Rei, Minas Gerais, Brasil.

Orcid id: <https://orcid.org/0000-0001-5556-4506>

Email: martinelle.taranto@uniptan.edu.br

⁵ Pedagoga e Mestre em Educação

Faculdade de Odontologia, Centro Universitário Presidente Tancredo de Almeida Neves, São João del Rei, Minas Gerais, Brasil.

Orcid id: <https://orcid.org/0009-0006-1486-2164>

Email: raquel.borges@uniptan.edu.br

⁶ Cirurgiã-dentista, Especialista em Endodontia

Cirurgiã-dentista em prática privada

Orcid id: <https://orcid.org/0009-0002-4345-4726>

Email: isabelmadalena@icloud.com

⁷ Cirurgião-dentista, Mestre e Doutor em Ciências

Departamento de Biomateriais, Universidade de Uberaba, Uberaba, MG, Brasil.

Orcid id: <https://orcid.org/0000-0003-4372-9718>

Email: cesarlepri@yahoo.com.br

⁸ Cirurgião-dentista, Mestre e Doutor em Odontologia

Faculdade de Odontologia, Centro Universitário Presidente Tancredo de Almeida Neves, São João del Rei, Minas Gerais, Brasil.

Orcid id: <https://orcid.org/0000-0003-2023-1589>

Email: jader.pinto@uniptan.edu.br

⁹ Cirurgiã-dentista, Mestre e Doutora em Ciências

Departamento de Biomateriais, Universidade de Uberaba, Uberaba, MG, Brasil.

Faculdade de Odontologia, Centro Universitário Presidente Tancredo de Almeida Neves,

Orcid id: <https://orcid.org/0000-0002-4486-1318>

Email: isabelarmadalena@hotmail.com

RESUMO

A revascularização pulpar apresenta como vantagem além da indução da rizogênese, um dente vital ao final do tratamento. Assim, o objetivo do presente trabalho foi realizar uma revisão sistematizada da literatura sobre a terapia de revascularização pulpar em dentes permanentes não vitais. A presente revisão utilizou as recomendações da declaração PRISMA e parâmetros PICOS. Foram incluídos apenas estudos experimentais dos últimos 10 anos, em língua inglesa e que possuíam resumo disponível. Foram excluídos manuscritos que não estivessem de acordo com os objetivos propostos para a realização desta pesquisa. A questão foco foi: A terapia de revascularização pulpar em dentes permanentes apresenta resultados promissores? A busca foi realizada na base de dados PubMed. Foram incluídos termos MeSH (Medical Subject Headings) e termos livres na seguinte disposição: (dental pulp necrosis[MeSH Terms]) OR (Tooth nonvital[MeSH Terms]) OR (Dentition, Permanent[MeSH Terms]) OR ("dental pulp necrosis") OR ("Tooth nonvital") OR ("Dentition, Permanent") OR ("immature permanent teeth") OR ("immature Teeth") AND (("Pulp revascularization") OR ("pulp Vascularization")). Os estudos incluídos foram compilados e organizados de acordo com as suas características. Os resultados demonstram que a revascularização pulpar em dentes permanentes é dependente principalmente da etapa de rizogênese, manejo operatório químico-mecânico e uso de materiais biocompatíveis. Em conclusão, a revascularização pulpar embora pouco evidenciada na literatura correlata e específica, demonstra resultados clínicos e radiográficos promissores em relação a reabilitação endodôntica.

Descritores: Necrose da Polpa Dentária, Dente não Vital, Dentição Permanente.

1 INTRODUÇÃO

A doença cárie dentária e os traumatismos dentários são injúrias muito comuns da cavidade bucal (Petti et al., 2018; Kazeminia et al., 2020). Na população infanto-juvenil em especial, uma revisão sistemática com meta-análise foi capaz de afirmar que a prevalência de cárie dentária em dentes permanentes, com uma amostra global de 1.454.871 crianças, foi de 53,8% (IC 95%: 50-57,5%) (Kazeminia et al., 2020). Em relação aos traumatismos dentários, estima-se que a prevalência global resulte em mais de 15% da população jovem e 22% da população infantil (Petti et al., 2018). É válido ressaltar que em ambas as situações, doença cárie dentária e traumatismos dentários, injúrias irreversíveis aos tecidos pulpares e periapicais podem ser iminentes (Ricucci et al., 2017; Bratteberg et al., 2020). Nestes casos, a terapia endodôntica do sistema de canais radiculares é citada como terapêutica padrão-ouro (AAE, 2013; Arslan et al., 2019); contudo, como desvantagem da técnica, pode-se citar que a terapêutica não é capaz de restaurar a vitalidade da polpa danificada.

A polpa dentária por sua vez, consiste principalmente de um tecido conjuntivo frouxo com uma variedade de células especializadas, como odontoblastos, fibroblastos, células endoteliais, células nervosas, células imunológicas e células-tronco/progenitoras (Yu; Abbott, 2007; Piva et al., 2017; Xie et al., 2021). Tal complexo de células, torna a polpa dentária um órgão único, responsável por desempenhar diversas funções locais além de contribuir para desenvolvimento harmônico do sistema estomatognático (Yu; Abbott, 2007). A perda da vitalidade pulpar e consequente, tratamento

endodôntico, reduzem significativamente a resistência dentinária (Soares et al., 2018; Rodrigues et al., 2020; Mannocci et al., 2022). Em casos de dentes imaturos – rizogênese incompleta – além da redução da resistência, interrupção da odontogênese e desequilíbrio no desenvolvimento harmônico do sistema estomatognático, as paredes radiculares frágeis, devido à fina espessura da dentina do canal radicular e amplitude do ápice aberto, tornam a terapia endodôntica ainda mais complexa (Gupta et al., 2020).

Destaca-se a muitos anos o protocolo para limitação de dano em dentes não vitais e imaturos em relação à odontogênese e desenvolvimento do sistema estomatognático descrito pela técnica de tratamento endodôntico associado a estratégias que induzam a apicificação - formação radicular (AAE, 2013). No entanto, diante o conhecimento contemporâneo da rica composição pulpar, papila apical e no ligamento periodontal de dentes com rizogênese incompleta, a terapia de revascularização pulpar tem sido proposta (Ding et al., 2009; Nagata et al., 2014; Aly et al., 2019; Arslan et al., 2019). A revascularização pulpar apresenta como vantagem além da indução da rizogênese, um dente vital ao final do tratamento (Ding et al., 2009; Aly et al., 2019; Arslan et al., 2019). Contudo, até o momento, demais evidências científicas ainda são necessárias para o concreto estabelecimento de protocolos (Galler et al., 2016; Silva et al., 2023). Assim, o objetivo do presente trabalho foi realizar uma revisão sistematizada da literatura sobre a terapia de revascularização pulpar em dentes permanentes não vitais.

2 MATERIAIS E MÉTODOS

Protocolo, critérios de elegibilidade e pergunta focada

Os critérios de inclusão seguiram as recomendações da declaração PRISMA (Page et al., 2021), seguindo os parâmetros PICO, conforme segue:

P - População: dentes permanentes não vitais com rizogênese incompleta;

I – Intervenção: terapia de revascularização pulpar;

C - Comparação: terapia endodôntica associada a estratégias que induzam a apicificação; O -

Resultado: superioridade da terapia de revascularização pulpar em relação a terapia endodôntica associada a estratégias que induzam a apicificação.

Foram incluídos apenas estudos experimentais dos últimos 10 anos, em língua inglesa e que possuíam resumo disponível. Foram excluídos manuscritos que não estivessem de acordo com os objetivos propostos para a realização desta pesquisa.

A questão foco foi: A terapia de revascularização pulpar em dentes permanentes não vitais apresenta resultados promissores?

2.1 FONTES DE INFORMAÇÃO

Foi realizada uma ampla pesquisa até 07 de outubro de 2023, nas seguintes bases de dados: MEDLINE (PubMed).

2.2 ESTRATÉGIA DE BUSCA

Foram incluídos termos MeSH (Medical Subject Headings) (<https://www.ncbi.nlm.nih.gov/pubmed>) e termos livres na seguinte disposição: (dental pulp necrosis[MeSH Terms]) OR (Tooth nonvital[MeSH Terms]) OR (Dentition, Permanent[MeSH Terms]) OR ("dental pulp necrosis") OR ("Tooth nonvital") OR ("Dentition, Permanent") OR ("immature permanent teeth") OR ("immature Teeth") AND (("Pulp revascularization") OR ("pulp Vascularization")).

2.3 FONTES DE EVIDÊNCIAS, PROCESSO DE MAPEAMENTO DE DADOS, ITENS DE DADOS

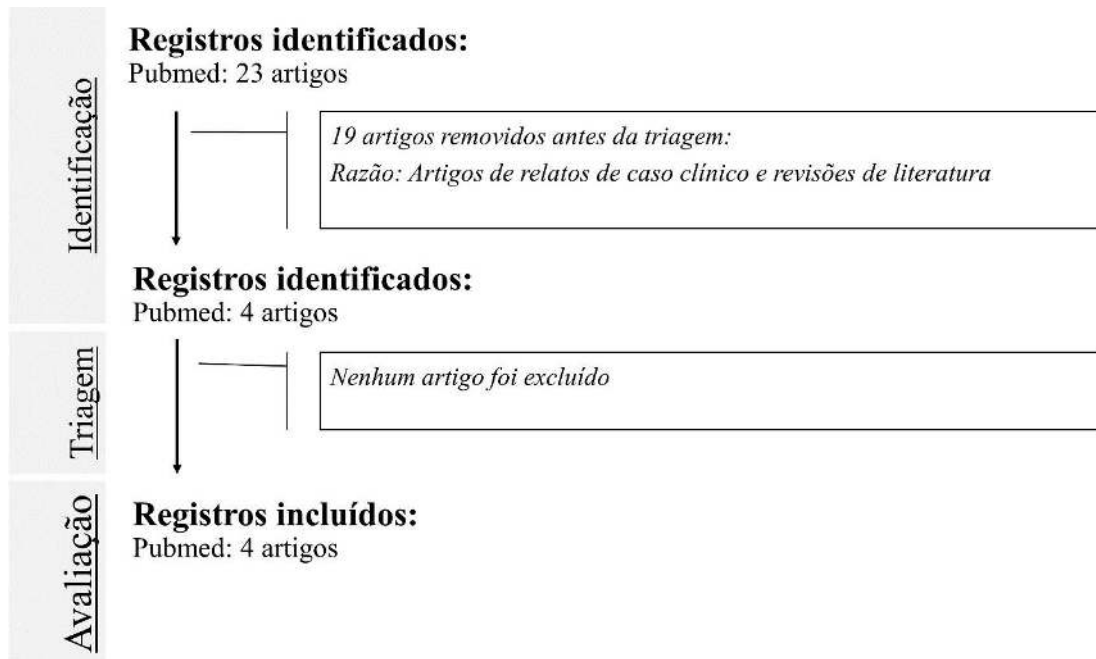
Antes de iniciar a triagem para esta revisão, um formulário de mapeamento de dados foi desenvolvido em conjunto para determinar quais variáveis extrair. O revisor mapeou os dados, discutiu os resultados e atualizou continuamente o formulário de mapeamento de dados em um processo interativo. Todos esses processos foram posteriormente revisados por um examinador experiente.

Os dados dos estudos incluídos foram compilados e organizados de acordo com as características do estudo.

3 RESULTADOS

A estratégia de busca inicial recuperou um total de 4 trabalhos experimentais ao longo de 10 anos. O fluxograma de artigos recuperados, incluídos e excluídos está resumido na Figura 1. A Tabela 1 demonstra as características dos artigos incluídos. Os resultados demonstram que a revascularização pulpar em dentes permanentes não vitais é dependente principalmente da etapa de rizogênese, manejo operatório químico-mecânico e uso de materiais biocompatíveis.

Figura 1. Fluxograma proposto para a presente revisão sistematizada.



Fonte: Os autores.

Tabela 1. Características dos artigos incluídos.

Autor/ano	Objetivo	Amostra	Materiais utilizados	Resultados principais /acompanhamento	Conclusão
Ding <i>et al.</i> (2009)	Examinar o efeito de um procedimento de revascularização pulpar em dentes necróticos imaturos com periodontite apical	12 pacientes	<ul style="list-style-type: none"> • Irrigação com hipoclorito de sódio 5,25% • EDTA 5% • Curativo de demora: Pasta antibiótica tripla (minociclina, metronidazol e ciprofloxacina) em 1/3 médio e apical – 1 semana • Selamento: Agregado trióxido mineral cinza (MTA) 	Três dentes apresentaram desenvolvimento radicular completo e resposta positiva ao teste pulpar	A revascularização pode ser eficaz no manejo de dentes permanentes imaturos com periodontite apical com seleção apropriada de casos.
Nagata <i>et al.</i> (2014)	Avaliar dentes imaturos traumatizados tratados com dois protocolos de revascularização pulpar.	<ul style="list-style-type: none"> • 23 dentes • Pacientes 7 a 17 anos 	<ul style="list-style-type: none"> • Irrigação com hipoclorito de sódio 6% • EDTA 17% • Curativo de demora: Pasta antibiótica tripla (minociclina, metronidazol e ciprofloxacina) ou hidróxido de cálcio com clorexidina gel 2% – 3 semanas • Selamento: Agregado trióxido mineral cinza (MTA) 	<ul style="list-style-type: none"> • O grupo submetido a medicação com pasta tripla apresentou redução significativa de dor espontânea, dor à percussão horizontal e a palpação, enquanto o grupo submetido ao hidróxido de cálcio e clorexidina demonstraram redução significativa de dor à percussão vertical; • Nenhum dente recuperou vitalidade pulpar; • Descoloração foi significativamente maior no grupo do hidróxido de cálcio e clorexidina; • Reparo significativo da lesão periapical foi observado no grupo submetido a pasta tripla • Acompanhamento: 9 a 19 meses 	Os resultados da revascularização de pacientes traumatizados tratados com os protocolos testados apresentaram dados clínicos e radiográficos semelhantes. Porém, a pasta tripla causou problema estético levando à descoloração dos dentes.
Aly <i>et al.</i> (2019)	Avaliar clínica e radiograficamente o efeito do uso de dois tipos de materiais de <i>plug</i> coronal na revascularização de dentes imaturos não vitais.	<ul style="list-style-type: none"> • 26 dentes; • Pacientes de 8 -15 anos 	<ul style="list-style-type: none"> • Irrigação com hipoclorito de sódio 1,5% • EDTA 5% • Curativo de demora: Pasta antibiótica dupla (metronidazol e ciprofloxacina) em 1/3 médio e apical – 4 semanas Selamento: Agregado trióxido mineral branco (MTA) ou Biodentine® 	<ul style="list-style-type: none"> • Não houve diferença estatisticamente significativa entre grupos; • O grupo I (Biodentine®) obteve sucesso clínico e radiográfico de 100% e o grupo II (MTA) obteve sucesso em 91,66% ao final do período de acompanhamento • Acompanhamento: Até 12 meses 	Tanto o Biodentine® quanto o Agregado Trióxido Mineral tiveram sucesso clínico na resolução dos sinais e sintomas associados aos dentes necróticos.
	Comparar sucesso clínicos e radiográficos de procedimentos endodônticos regenerativos e	<ul style="list-style-type: none"> • 56 dentes • Pacientes entre 18-30 anos sem 	<ul style="list-style-type: none"> • Irrigação com hipoclorito de sódio 1% • EDTA 5% • Curativo de demora: Pasta antibiótica tripla 	<ul style="list-style-type: none"> • Não houve diferença estatística entre grupos; • 92,3% e 80% nos grupos tratamento regenerativo e tratamento endodôntico convencional, respectivamente, 	Os procedimentos endodônticos regenerativos têm potencial para serem utilizados como uma

Arslan <i>et al.</i> (2019)	tratamento endodôntico convencional em dentes maduros necróticos com radiolucências periapicais	alterações sistêmicas	<ul style="list-style-type: none">• (doxiciclina, metronidazol e ciprofloxacina) em 1/3 médio e apical – 3 semanas• Selamento: Agregado trióxido mineral branco (MTA)	<ul style="list-style-type: none">• Metade dos dentes tratados com tratamento regenerativo responderam ao teste elétrico da polpa• Acompanhamento: até 12 meses	opção de tratamento para dentes maduros com grandes radiolucências periapical.
-----------------------------	---	-----------------------	--	--	--

Fonte: Os autores.

4 DISCUSSÃO

A revascularização pulpar apresenta vantagens significativas ao desenvolvimento harmônico do sistema estomatognático (Ding et al., 2009; Soares et al., 2018; Aly et al., 2019; Arslan et al., 2019; Gupta et al., 2020; Rodrigues et al., 2020; Mannocci et al., 2022). Contudo, demais evidências científicas são incentivadas em relação aos protocolos e situações indicadas. Assim, foi realizar uma revisão sistematizada da literatura sobre a terapia de revascularização pulpar em dentes permanentes não vitais. Nossos resultados demonstram a terapia de revascularização pulpar apresenta prognóstico satisfatório, mas, poucos estudos clínicos foram realizados ao longo dos anos para delimitação de protocolos (Ding et al., 2009; Nagata et al., 2014; Aly et al., 2019; Arslan et al., 2019).

Vários fatores podem ser citados como influentes no sucesso da revascularização pulpar como: idade dos tecidos e polpa dentária, manejo da infecção, etapas operatórias, uso de materiais biocompatíveis, dentre outros (Arslan et al., 2019). Em relação à idade dos tecidos pulpare e perirradiculares estima-se que células mesenquimais provenientes da papila apical do dente jovem possam migrar para o canal radicular estimulando a neoformação de tecido pulpar e dentinário, favorecendo a rizogênese (Yu; Abbott, 2007; Piva et al., 2017; Xie et al., 2021). Em nosso trabalho a maioria dos artigos foram realizados em pacientes jovens e em dentes com rizogênese incompleta (Ding et al., 2009; Nagata et al., 2014; Aly et al., 2019). Contudo, destaca-se os resultados promissores em relação à redução de sinais e sintomas clínicos/radiográficos que indiquem necrose pulpar, realizado em pacientes jovens e dentes com rizogênese completa (Arslan et al., 2019). Tais resultados incentivam novos estudos que otimizem as etapas de instrumentação e desinfecção do conteúdo necrótico no sistema de canais radiculares. A instrumentação realizada com 5 ou 6 tamanhos superiores ao primeiro instrumento de trabalho (Saini et al., 2012), junto à desinfecção química, indica superioridade da técnica de revascularização pulpar sobre a terapia endodôntica convencional (Arslan et al., 2019).

No protocolo de revascularização pulpar, a irrigação do sistema de canais radiculares com hipoclorito de sódio foi citada com diversas concentrações. Geralmente, concentrações menores são preferidas para evitar toxicidade aos tecidos mesenquimais (Aly et al., 2019; Arslan et al., 2019). No entanto, ressalta-se que a irrigação com hipoclorito de sódio a 6% descrita foi utilizada limitada ao comprimento de trabalho menos 3 mm para evitar toxicidade aos tecidos periapicais. Evidencia-se ademais, que o curativo de demora foi realizado com clorexidina gel 2% diante suas extensas propriedades antimicrobianas residuais, difusão nos túbulos dentinários e baixa toxicidade (Nagata et al., 2014); o que se contrapõem a maioria dos estudos que utilizam medicação intracanal de curativo de demora à base de pastas antibióticas (Ding et al., 2009; Aly et al., 2019; Arslan et al., 2019).

As pastas antibióticas utilizam dois ou três antibióticos em sua composição com objetivo de desinfetar e estimular o completo desenvolvimento do sistema de canais radiculares. São descritas pastas antibióticas com união da doxiciclina, metronidazol e ciprofloxacina (Ding et al., 2009; Arslan et al., 2019); metronidazol e ciprofloxacina (Aly et al., 2019). O uso das pastas antibióticas demonstra resultados promissores e superiores ao uso da clorexidina e hidróxido de cálcio. Entretanto, desvantagens amplamente citadas em relação a pasta antibiótica é a descoloração coronária (Nagata et al., 2014) e o potencial para causar resistência bacteriana (Shin, 2009; Soares et al., 2013). Evidências sugerem que demais estudos clínicos sejam realizados também pela ausência de informações sobre a quantidade de pasta antibiótica administrada e tempo de uso necessário, que pode variar de 3 a 4 semanas (Ding et al., 2009; Nagata et al., 2014; Aly et al., 2019; Arslan et al., 2019). A quantidade excessiva pode levar ao insucesso de tratamento uma vez da toxicidade às células mesenquimais (Chuensombat et al., 2013).

Transcorrido o período de desinfecção e formação de coágulo no interior do canal, outra etapa importante é a do selamento cervical com material biocompatível. O agregado trióxido mineral (MTA) foi considerado o material mais recomendado para procedimentos regenerativos a serem colocados sobre o coágulo sanguíneo, pois proporciona uma excelente vedação (Ding et al., 2004; Nagata et al., 2014; Arslan et al., 2019). Tecnicamente, a aplicação do MTA sobre um coágulo sanguíneo é desafiadora uma vez que o processo de condensação pode resultar em um deslocamento do material apicalmente (Aly et al., 2019). Além disso, evidências também descrevem tempo de presa prolongado e descoloração coronária mesmo sendo MTA branco (Arslan et al., 2019). Já o Biodentine® é um material que possui as mesmas propriedades mecânicas da dentina humana, citotoxicidade muito baixa e supera as desvantagens clínicas do MTA em relação a descoloração (Aly et al., 2019). O Biodentine® é um material da cor do dente que causa menor descoloração quando comparado a outros materiais de silicato de cálcio (Nagy et al., 2014; Yoldas et al., 2016) devido à presença do material ao nível do orifício. O Biodentine® tem melhor consistência e permite uma condensação sem qualquer deslocamento apical. Tempo de presa de 12 minutos é citado, permitindo a colocação da restauração em compósito na mesma consulta (Aly et al. 2019). Contudo, demais estudos são necessários visto que apenas o estudo de Aly et al. (2019) traz o uso do Biodentine® na revascularização pulpar.

Por fim, espera-se que a presente revisão sistemática possa contribuir com evidências científicas e delimitação de protocolos para revascularização pulpar em pacientes jovens.

5 CONCLUSÃO

A revascularização pulpar embora pouco evidenciada na literatura correlata e específica, demonstra resultados clínicos e radiográficos promissores em relação a reabilitação endodôntica.

DECLARAÇÃO DE CONFLITO DE INTERESSE

Os autores declaram não haver conflito de interesse.

AGRADECIMENTOS

A Coordenação de Aperfeiçoamento de Pessoal de Nível Superior – CAPES - Brasil.

FINANCIAMENTO

A pesquisa foi realizada com apoio financeiro da Coordenação de Aperfeiçoamento de Pessoal de Nível Superior (CAPES-Brasil) – PDPG-POSDOC/Bolsa - nº 88887.755620/2022-00.

REFERÊNCIAS

AAE - American Association of Endodontists. regenerative endodontics. Regenerative Endodontics. 2022. Disponível em: <https://www.aae.org/specialty/clinical-resources/regenerative-endodontics/>. Acesso em: 20 agosto 2023.

ALY, M. M.; TAHA, S. E. E. D.; EL SAYED, M. A.; YOUSSEF, R.; OMAR, H. M. Clinical and radiographic evaluation of Biodentine and Mineral Trioxide Aggregate in revascularization of non-vital immature permanent anterior teeth (randomized clinical study). *International Journal of Paediatric Dentistry*, v. 29, n. 4, p. 464-473, 2019. Disponível em: <https://onlinelibrary.wiley.com/doi/abs/10.1111/ipd.12474>. Acesso em: 22 de novembro 2023.

ARSLAN, H.; AHMED, H. M. A.; ŞAHIN, Y.; YILDIZ, E. D.; GÜNDOĞDU, E. C.; GÜVEN, Y.; KHALILOV, R. Regenerative endodontic procedures in necrotic mature teeth with periapical radiolucencies: a preliminary randomized clinical study. *Journal of Endodontics*, v. 45, n. 7, p. 863-872, 2019. Disponível em: <https://www.sciencedirect.com/science/article/pii/S0099239919302948>. Acesso em: 11 de novembro 2023.

BRATTEBERG, M.; THELEN, D. S.; KLOCK, K. S.; BÅRDSSEN, A. Traumatic dental injuries and pulp sequelae in an adolescent population. *Dental Traumatology*, v. 37, n. 2, p. 294-301, 2021. Disponível em: <https://onlinelibrary.wiley.com/doi/abs/10.1111/edt.12635>. Acesso em: 21 de outubro 2023.

CHUENSOMBAT, S.; KHEMMALEELAKUL, S.; CHATTIPAKORN, S.; SRISUWAN, T. Cytotoxic effects and antibacterial efficacy of a 3-antibiotic combination: an in vitro study. *Journal of Endodontics*, v. 39, n. 6, p. 813-819, 2013. Disponível em: <https://www.sciencedirect.com/science/article/abs/pii/S0099239912011181>. Acesso em: 01 de dezembro 2023.

DING, R. Y.; CHEUNG, G. S. P.; CHEN, J.; YIN, X. Z.; WANG, Q. Q.; ZHANG, C. F. Pulp revascularization of immature teeth with apical periodontitis: a clinical study. *Journal of Endodontics*, v. 35, n. 5, p. 745-749, 2009. Disponível em: <https://www.sciencedirect.com/science/article/abs/pii/S009923990900137X>. Acesso em: 27 de novembro 2023.

GALLER, KM; KRASTL, G.; SIMON, S.; VAN GORP, G.; MESCHI, N.; VAHEDI, B.; LAMBRECHTS, P. European Society of Endodontology position statement: Revitalization procedures. *International Endodontic Journal*, v. 49, n. 8, p. 717-723, 2016. Disponível em: <https://onlinelibrary.wiley.com/doi/abs/10.1111/iej.12629>. Acesso em: 11 de setembro 2023.

GUPTA, S.; SODHI, S. P.; BRAR, G. K.; BANSAL, R. N. Endodontic treatment of immature tooth-a challenge. *Journal of Pre-Clinical and Clinical Research*, v. 14, n. 3, p. 73-79, 2020. Disponível em: <https://www.jpccr.eu/Endodontic-treatment-of-immature-tooth-a-challenge,126280,0,2.html>. Acesso em: 15 de novembro 2023.

KAZEMINIA, M.; ABDI, A.; SHOHAIMI, S.; JALALI, R.; VAISI-RAYGANI, A.; SALARI, N.; MOHAMMADI, M. Dental caries in primary and permanent teeth in children's worldwide, 1995 to 2019: a systematic review and meta-analysis. *Head & Face Medicine*, v. 16, n. 1, p. 1-21, 2020. Disponível em: <https://head-face-med.biomedcentral.com/articles/10.1186/s13005-020-00237-z>. Acesso em: 30 de setembro 2023.

MANNOCCI, F.; BITTER, K.; SAURO, S.; FERRARI, P.; AUSTIN, R.; BHUVA, B. Present status and future directions: The restoration of root filled teeth. *International Endodontic Journal*, v. 55, p. 1059-1084, 2022. Disponível em: <https://onlinelibrary.wiley.com/doi/full/10.1111/iej.13796>. Acesso em: 04 de outubro 2023.

NAGATA, J. Y.; DE ALMEIDA GOMES, B. P. F.; LIMA, T. F. R.; MURAKAMI, L. S.; DE FARIA, D. E.; CAMPOS, G. R.; DE SOUZA-FILHO, F. J.; DE JESUS SOARES, A. Traumatized immature teeth treated with 2 protocols of pulp revascularization. *Journal of Endodontics*, v. 40, n. 5, p. 606-612, 2014. Disponível em: <https://www.sciencedirect.com/science/article/abs/pii/S0099239914000934>. Acesso em: 18 de novembro 2023.

NAGY, M. M.; TAWFIK, H. E.; HASHEM, A. A. R.; ABU-SEIDA, A. M. Regenerative potential of immature permanent teeth with necrotic pulps after different regenerative protocols. *Journal of Endodontics*, v. 40, n. 2, p. 192-198, 2014. Disponível em: <https://www.sciencedirect.com/science/article/abs/pii/S0099239913009734>. Acesso em: 02 de dezembro 2023.

PAGE, M. J.; MCKENZIE, J. E.; BOSSUYT, P. M.; BOUTRON, I.; HOFFMANN, T. C. MULROW, C. D.; SHAMSEER, L.; TETZLAFF, J. M.; AKL, E. A.; BRENNAN, S. E.; CHOU, R.; GLANVILLE, J.; GRIMSHAW, J. M.; HRÓBJARTSSON, A.; LALU, M. M.; LI, T.; LODER, E. W.; MAYO-WILSON, E.; MCDONALD, S.; MCGUINNESS, L. A.; STEWART, L. A.; THOMAS, J.; TRICCO, A. C.; WELCH, V. A.; WHITING, P.; MOHER, D. The PRISMA 2020 statement: an updated guideline for reporting systematic reviews. *BMJ*, v. 29, n. 372, p. 71, 2021. Disponível em: <https://pubmed.ncbi.nlm.nih.gov/33782057/> Acesso em: 10 de novembro de 2023.

PETTI, S.; GLENDOR, U.; ANDERSSON, L. World traumatic dental injury prevalence and incidence, a meta-analysis—One billion living people have had traumatic dental injuries. *Dental Traumatology*, v. 34, n. 2, p. 71-86, 2018. Disponível em: <https://onlinelibrary.wiley.com/doi/full/10.1111/edt.12389>. Acesso em: 08 de outubro 2023.

PIVA, E.; TARLÉ, S. A.; NÖR, J. E.; ZOU, D.; HATFIELD, E.; GUINN, T.; EUBANKS, E. J.; KAIGLER, D. Dental pulp tissue regeneration using dental pulp stem cells isolated and expanded in human serum. *Journal of Endodontics*, v. 43, n. 4, p. 568-574, 2017. Disponível em <https://www.sciencedirect.com/science/article/abs/pii/S0099239916309682>. Acesso em: 08 de setembro 2023.

RICUCCI, D., SIQUEIRA JR, J. F., LOGHIN, S., LIN, L. M. Pulp and apical tissue response to deep caries in immature teeth: a histologic and histobacteriologic study. *Journal of Dentistry*, v. 56, p. 19-32, 2017. Disponível em: <https://www.sciencedirect.com/science/article/abs/pii/S0300571216302056>. Acesso em: 18 de outubro 2023.

RODRIGUES, M. D. P.; SOARES, P. B. F.; GOMES, M. A. B.; PEREIRA, R. A.; TANTBIROJN, D.; VERSLUIS, A.; SOARES, C. J. Direct resin composite restoration of endodontically-treated permanent molars in adolescents: bite force and patient-specific finite element analysis. *Journal of Applied Oral Science*, v. 28, 2020. Disponível em: <https://www.scielo.br/j/jaos/a/bZRqn6NzqL4YYZnBnhYvyVG/?format=html&lang=e>. Acesso em: 29 de outubro 2023.

SAINI, H. R.; TEWARI, S.; SANGWAN, P.; DUHAN, J.; GUPTA, A. Effect of diferente apical preparation sizes on outcome of primary endodontic treatment: a randomized controlled trial. *Journal of Endodontics*, v. 38, n. 10, p. 1309-1315, 2012. Disponível em:

<https://www.sciencedirect.com/science/article/abs/pii/S0099239912006061>. Acesso em: 01 de dezembro 2023.

SHIN, S. Y.; ALBERT, J. S.; MORTMAN, R. E. One step pulp revascularization treatment of an immature permanent tooth with chronic apical abscess: a case report. *International Endodontic Journal*, v. 42, n. 12, p. 1118-1126, 2009. Disponível em: <https://onlinelibrary.wiley.com/doi/abs/10.1111/j.1365-2591.2009.01633.x>. Acesso em: 05 de novembro 2023.

SILVA, M. L. C., DE VASCONCELOS, E. M. G. M., DE PASQUALI LEONARDI, M. F., RAMALHO, C. L. G. Regeneração Pulpar: Uma nova opção terapêutica em dentes definitivos imaturos. ID on line. *Revista de Psicologia*, v. 17, n. 65, p. 1-17, 2023. Disponível em: <https://idonline.emnuvens.com.br/id/article/view/3685>. Acesso em: 06 de outubro 2023.

SOARES, C. J.; RODRIGUES, M. D. P.; FARIA-E-SILVA, A. L.; SANTOS-FILHO, P. C. F.; VERÍSSIMO, C.; KIM, H. C.; VERSLUIS, A. How biomechanics can affect the endodontic treated teeth and their restorative procedures? *Brazilian Oral Research*, v. 32, 2018. Disponível em: <https://www.scielo.br/j/bor/a/TcSFzSrsWRdR7GG9Ckx8Rz/?lang=en>. Acesso em: 10 de outubro 2023.

XIE, Z.; SHEN, Z.; ZHAN, P.; YANG, J.; HUANG, Q.; HUANG, S.; CHEN, L.; LIN, Z. Functional dental pulp regeneration: basic research and clinical translation. *International Journal of Molecular Sciences*, v. 22, n. 16, p. 8991, 2021. Disponível em: <https://www.mdpi.com/1422-0067/22/16/8991>. Acesso em: 07 de setembro 2023.

YOLDAS, S. E.; BANI, M.; ATABEK, D.; BODUR, H. Comparison of the potential discoloration effect of bioaggregate, biodentine, and white mineral trioxide aggregate on bovine teeth: in vitro research. *Journal of Endodontics*, v. 42, n. 12, p. 1815-1818, 2016. Disponível em: <https://www.sciencedirect.com/science/article/abs/pii/S0099239916305738>. Acesso em: 03 de dezembro 2023.

YU, C., ABBOTT, P. V. An overview of the dental pulp: its functions and responses to injury. *Australian Dental Journal*, v. 52, p. S4-S6, 2007. Disponível em: <https://onlinelibrary.wiley.com/doi/abs/10.1111/j.1834-7819.2007.tb00525.x>. Acesso em: 22 de setembro 2023.