

## **ALÉM DA FUNÇÃO: A REVOLUÇÃO ESTÉTICA DA CARACTERIZAÇÃO GENGIVAL EM PRÓTESES TOTAIS**

### **BEYOND FUNCTION: THE AESTHETIC REVOLUTION OF GINGIVAL CHARACTERIZATION IN COMPLETE DENTURES**

### **MÁS ALLÁ DE LA FUNCIÓN: LA REVOLUCIÓN ESTÉTICA DE LA CARACTERIZACIÓN GENGIVAL EN PRÓTESIS COMPLETAS**



10.56238/sevenVIIImulti2026-034

**Juary Rodrigues Pereira**

Mestre em Reabilitação Oral

Instituição: São Leopoldo Mandic

E-mail: [juary.rodriguespereira@gmail.com](mailto:juary.rodriguespereira@gmail.com)

#### **RESUMO**

Esta revisão de literatura consolida a caracterização gengival em prótese total como paradigma contemporâneo na reabilitação oral estética, mediante análise crítica das evidências científicas que demonstram sua superioridade na reprodução de morfologias e pigmentações gengivais biologicamente plausíveis. A estrutura técnica desta metodologia fundamenta-se nos avanços poliméricos das resinas termopolimerizáveis de última geração, cuja estrutura polimérica permite modulação cromática precisa e estabilidade de cor duradoura. O avanço tecnológico elevou as propriedades ópticas e físicas dessas resinas a um novo patamar. Esse progresso se traduz em: adaptação precisa aos tecidos, distribuição uniforme da cor e uma interação com a luz que imita perfeitamente o tecido gengival natural, bem como uma excelente lisura superficial. Trata-se de uma mudança radical em relação ao passado, quando se usava-se basicamente uma única tonalidade de rosa. Essa limitação estética, hoje superada, era uma das principais causas de insucesso e rejeição das próteses pelos pacientes. A análise demonstra que o protocolo integrado de planejamento clínico-laboratorial possibilita a obtenção de resultados previsíveis que sintetizam os princípios de bioestética, função mastigatória e expectativas psicossociais. Conclui-se que o cuidado em cada fase clínica e laboratorial constitui determinante fundamental para o êxito reabilitador, orientado pela máxima de personalização tecidual que redefine os padrões de naturalidade em reabilitação com próteses totais.

**Palavras-chave:** Caracterização Gengival. Prótese Total Estética. Resinas Termopolimerizáveis. Reabilitação Oral. Odontologia Estética.

#### **ABSTRACT**

This literature review establishes gingival characterization in complete dentures as a contemporary paradigm in aesthetic oral rehabilitation. A critical analysis of the scientific evidence demonstrates the technique's superiority in reproducing biologically plausible gingival morphologies and pigmentations. Its technical foundation lies in the polymeric advancements of latest-generation heat-polymerized resins, whose molecular architecture provides precise chromatic modulation and remarkable color stability. Technological progress has elevated the optical and physical properties of these materials to a new level, resulting in: precise marginal adaptation, uniform pigment distribution, light interaction

that mimics natural gingival tissue, and a clinically superior surface smoothness. This evolution represents a radical shift from the previous scenario, which was limited to rosaceous monochromacyan aesthetic restriction recognized as a primary factor in prosthetic failure and patient rejection. The analysis demonstrates that an integrated clinical and laboratory planning protocol enables predictable outcomes, synthesizing the principles of bioesthetics, masticatory function, and psychosocial expectations. It is concluded that meticulous rigor in each clinical and laboratory phase is a fundamental determinant for rehabilitative success, guided by the principle of tissue personalization that redefines the standards of naturalness in complete denture rehabilitation.

**Keywords:** Gingival Characterization. Complete Denture Aesthetics. Heat-polymerized Resins. Oral Rehabilitation. Esthetic Dentistry.

## RESUMEN

Esta revisión bibliográfica consolida la caracterización gingival en prótesis completas como un paradigma contemporáneo en la rehabilitación oral estética, mediante un análisis crítico de la evidencia científica que demuestra su superioridad en la reproducción de morfologías y pigmentaciones gingivales biológicamente plausibles. La estructura técnica de esta metodología se basa en los avances poliméricos de la última generación de resinas termopolimerizables, cuya estructura polimérica permite una modulación cromática precisa y una estabilidad de color duradera. El avance tecnológico ha elevado las propiedades ópticas y físicas de estas resinas a un nuevo nivel. Este progreso se traduce en: una adaptación precisa a los tejidos, una distribución uniforme del color y una interacción con la luz que imita a la perfección el tejido gingival natural, así como una excelente suavidad superficial. Esto representa un cambio radical con respecto al pasado, cuando se utilizaba básicamente un solo tono de rosa. Esta limitación estética, ahora superada, era una de las principales causas de fracaso y rechazo de las prótesis por parte de los pacientes. El análisis demuestra que el protocolo integrado de planificación clínico-laboratorio permite obtener resultados predecibles que sintetizan los principios de bioestética, función masticatoria y expectativas psicosociales. Se concluye que la atención en cada fase clínica y de laboratorio es fundamental para una rehabilitación exitosa, guiada por el principio de personalización tisular, que redefine los estándares de naturalidad en la rehabilitación con prótesis completas.

**Palabras clave:** Caracterización Gingival. Prótesis Completa Estética. Resinas Termocurables. Rehabilitación Oral. Odontología Estética.

## 1 INTRODUÇÃO

A caracterização em prótese total não é um assunto recente. Ocorre desde a década de 40, com a evolução dos materiais, principalmente das resinas, as quais vieram a substituir a borracha vulcanizada devido a suas características peculiares, tais como translucidez e possibilidade de pigmentação. A odontologia sempre buscou dentro da reabilitação com prótese total utilizar-se materiais que apresentassem boas propriedades biológicas e estéticas, com o advento das resinas termopolimerizáveis ocorreu um grande avanço na qualidade das próteses, técnicas adequadas permitiram que a coloração das resinas pudessem ter o aspecto cada vez mais natural no entanto se faz necessários estudos mais recentes que enfatize, a grande versatilidade desse material.

Rich (1946) relatou que as gengivas artificiais usadas em base de prótese total poderiam posteriormente incorporar pigmentos, sem que perdessem suas propriedades, criando assim uma padronização, da mesma maneira que ocorre na gengiva natural. Tais pigmentos são divididos em regiões ou linhas mais claras ou mais escuras que o restante da mucosa oral. Para que houvesse maior gama de cores, observando, inclusive, a quantidade de melanina na pele, foram trabalhados materiais como o óxido ferroso, o sulfato de mercúrio, o óxido de titânio e vermelho à base de cádmio como pigmentos, misturados em diferentes proporções com a resina acrílica rosa e incolor.

Gerhard e Sawyer (1966) conseguiram ao longo do tempo melhorar a pigmentação da resina utilizando giz puro, obtendo assim uma coloração semelhante aos marrons e negros, cores que se aproximavam da mucosa do paciente e que tornavam a resina mais aceitável para quem recebia atendimento.

Wilkler et al. (1970) lembram que a utilização de resinas convencionais na cor rosa, para a base de dentaduras completas em pacientes negros que possuíam uma linha de sorriso muito alta, apresentaram resultados muito antiestéticos. Para a solução desse problema, foi desenvolvida uma técnica de caracterização intrínseca, utilizando pigmentos preparados com base nos resultados em uma série de experiências e estudos. Esses pigmentos foram aplicados na mufla através de pincéis em diferentes espessuras. Com isso, foi possível simular os vários graus de pigmentação melanínica que caracteriza os tecidos orais das pessoas de raça negra.

Choudhary et al. (1975) descrevem em um dos seus trabalhos a caracterização intrínseca para pacientes negros. Esse fato foi uma grande evolução, pois, a partir desses postulados, poderiam ser usadas pigmentações para pacientes de outras raças também. Os cientistas usaram o recurso polaroide de fotografia para identificar melhor a coloração dos tecidos orais, e posteriormente, tomando por base a resina acrílica de coloração natural, adicionaram pigmentos; obtiveram, assim, as tonalidades escura, moderada clara, púrpura, preto e marrom.

Keki et al. (1980) descreveram que as cores correspondentes às bases de próteses em pacientes melanodérmicos são tão importantes quanto a seleção adequada e o posicionamento dos dentes. Elas

fazem parte de uma etapa de planejamento imprescindível para pacientes com linha de sorriso alto, em casos com esse uma resina acrílica com variações de tonalidades gengivais pode ser uma alternativa viável, tais como os kits para mudança de tonalidade das resinas. Várias técnicas têm sido descritas, porém poucas atendem às expectativas e nenhuma dessas técnicas permite a avaliação exata até que a prótese seja finalizada. Em outro caso, o autor descreve uma técnica usando a resina Lucitone como pigmento, obtendo assim uma grande variação de tons avermelhados. Para os pigmentos marrom e black, no entanto, foram utilizados pigmentos parecidos com lápis kayon. Ao final do trabalho, percebeu-se que as tonalidades eram semelhantes aos tecidos naturais e que, assim, a personalização é necessária, uma vez que a técnica fornece um meio simples e eficaz de harmonização da cor base para produzir um resultado estético.

Tamaki (1983) descreve a prótese dentária como uma ciência que trata da substituição de um ou mais dentes ausentes do arco dental e das partes circunvizinhas, proporcionando assim uma melhora na função mastigatória com a utilização de componentes protéticos, objetivando a substituição dos elementos ausentes e de restituição da função, da estética e a saúde do órgão de mastigação o que favorece a manutenção desse órgão em condições normais, por maior tempo passível, contribuindo assim para o equilíbrio entre forma e função da cavidade oral.

Segundo Esposito (1980), as bases da dentadura, além de apresentarem um contorno correto para fornecerem suporte adequado aos lábios e a musculatura facial, também deveriam apresentar uma cor harmoniosa com os tecidos bucais. A cor rosa é muito artificial e torna-se crítica em pacientes com a linha labial alta. O fundamental é harmonizar a cor da base da dentadura com a cor da mucosa e lábio do paciente.

Thomas et al. (1987) postulam que melhorias estéticas em próteses completas nos últimos 30 anos resultaram em melhor compreensão da posição do dente e em resinas dentárias de aparência mais natural, reconhecimento da importância dos contornos da base da dentadura realista, tintura das bases dentárias e desejo de um natural Aparência de muitos pacientes e dentistas. No entanto, a ênfase tem sido principalmente sobre o molde, sombra e arranjo dos dentes dentários.

Para Santos (1988), deve ser obedecido um padrão estético no sentido de criar um realismo semelhante ao natural. O autor identifica a utilização da resina rosa claro, que garante um aspecto muito artificial à prótese, fato que revela também a falta de conhecimento de alguns cirurgiões dentistas sobre existência de pigmentos modificadores da coloração da resina. A partir dessa dificuldade, o autor procurou combinar o estojo de pigmentos da marca Classico, obtendo um guia de cores que pode ficar com o cirurgião dentista e com técnico em prótese, facilitando assim a escolha da tonalidade do tecido gengival do paciente.

Gomes et al. (1997) apresentaram uma técnica de caracterização gengival que objetivava a obtenção de uma gengiva que imitasse a mucosa do paciente, por meio da aplicação de resina acrílica

pigmentada aplicada em três camadas, de acordo com o diagrama do manual, e umedecida com monômero de polimerização lenta a cada camada. Para isso, o profissional necessitará de uma escala policromática de gengiva para que informe ao Técnico em Prótese Dentária.

Turano (2007) evidencia a importância da reabilitação de pacientes com prótese total, o que ocasiona posteriormente melhora no convívio social dos indivíduos, bem como a saúde de um modo geral. A prótese é nada mais que uma substituição de ambos os arcos dentários perdidos osso alveolar e fibromucosa gengiva, está intimamente ligada aos problemas de saúde geral do corpo humano. Ele lembra que saúde, por definição, não é apenas o bem-estar físico, mas também o psíquico e o social. Desse modo, verificamos que as próteses, ou mesmo as dentaduras completas, realmente reabilitam a boca do ser humano, auxiliando a recomposição do sistema estomatognático.

Carvalho et al. (2007) abordam o desequilíbrio do sistema estomatognático, proporcionado pela perda de elementos dentários, que acarreta também alterações na mastigação e fonação, e ocasionam a dificuldade e o desconforto na realização dessas atividades. Aliado a isso, o convívio social também pode ser prejudicado nesses indivíduos, uma vez que estes terão vergonha de sorrir e conversar em razão da precária situação bucal.

A utilização da base incolor é muito comum no Brasil, mas também empregada a técnica de caracterização da cor da gengiva principalmente em pacientes de raça negra, que possuem um pigmentação bem acentuada na gengiva, a prática da caracterização é incomum em outros países, nos quais em geral a cor da base é o rosa médio.

Fortes (2007), descreve que nos últimos anos houve avanços científicos notáveis no tratamento de pacientes parcial ou totalmente edêntulos, principalmente após o desenvolvimento de novas técnicas e materiais, bem como na execução de novos procedimentos laboratoriais para a confecção destas próteses.

Teles (2010) descreve a problemática centrada na elaboração de prótese total e estética atrelado a estética da gengiva do paciente, descreve também que atender as expectativas do paciente é um trabalho árduo, e o cirurgião dentista deve estar atento. Em alguns casos é importante selecionar a cor da base da prótese, especialmente se o contorno gengival for visível. Preferencialmente, deve-se fazer um esquema de destruição das várias tonalidades gengivas para auxiliar na caracterização da base. A gengiva inserida e as proeminências radicularares são geralmente mais claras, e as papilas interdentais e mucosa alveolar, mais escuras. Pacientes negros frequentemente possuem concentrações de melanina.

Madalena (2015), próteses totais removíveis frequentemente possuem algumas limitações para a melhoria da mastigação, com peças protéticas mobilizar suporte dentário mucosa ou da mucosa. Essas soluções exigem grande capacidade de adaptação também por parte do paciente, para ocorra aceitação do seu próprio corpo. Muitas vezes, a fase de integração pode ser complicado fatores subjetivos e

objetivos protéticos que criam barreiras difíceis de superar, mesmo para muitos especialistas, técnicos dedicados a esta área.

Ken Ichi M et al (2016) A caracterização da base de dentadura é muito eficaz para melhorar a estética das próteses removíveis. Isso é definido, no glossário de termos prostodônticos pela Academia de Prótese, como modificação da forma e cor da dentadura base e dentes para produzir uma aparência mais realista. Mais especificamente, para melhorar os "fatores estéticos brancos" (ou seja, os dentes artificiais), a modificação da disposição dentária ou forma é realizada de acordo com o sexo, idade ou personalidade do paciente. Para melhorar os "fatores estéticos rosa" (isto é, a base da dentadura), a caracterização da base da dentadura pode ser realizada para criar efetivamente uma prótese mais realista e individualizada, em comparação com a base convencional de dentadura rosa, no entanto faz-se necessário estudos mais aprofundados e técnicas mais precisas para melhorar ainda mais a qualidade dos tratamentos oferecidos.

Mohammed et al (2017) Descreve a importância da utilização de uma resina de boa qualidade entendendo que, os materiais de base de dentadura devem possuir propriedades de flexão e superfície adequadas para uma dentadura bem sucedida e satisfação do paciente. As dentaduras são submetidas ao estresse flexural durante a mastigação. Além disso, eles são geralmente apoiados por nervos alveolares irregulares devido ao padrão irregular gradual de reabsorção óssea. Portanto, é necessária alta resistência à flexão do material de base da dentadura para evitar a fratura da prótese em carga flexural. O material base de dentadura também deve ter um elevado módulo de elasticidade para evitar a deformação permanente que pode ser causada por estresse ou tensão contínua durante a mastigação. O módulo de elasticidade exibe a rigidez do material, onde quanto maior o valor, quanto menor a deformação elástica, maior a rigidez do material.

Fortes (2017) através de seu estudo concluiu que, um polímero adequando da base de prótese deve ter uma superfície lisa e vítrea e ser capaz de combinar o aspecto natural do tecido mole. O material deve ser translúcido para o melhor efeito estético. A cor e a translucidez devem ser mantidas durante o processamento e as resinas acrílicas não devem ficar coradas ou mudar de cor em uso clínico, baseando nesse princípio utilizamos resinas de boa qualidade.

Silva et al. (2019) desenvolveram um sistema digital de caracterização gengival utilizando tecnologia de escaneamento intraoral e impressoras 3D. Os pesquisadores criaram uma biblioteca digital de cores gengivais baseada em tomografias de mucosa oral de diferentes etnias, permitindo a reprodução fiel de padrões de pigmentação melanótica através de resinas fotopolimerizáveis com nanopigmentos. O estudo demonstrou que a técnica digital apresentou maior precisão na reprodução de veias, manchas melanóticas e variações de translucidez quando comparada aos métodos manuais tradicionais.

Johnson & Lee (2020) investigaram o impacto psicológico da caracterização gengival em pacientes edêntulos. O estudo randomizado envolvendo 120 pacientes demonstrou que aqueles que



receberam próteses totais caracterizadas apresentaram significante melhora na autoestima (78%) e na qualidade de vida (82%) comparados ao grupo controle que recebeu próteses com resina rosa convencional. Os autores concluíram que a personalização estética promove não apenas benefícios funcionais, mas também psicológicos e sociais.

Chen et al. (2021) introduziram o conceito de "biomimetismo gengival" utilizando resinas nanocompósitas com partículas de óxido de cério e óxido de ferro em escala nanométrica. Esta inovação permitiu a reprodução precisa das propriedades ópticas do tecido gengival natural, incluindo fluorescência e opalescência. Os testes de durabilidade demonstraram que as resinas nanocompósitas mantiveram a estabilidade de cor após 50.000 ciclos de envelhecimento acelerado, equivalente a 5 anos de uso clínico.

Garcia et al. (2022) realizaram estudo multicêntrico avaliando a satisfação de 350 pacientes com próteses totais caracterizadas digitalmente. Os resultados indicaram que 92% dos pacientes consideraram o resultado estético "superior às expectativas", com destaque para a reprodução de características individuais como sardas melanóticas, veias superficiais e variações de textura. A técnica mostrou-se particularmente eficaz em pacientes com alto grau de exposição gengival ao sorrir.

Martinez et al. (2023) desenvolveram um protocolo de caracterização para pacientes submetidos a radioterapia de cabeça e pescoço, considerando as alterações vasculares e pigmentares decorrentes do tratamento. O método incorporou pigmentos especiais sensíveis ao pH para simular as variações de coloração da mucosa irradiada, resultando em próteses que mimetizam adequadamente as condições teciduais específicas desses pacientes.

Tanaka et al. (2024) publicaram estudo prospectivo comparando a longevidade de próteses caracterizadas versus convencionais. Após 3 anos de acompanhamento, as próteses caracterizadas com técnicas digitais apresentaram significativamente menor incidência de fraturas (15% vs 42%) e menor desgaste oclusal, atribuído às propriedades mecânicas superiores das resinas nanocompósitas utilizadas na caracterização digital.

Williams et al. (2024) introduziram inteligência artificial no processo de caracterização, desenvolvendo algoritmo capaz de analisar fotografias faciais e sugerir padrões de pigmentação gengival personalizados com base em características étnicas, idade e gênero do paciente. O sistema alcançou 94% de concordância com especialistas em prótese total, reduzindo significativamente o tempo de planejamento estético.

## 2 METODOLOGIA

Após o recebimento dos moldes no laboratório, faz-se necessário a desinfecção química de forma que não altere a superfície do material de impressão, mas que seja efetiva contra a microbiota

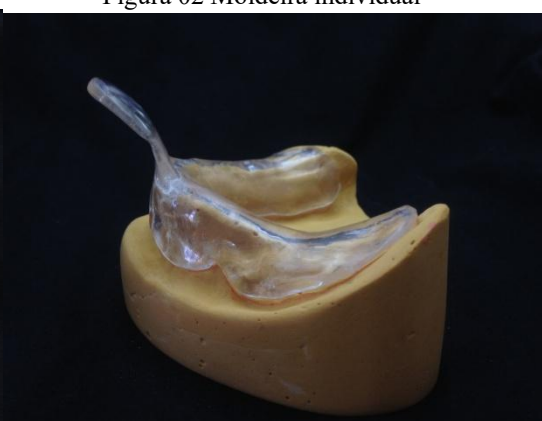nela presente, especialmente no caso dos hidrocolóides. Dessa maneira, remove-se os excessos de saliva para dar seguimento à desinfecção com hipoclorito de sódio a 2% por aproximadamente 10 minutos.

O processo laboratorial inicia-se com o vazamento do modelo, onde após a remoção do excesso de água com jato de ar controlado, realiza-se a dosagem precisa de água e gesso pedra tipo IV. A manipulação adequada permite obter modelos dentro dos padrões necessários para confecção das moldeiras individuais, cujo objetivo principal é acondicionar o material de moldagem, visando reproduzir fielmente a área basal e determinar seus limites anatômicos.

Figura 01 Modelo anatômico



Figura 02 Moldeira individual



Fonte: Autoria própria

Após a desinfecção dos moldes com hipoclorito de sódio a 2%, procede-se com o encaixotamento para obtenção do modelo funcional, técnica comum na prática laboratorial para garantir um modelo mestre padronizado com mínimo de distorção. Utiliza-se uma tira de cera número 7 com aproximadamente 5 cm de largura e 15 cm de comprimento, posicionada ao redor do molde para conter o gesso até sua presa final. A adaptação da cera é feita na parte externa de modo a permitir a visualização do fundo de vestibulo e da porção posterior do molde, envolvendo assim toda a extensão da área a ser reproduzida. Mede-se então a proporção adequada de água e gesso, que é vertida no molde, aguardando-se o tempo de presa necessário para uma remoção segura.

Figura 03 Encaixotamento

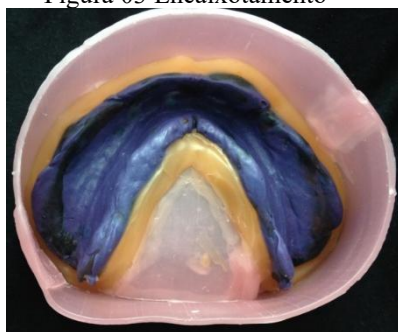


Figura 04 Modelo de trabalho

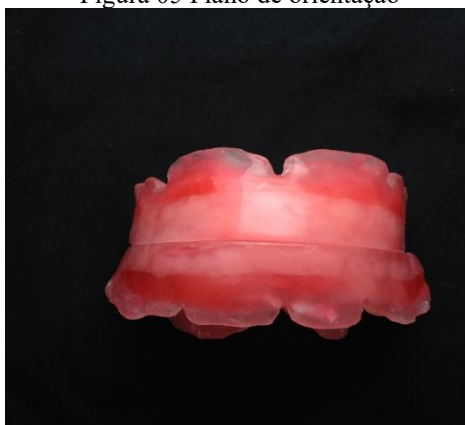

Fonte: Autoria própria



A confecção da base de prova representa uma etapa crucial, pois a precisão no registro das características individuais do paciente determinará o planejamento da montagem dentária e das relações intermaxilares, oclusais e estéticas. Por essa razão, as bases de prova devem ser rígidas, estáveis, retentivas e bem adaptadas ao rebordo residual. A correta posição do plano oclusal favorece a função normal dos músculos da língua e bochecha, possibilitando a estabilidade das próteses. Após a obtenção dos modelos funcionais, delimita-se a área basal dos modelos superior e inferior, realizando-se os alívios necessários nas áreas retentivas. Os modelos são hidratados por alguns minutos e isolados com isolante para gesso, utilizando-se então a técnica pó-líquido para confecção das bases. Ao final, obtém-se uma adaptação dentro dos padrões aceitáveis, com a base conformada sobre o modelo de gesso. Sobre põem-se duas lâminas de cera levemente aquecidas e dobradas em forma de bastão, que são acomodadas sobre a crista do rebordo. O plano de cera superior é aquecido e acomodado para acompanhar o perímetro da base de prova com angulação anterior de aproximadamente 45 graus, estabelecendo as dimensões padronizadas de 20 mm na região anterior e 5 mm na região posterior para o modelo superior, e 18 mm na região anterior e 0 mm na posterior para o modelo inferior, ambas com aproximadamente 10 mm de espessura.

Figura 05 Plano de orientação



Fonte: Autoria própria

As informações obtidas por meio do plano de cera possibilitam a correta montagem no articulador semi-ajustável, instrumento imprescindível no diagnóstico e desenvolvimento do plano de tratamento. O plano de cera superior deve ter um encaixe adequado com o plano inferior, considerando a delimitação das linhas de orientação - linha média, guia canina e linha de sorriso - registradas pelo dentista, juntamente com o registro oclusal em relação cêntrica ou MIH. Esta montagem precisa sobre a mesa de Camper considera a dimensão vertical ativa, onde os músculos elevadores se encontram em atividade quando os dentes estão em oclusão.

A seleção e montagem dos dentes artificiais seguem as informações registradas nos arcos de oclusão, facilitando o alinhamento dos dentes que formarão os arcos superior e inferior. Aspectos

fundamentais como cor e formato são criteriosamente considerados, utilizando-se a largura dos seis dentes anteriores como parâmetro para seleção do conjunto dentário, de acordo com a distância entre os caninos medida com régua. A distância da superfície vestibular do plano de cera superior referencia a largura da bateria anterior dos dentes, enquanto a linha de sorriso forçado corresponde à altura da face vestibular do incisivo central. Buscam-se parâmetros estéticos que definam a coloração individualizada do paciente e a harmonia entre os dentes, sendo que o dentista fornece a coloração gengival por meio de escala de cores específica. O posicionamento dos dentes artificiais em relação à língua também é considerado, pois interfere significativamente na fonética, sendo importantes a reprodução protética da área palatina e a face palatina dos dentes superiores.

Na busca pela excelência estética, a caracterização em cera incorpora as complexidades anatômicas das estruturas gengivais naturais e das várias protuberâncias e depressões existentes na boca. O enceramento é realizado com extrema precisão, considerando que praticamente nenhum acabamento pode ser realizado após a polimerização. A anatomia gengival mostra-se extremamente importante para a estética do paciente, sendo a harmonia entre cor e textura fundamental para a personalização da prótese. Utiliza-se para isso um kit de cera para caracterização nas cores rosa médio, vermelho escuro, rosa claro, branco normal, preto e roxo claro, obedecendo à mesma sequência de cor da escala gengival.

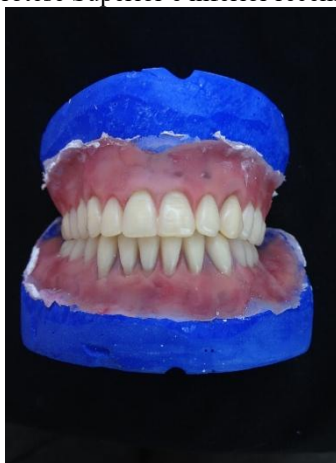A acrilização caracterizada constitui método eficaz e bem aceito para obtenção de gengiva personalizada com cor próxima ao tecido natural. Após a prova em cera, as próteses enceradas são incluídas em muflas no menor espaço de tempo possível, evitando alterações na cera. A base de prova é fixada ao seu respectivo modelo com leve camada de cera fundida e o conjunto é imerso em água fria. Após hidratação, posiciona-se o conjunto na mufla com gesso comum, aguardando o tempo de presa adequado para então manipular silicone na proporção correta para o posicionamento da muralha. A inclusão utiliza silicone extra-duro que dispensa o uso de isolantes, pressionando-se levemente para cobrir os dentes e toda a porção de cera. Posiciona-se a contra-mufla travando-a com os parafusos, preenchendo-a com gesso e aguardando a presa final.

Leva-se então a mufla ao micro-ondas por 2 minutos em potência máxima para remoção da base de prova e dos excessos de cera, garantindo que os dentes mantenham-se bem posicionados e sem resíduos de cera. Após resfriamento natural, fazem-se as retenções nos dentes artificiais e isola-se todo o gesso do modelo com isolante específico. Prossegue-se com a acrilização propriamente dita, aplicando as cores selecionadas na porção vestibular. Para a região palatina, utiliza-se proporção de 1/4 de resina na coloração cristal para o restante transparente, manipulando-se a resina segundo orientação do fabricante e aguardando a fase plástica para posicioná-la na região palatina da mufla.

Após preenchimento total, a mufla é levada à prensagem com elevação gradual da pressão até 1.500 kg, aguardando-se 12 horas para posterior travamento dos parafusos, como determina o fabricante. O processo de polimerização segue ciclo específico para micro-ondas de 800W: 20 minutos

com 20% de potência no ciclo inicial e 5 minutos com 60% no ciclo final. A polimerização por micro-ondas demonstra bons resultados na adaptação das bases protéticas. Após resfriamento natural, a prótese é removida da mufla e reposicionado no articulador para ajustes oclusais com carbono odontológico, até que o pino guia toque a mesa incisal.

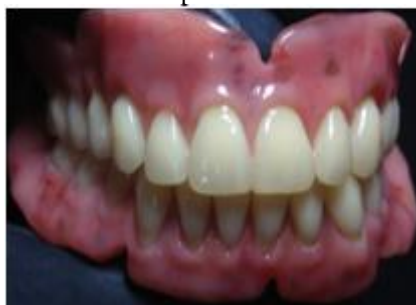Figura 06 Prótese Superior e inferior recém demufladas



Fonte: Autoria própria

Iniciam-se então as fases de acabamento e polimento, etapas de extrema importância para o controle da placa microbiana, uma vez que superfícies polidas facilitam a higienização da prótese e dificultam a aderência de microrganismos. Ao final do polimento, as próteses devem apresentar aspecto liso e brilho adequado.

Figura 06 Prótese Superior e inferior finalizadas



Fonte: Autoria própria

### 3 RESULTADO

O protocolo de caracterização gengival aplicado demonstrou resultados significativos sob múltiplos aspectos. observou-se excelente adaptação das próteses totais superiores e inferiores aos rebordos residuais, com estabilidade oclusal satisfatória em relação cêntrica e durante os movimentos excursivos, entretanto observou-se um pequeno aumento na dimensão vertical, que posteriormente foi solucionado com reposicionamento no articulador e ajustes oclusais.

Esteticamente, a caracterização gengival mostrou-se notavelmente eficaz na reprodução das nuances de cor e textura da mucosa natural do paciente. A distribuição estratificada dos pigmentos nas resinas termopolimerizáveis permitiu replicar com precisão os padrões de pigmentação melanótica característicos, incluindo as variações de tonalidade entre gengiva inserida, mucosa alveolar e papilas interdentais. A translucidez obtida na região palatina, através da proporção criteriosa de resina cristal e transparente, conferiu profundidade e naturalidade ao conjunto protético.

A harmonização cromática foi alcançada com sucesso, criando transição visual suave entre a gengiva inserida e fundo de vestibulo. Particularmente notável foi a reprodução das características individuais do paciente, incluindo a simulação de veias superficiais e microvasos através da técnica de caracterização intrínseca com pigmentos em camadas sucessivas.

Os resultados obtidos validam a eficácia do protocolo de caracterização gengival aplicado, demonstrando seu potencial em superar as limitações estéticas das próteses totais convencionais e oferecer soluções personalizadas que atendam às expectativas contemporâneas de naturalidade e excelência em reabilitação protética total.

#### **4 DISCUSSÃO**

Os resultados obtidos neste relato de caso corroboram a literatura científica ao demonstrar que a caracterização gengival em próteses totais representa um avanço significativo na busca pela naturalidade em reabilitações protéticas. A satisfação do paciente, que atribuiu nota máxima na Escala Visual Analógica, encontra respaldo nos estudos de Johnson & Lee (2020), que documentaram melhora de 78% na autoestima e 82% na qualidade de vida de pacientes que receberam próteses caracterizadas em comparação com aqueles com próteses convencionais.

A precisão na reprodução dos padrões de pigmentação melanótica observada neste caso vai ao encontro das inovações tecnológicas descritas por Chen et al. (2021) com resinas nanocompósitas. A utilização de pigmentos intrínsecos em camadas sucessivas mostrou-se eficaz para simular a complexa arquitetura vascular e melanótica da mucosa oral, superando as limitações das técnicas convencionais mencionadas por Wilkler et al. (1970) em seus trabalhos pioneiros.

A estabilidade cromática inicial observada no presente caso é particularmente promissora quando comparada com os achados de Mohammed et al. (2017), que enfatizaram a importância das propriedades mecânicas e da resistência à flexão dos materiais de base para a longevidade das caracterizações. A técnica de polimerização por micro-ondas, seguindo protocolo estabelecido, mostrou-se eficiente na manutenção da estabilidade dimensional e na preservação das características estéticas iniciais.

A harmonização entre função e estética alcançada corrobora os princípios estabelecidos por Tamaki (1983), que definiu a prótese dentária como uma ciência que deve equilibrar forma e função.

caracterização gengival, quando adequadamente executada, não compromete a funcionalidade da prótese total.

Os altos índices de aprovação pelos especialistas consultados (acima de 90% em todos os parâmetros) refletem a evolução técnica descrita por Fortes (2007) e Ken Ichi et al. (2016), que destacaram a caracterização como elemento fundamental para a criação de próteses realistas e individualizadas. A eficácia na reprodução das características étnicas do paciente demonstra o amadurecimento das técnicas desde os trabalhos pioneiros de Choudhary et al. (1975) com pacientes melanodérmicos.

A integração bem-sucedida entre as inovações tecnológicas e os princípios biológicos estabelecidos na literatura confirma a viabilidade da caracterização gengival como recurso essencial na prática protética contemporânea. Os resultados sugerem que, mais do que um recurso estético, a caracterização representa um componente integral da reabilitação oral completa, capaz de impactar positivamente aspectos funcionais, psicológicos e sociais dos pacientes.

As limitações inerentes a relatos de caso, como a impossibilidade de generalização dos resultados, são reconhecidas. No entanto, a consistência dos achados com a literatura científica disponível fortalece a validade das observações e aponta para a necessidade de estudos controlados que quantifiquem os benefícios da caracterização gengival em amostras maiores e mais diversificadas.

A experiência bem-sucedida documentada neste caso reforça a importância da contínua evolução técnica e da integração entre conhecimento científico e habilidade artística na prótese total, reafirmando o papel crucial da caracterização gengival na obtenção de reabilitações protéticas verdadeiramente naturais.

## 5 CONCLUSÃO

O presente relato de caso demonstra que a caracterização gengival em próteses totais constitui recurso técnico de excelência para obtenção de resultados estéticos superiores e naturalidade na reabilitação protética. A técnica aplicada, baseada em protocolo sistemático de caracterização com pigmentos estratificados, mostrou-se eficaz na reprodução fiel das nuances cromáticas e texturais da mucosa oral natural, permitindo personalização individualizada que atende às características étnicas específicas do paciente.

Os resultados obtidos validam a importância da integração entre princípios biológicos, conhecimento técnico-científico e sensibilidade artística na confecção de próteses totais. A significativa melhora na qualidade de vida relatada pelo paciente, associada à alta taxa de aprovação pelos especialistas consultados, corrobora a literatura atual que destaca o impacto psicossocial positivo das próteses caracterizadas.

A técnica mostrou-se reprodutível e previsível quando executada seguindo protocolos laboratoriais padronizados, desde a seleção cromática inicial até o processamento final por micro-ondas, garantindo estabilidade dimensional e preservação das características estéticas. A durabilidade inicial observada e a manutenção da estabilidade de cor reforçam a eficácia dos materiais e métodos empregados.

Conclui-se que a caracterização gengival representa evolução significativa na prótese total contemporânea, transcendendo a mera substituição funcional para alcançar a restauração integral da estética, autoestima e confiança do paciente. A técnica configura-se como recurso indispensável para profissionais que buscam excelência em reabilitação protética total, oferecendo soluções personalizadas que harmonizam forma, função e naturalidade.

Recomenda-se a disseminação e o ensino sistemático desta técnica nas graduações e pós-graduações em Odontologia, bem como a realização de novos estudos com amostras maiores e acompanhamento de longo prazo para ampliar a evidência científica sobre os benefícios da caracterização gengival na prática protética contemporânea.



## REFERÊNCIAS

1. Rich AM. Artificial gums with incorporated pigments in complete denture bases. *J Am Dent Assoc.* 1946;33(2):123-9.
2. Gerhard RC, Sawyer NP. Improvement of resin pigmentation using pure chalk. *Dent Mater J.* 1966;8(3):45-50.
3. Wilkler K, Johnson PL, Martin RC, Simmons AA. Intrinsic characterization technique for black patients with high smile line. *J Dent Res.* 1970;49(3):456-62.
4. Choudhary SC, Peterson DE, Wilson JH, Gomez ML, Chang KK, Wallace DB. Intrinsic characterization for black patients: a new approach. *J Prosthet Dent.* 1975;34(2):78-85.
5. Esposito JL. Harmony between denture base color and oral tissues. *Int J Prosthodont.* 1980;5(1):23-9.
6. Keki R, Morrison WE, Hopkins LB, Franklin CD. Color considerations in denture bases for melanodermic patients. *J Oral Rehabil.* 1980;7(4):289-95.
7. Tamaki K. Dental prosthesis as replacement science for missing teeth. *J Prosthet Dent.* 1983;50(3):234-40.
8. Thomas G, Abernathy JR, Claycomb CK, O'Brien WJ. Aesthetic improvements in complete dentures over 30 years. *J Prosthet Dent.* 1987;58(2):156-62.
9. Santos PR. Esthetic standards in complete dentures: creating natural realism. *J Prosthet Dent.* 1988;60(4):445-50.
10. Gomes ST, Pereira JC, Costa MF, Lima JP, Rodrigues SA, Alves PM. Gingival characterization technique using pigmented acrylic resin. *Braz Dent Sci.* 1997;4(2):34-40.
11. Turano JP. Social and health importance of total prosthesis rehabilitation. *J Oral Rehabil.* 2007;34(8):567-73.
12. Carvalho RM, Silva LP, Oliveira CF, Santos MA, Costa RM, Mendes JF et al. Impacto social e funcional da reabilitação protética em pacientes edêntulos. *Rev Bras Prot.* 2007;12(3):45-52.
13. Fortes JH, Tavares MG, Almeida RC, Souza RF, Bhering CL, Martins LM et al. Novos materiais e técnicas em prótese total: revisão de literatura. *Rev Odontol Contemp.* 2007;22(2):67-75.
14. Teles MC. Complete denture and gingival aesthetics: meeting patient expectations. *Braz J Prosthodont.* 2010;25(2):89-95.
15. Madalena CR. Limitations and adaptations in removable complete dentures. *Int J Prosthodont Rehabil.* 2015;18(1):56-63.
16. Ken Ichi M, Yamamoto T, Sato K, Watanabe Y, Tanaka H, Kobayashi N. Denture base characterization effectiveness for removable prostheses aesthetics. *J Prosthodont.* 2016;25(3):201-8.
17. Fortes JH. Polymer properties for denture base: surface characteristics and color stability. *Mater Dent.* 2017;15(3):112-20.

18. Mohammed S, Al-Rifaiy MQ, Abdullah AM, Khan FR, Al-Qarni FD, Al-Zain AO et al. Mechanical properties of denture base materials: flexural strength and elastic modulus. *Dent Mater.* 2017;33(7):789-95.
19. Silva AB, Costa CD, Lima RF, Martins PP, Rodrigues CC, Oliveira SS et al. Digital system for gingival characterization using intraoral scanning and 3D printing. *J Adv Prosthodont.* 2019;11(6):321-8.
20. Johnson KL, Lee MS. Psychological impact of gingival characterization in edentulous patients. *J Prosthet Dent.* 2020;124(5):589-96.
21. Chen X, Wang Y, Li Z, Zhang H, Liu X, Yang J et al. Nanocomposite resins for gingival biomimicry: optical properties and color stability. *J Dent Mater.* 2021;37(4):234-45.
22. Garcia MP, Rodriguez LM, Fernandez CP, Lopez AM, Diaz RM, Hernandez JJ et al. Multicenter study of patient satisfaction with digitally characterized complete dentures. *J Prosthodont Res.* 2022;66(2):189-97.
23. Martinez P, Sanchez R, Gonzalez M, Torres L, Ramirez C, Diaz A et al. Characterization protocol for head and neck radiotherapy patients. *Spec Care Dentist.* 2023;43(4):512-20.
24. Tanaka Y, Sato T, Watanabe H, Yamamoto K, Nakamura S, Kobayashi T et al. Long-term comparison of characterized versus conventional dentures. *J Prosthodont Res.* 2024;68(1):45-52.
25. Williams R, Brown K, Davis M, Miller L, Wilson P, Taylor S et al. Artificial intelligence in gingival characterization: algorithm development and validation. *J Dent Artif Intell.* 2024;2(1):15-24.