



**ASSOCIAÇÃO DE ESCETAMINA INTRANASAL E INIBIDOR DA
MONOAMINOXIDASE (IMAO) NO MANEJO DA DEPRESSÃO RESISTENTE: RELATO
DE CASO**

**INTRANASAL ESKETAMINE AND MAOI COMBINATION IN THE MANAGEMENT OF
TREATMENT-RESISTANT DEPRESSION: A CASE REPORT**

**ASOCIACIÓN DE ESKETAMINA INTRANASAL E INHIBIDOR DE LA
MONOAMINOXIDASA (IMAO) EN EL TRATAMIENTO DE LA DEPRESIÓN
RESISTENTE AL TRATAMIENTO: INFORME DE UN CASO**



10.56238/2ndCongressSevenMultidisciplinaryStudies-078

Paulo Artur da Silva Rodrigues

Médico Psiquiatra

Instituição: Hospital Nilton Lins (HNL)

E-mail: paulo.asr.med@gmail.com

Orcid: <https://orcid.org/0000-0003-3784-3426>

Lattes: <https://lattes.cnpq.br/3348620542406979>

Giovana dos Santos Couto

Graduanda em Medicina

Instituição: Universidade Federal do Amazonas (UFAM)

E-mail: gio.couto4@gmail.com

Orcid: <https://orcid.org/0009-0008-0565-3103>

Lattes: <http://lattes.cnpq.br/7233206743407198>

Bárbara Corrêa Garcia Simões

Graduanda em Medicina

Instituição: Universidade Federal do Amazonas (UFAM)

E-mail: barbaracgs14@gmail.com

Orcid: <https://orcid.org/0000-0002-0285-3133>

Lattes: <http://lattes.cnpq.br/9400208753813017>

Pablo Gnutzmann Pereira

Médico Psiquiatra

Instituição: Universidade Federal do Amazonas (UFAM)

E-mail: pablogpereira@hotmail.com

Orcid: <https://orcid.org/0009-0000-9721-6710>

Lattes: <https://lattes.cnpq.br/7817604764904645>

RESUMO

Introdução: O transtorno depressivo resistente ao tratamento (TDR) representa um desafio clínico significativo, especialmente quando associado à ideação suicida. A escetamina intranasal tem emergido como uma opção terapêutica eficaz em casos refratários, enquanto os inibidores da monoaminoxidase



(IMAO) permanecem relevantes no manejo de quadros graves e resistentes. Objetivo: Descrever a evolução clínica de uma paciente com TDR submetida à associação de escetamina intranasal e tranilcipromina. Método: Relato de caso de paciente do sexo feminino, 27 anos, com diagnóstico de transtorno depressivo recorrente e histórico de falha terapêutica a múltiplas classes de antidepressivos, estabilizadores de humor e antipsicóticos, acompanhada por avaliação clínica e escalas padronizadas (HAM-A e MADRS). Resultados: Após a introdução do tratamento combinado, observou-se melhora clínica rápida e sustentada, com redução significativa dos sintomas depressivos e ansiosos, além de remissão da ideação suicida. O tratamento foi bem tolerado, sem ocorrência de eventos adversos relevantes. Conclusão: A associação de escetamina intranasal e IMAO mostrou-se eficaz e segura neste caso de TDR, sugerindo ser uma alternativa terapêutica viável em situações selecionadas, desde que realizada sob monitoramento clínico rigoroso.

Palavras-chave: Depressão Resistente ao Tratamento. Escetamina. Inibidores da Monoaminoxidase.

ABSTRACT

Introduction: Treatment-resistant depression (TRD) represents a significant clinical challenge, particularly when associated with suicidal ideation. Intranasal esketamine has emerged as an effective therapeutic option in refractory cases, while monoamine oxidase inhibitors (MAOIs) remain relevant in the management of severe and resistant conditions. **Objective:** To describe the clinical course of a patient with TRD treated with the combination of intranasal esketamine and tranilcipromine. **Method:** Case report of a 27-year-old female patient diagnosed with recurrent depressive disorder and a history of therapeutic failure to multiple classes of antidepressants, mood stabilizers, and antipsychotics, followed through clinical evaluation and standardized rating scales (HAM-A and MADRS). **Results:** After initiation of the combined treatment, a rapid and sustained clinical improvement was observed, with significant reduction of depressive and anxiety symptoms, as well as remission of suicidal ideation. The treatment was well tolerated, with no relevant adverse events. **Conclusion:** The association of intranasal esketamine and a MAOI proved to be effective and safe in this case of TRD, suggesting that it may represent a viable therapeutic alternative in selected situations, provided that strict clinical monitoring is ensured.

Keywords: Depressive Disorder. Treatment-Resistant. Esketamine. Monoamine Oxidase Inhibitors.

RESUMEN

Introducción: La depresión resistente al tratamiento (TDR) representa un desafío clínico significativo, especialmente cuando se asocia con ideación suicida. La escetamina intranasal ha surgido como una opción terapéutica eficaz en casos refractarios, mientras que los inhibidores de la monoaminooxidasa (IMAO) siguen siendo relevantes en el manejo de cuadros graves y resistentes. **Objetivo:** Describir la evolución clínica de una paciente con TDR sometida a la asociación de escetamina intranasal y tranilcipromina. **Método:** Reporte de caso de una paciente de sexo femenino, de 27 años, con diagnóstico de trastorno depresivo recorrente y antecedentes de fracaso terapéutico a múltiples clases de antidepressivos, estabilizadores del estado de ánimo y antipsicóticos, acompañada mediante evaluación clínica y escalas estandarizadas (HAM-A y MADRS). **Resultados:** Tras la introducción del tratamiento combinado, se observó una mejoría clínica rápida y sostenida, con reducción significativa de los síntomas depresivos y ansiosos, además de remisión de la ideación suicida. El tratamiento fue bien tolerado, sin eventos adversos relevantes. **Conclusión:** La asociación de escetamina intranasal e IMAO resultó eficaz y segura en este caso de TDR, lo que sugiere que puede constituir una alternativa terapéutica viable en situaciones seleccionadas, siempre que se realice bajo un monitoreo clínico riguroso.

Palabras clave: Depresión Resistente al Tratamiento. Escetamina. Inhibidores de la Monoaminooxidasa.



1 INTRODUÇÃO

O transtorno depressivo maior (TDM) é uma condição psiquiátrica definida pela presença de, no mínimo, cinco sintomas durante um período de pelo menos duas semanas, sendo obrigatória a presença de humor deprimido e/ou perda de interesse ou prazer (anedonia), conforme os critérios diagnósticos estabelecidos pelo Diagnostic and Statistical Manual of Mental Disorders, quinta edição (DSM-5). Esses sintomas adicionais podem incluir alterações no apetite ou no peso, distúrbios do sono, fadiga, sentimentos de inutilidade ou culpa excessiva, dificuldade de concentração e pensamentos recorrentes de morte ou suicídio. A compreensão precisa desses critérios é fundamental, sobretudo ao se considerar intervenções terapêuticas emergentes, como a escetamina intranasal, que tem indicação aprovada para casos de TDM com ideação suicida aguda, reforçando a necessidade de avaliação clínica criteriosa e individualizada nesses contextos ¹.

Esse transtorno impacta significativamente a qualidade de vida e o funcionamento diário dos indivíduos, além de estar associado a uma taxa elevada de mortalidade. Estima-se que entre 10% e 20% dos pacientes com TDM tentem suicídio ao longo da vida, e a expectativa de vida pode ser reduzida em até 10 anos. Apesar da ampla disponibilidade de tratamentos antidepressivos, a resposta terapêutica ainda é um desafio: apenas um terço dos pacientes alcança remissão com a primeira linha de tratamento, enquanto outro terço desenvolve depressão resistente ao tratamento (TDR) ².

A depressão resistente ao tratamento (TDR) representa um grande desafio na prática clínica, especialmente quando acompanhada de ideação suicida. Nesse contexto, a escetamina intranasal, enantiômero S da cetamina, um antagonista do receptor N-metil-D-aspartato (NMDA), tem se destacado como uma opção terapêutica promissora, principalmente quando utilizada em associação com antidepressivos convencionais ^{3,4}. Seu mecanismo de ação envolve a modulação da neurotransmissão do glutamato, promovendo aumento na liberação do fator neurotrófico e estimulando a sinaptogênese. Diferentemente dos antidepressivos que atuam no sistema monoaminérgico, a escetamina exerce seu efeito antidepressivo por uma via primária distinta, o que contribui para sua relevância no manejo da TDR ^{5,6}.

Os inibidores da monoamina oxidase (IMAO), fármacos irreversíveis e não seletivos, foram os primeiros a serem utilizados no tratamento da depressão, antecedendo a descoberta dos antidepressivos tricíclicos na década de 1950 e o surgimento de outras classes terapêuticas nas décadas seguintes. Inicialmente, os IMAOs eram a principal opção para pacientes com depressão atípica, caracterizada por sintomas como ansiedade fóbica, hiperfagia, hipersonia e reatividade do humor. No entanto, apesar de estudos sugerirem eficácia semelhante entre as diferentes classes de antidepressivos no tratamento do transtorno depressivo maior, o uso dos IMAOs tornou-se menos frequente devido às restrições alimentares e interações medicamentosas associadas ao seu uso, impactando sua aceitabilidade e



tolerabilidade. Atualmente, esses fármacos são geralmente indicados para casos de depressão resistente ao tratamento^{7,8}.

Relatamos o caso de uma paciente com TDR grave que apresentou melhora significativa após a introdução de escetamina intranasal combinada com tranilcipromina, um inibidor da monoaminoxidase (IMAO), ressaltando a sinergia dessa abordagem no manejo de um quadro clínico complexo.

2 CASO CLÍNICO

Paciente do sexo feminino, 27 anos, em acompanhamento psiquiátrico desde 2015, com diagnóstico de transtorno depressivo recorrente. Ao longo da evolução, foi submetida a múltiplas estratégias psicofarmacológicas, incluindo antidepressivos de diferentes classes (inibidores seletivos da recaptação de serotonina, inibidores da recaptação de serotonina e noradrenalina e antidepressivos atípicos), estabilizadores de humor, antipsicóticos atípicos, além de hipnóticos, ansiolíticos e psicoestimulantes. Todas as medicações foram administradas em doses terapêuticas e por períodos considerados adequados, conforme diretrizes clínicas vigentes. Apesar das intervenções realizadas, não houve resposta clínica satisfatória, caracterizando quadro de depressão resistente ao tratamento.

Em janeiro de 2023, iniciou novo acompanhamento psiquiátrico em episódio depressivo grave, apresentando humor deprimido persistente (hipotímia), ansiedade intensa, sensação de desamparo e ideação suicida recorrente. Na avaliação inicial, foram observados escores elevados nas escalas Hamilton Anxiety Rating Scale (HAM-A: 24 pontos) e Montgomery-Åsberg Depression Rating Scale (MADRS: 33 pontos). Foi instituído tratamento farmacológico com paroxetina (25 mg/noite), associado à recomendação de psicoterapia.

Apesar de melhora inicial observada em fevereiro de 2023, a paciente apresentou piora progressiva do quadro clínico nas consultas subsequentes, evidenciada pela elevação dos escores nas escalas de avaliação (Figura 1), mesmo após ajustes terapêuticos, incluindo aumento da dose de paroxetina para 50 mg/noite e potencialização com brexpiprazol (2 mg/noite), além de reforço da adesão à psicoterapia.

Em setembro de 2023, diante do agravamento dos sintomas e intensificação da ideação suicida, com escores de HAM-A de 28 e MADRS de 43, optou-se pela troca do esquema medicamentoso para tranilcipromina (60 mg/dia), associada à quetiapina (25 mg/noite), e foi solicitada autorização para início do tratamento com escetamina intranasal, considerando o diagnóstico de transtorno depressivo recorrente em episódio grave, resistente ao tratamento farmacológico, associado à ideação suicida recorrente.

A autorização para uso da escetamina intranasal foi concedida em dezembro de 2023. A paciente foi submetida ao protocolo terapêutico padrão, composto por duas aplicações semanais



durante quatro semanas (84 mg por aplicação), seguidas de uma aplicação semanal por quatro semanas e, posteriormente, aplicações quinzenais por quatro meses, com término da fase de manutenção em maio de 2024. Durante todo o protocolo, a paciente manteve o uso regular de tranilcipromina (60 mg/dia) e apresentou boa adesão à psicoterapia. A associação foi bem tolerada, sem ocorrência de eventos adversos significativos.

Após o início do tratamento combinado, observou-se melhora clínica rápida e sustentada, com redução significativa dos sintomas depressivos e ansiosos, além de remissão completa da ideação suicida. Os escores nas escalas HAM-A e MADRS reduziram progressivamente, atingindo 9 pontos em ambas ao final do tratamento. Em janeiro de 2024, após o segundo mês de uso da escetamina, a paciente já apresentava resposta clínica substancial, com estabilidade do quadro e importante melhora funcional.

A paciente cumpriu integralmente o protocolo de escetamina intranasal e, ao término do tratamento, encontrava-se clinicamente estável, sem necessidade de reinício da medicação. Atualmente, permanece em acompanhamento psiquiátrico regular, em uso de tranilcipromina (60 mg/dia), com monitoramento clínico periódico para avaliação da manutenção da resposta terapêutica.

3 DISCUSSÃO

Este relato de caso evidencia a eficácia da escetamina intranasal como parte de uma estratégia terapêutica combinada no manejo do transtorno depressivo resistente ao tratamento (TDR), particularmente em um contexto de risco elevado de suicídio. A associação com a tranilcipromina mostrou-se uma alternativa promissora, possivelmente em razão do efeito sinérgico entre a modulação do sistema glutamatérgico promovida pela escetamina e o aumento dos níveis de neurotransmissores monoaminérgicos decorrente da inibição da monoaminoxidase.⁹

A eficácia e a segurança da escetamina intranasal já foram demonstradas em ensaios clínicos randomizados, como os estudos ASPIRE I e II, que avaliaram pacientes com depressão resistente associada à ideação suicida aguda. Esses estudos evidenciaram redução significativa dos escores de depressão nas primeiras 24 horas após a administração, além de perfil de tolerabilidade favorável^{6,10}. Revisões sistemáticas recentes reforçam esses achados, destacando a rápida ação antidepressiva da escetamina quando comparada aos antidepressivos convencionais, especialmente como terapia adjuvante em casos de TDR¹¹.

Por outro lado, os inibidores da monoaminoxidase, embora atualmente menos utilizados devido às restrições dietéticas e ao potencial de interações medicamentosas, permanecem uma opção terapêutica relevante em quadros depressivos graves e refratários. A combinação de escetamina intranasal com IMAO, como a tranilcipromina, ainda é pouco explorada na literatura, sobretudo em estudos controlados, o que torna o presente relato clinicamente relevante. Neste caso, a associação foi



bem tolerada e não esteve associada a eventos adversos graves, possivelmente em decorrência do monitoramento clínico rigoroso e da abordagem multidisciplinar adotada.

A resposta clínica observada reforça a importância da individualização terapêutica em pacientes com TDR, especialmente naqueles que não apresentam resposta satisfatória a estratégias convencionais. Em cenários clínicos complexos, como o descrito, abordagens combinadas podem ser fundamentais para alcançar remissão sintomática e redução do risco suicida, ampliando as possibilidades terapêuticas disponíveis para o manejo do TDR.

4 CONCLUSÃO

A associação de escetamina intranasal com tranilcipromina mostrou-se eficaz no manejo de um caso de transtorno depressivo resistente ao tratamento (TDR) grave, em paciente com histórico de refratariedade a múltiplas abordagens terapêuticas. Observou-se melhora clínica significativa dos sintomas depressivos e ansiosos, bem como redução substancial do risco suicida. Apesar de ainda pouco explorada na literatura, a combinação farmacológica foi bem tolerada neste caso, sem ocorrência de eventos adversos relevantes, reforçando sua viabilidade clínica quando conduzida sob monitoramento rigoroso.

Este relato evidencia a importância de estratégias terapêuticas combinadas e individualizadas no manejo do TDR, especialmente em contextos clínicos complexos, nos quais abordagens convencionais isoladas são insuficientes. O acompanhamento contínuo e a reavaliação periódica da necessidade de manutenção do tratamento permanecem fundamentais para a sustentação dos benefícios clínicos alcançados.



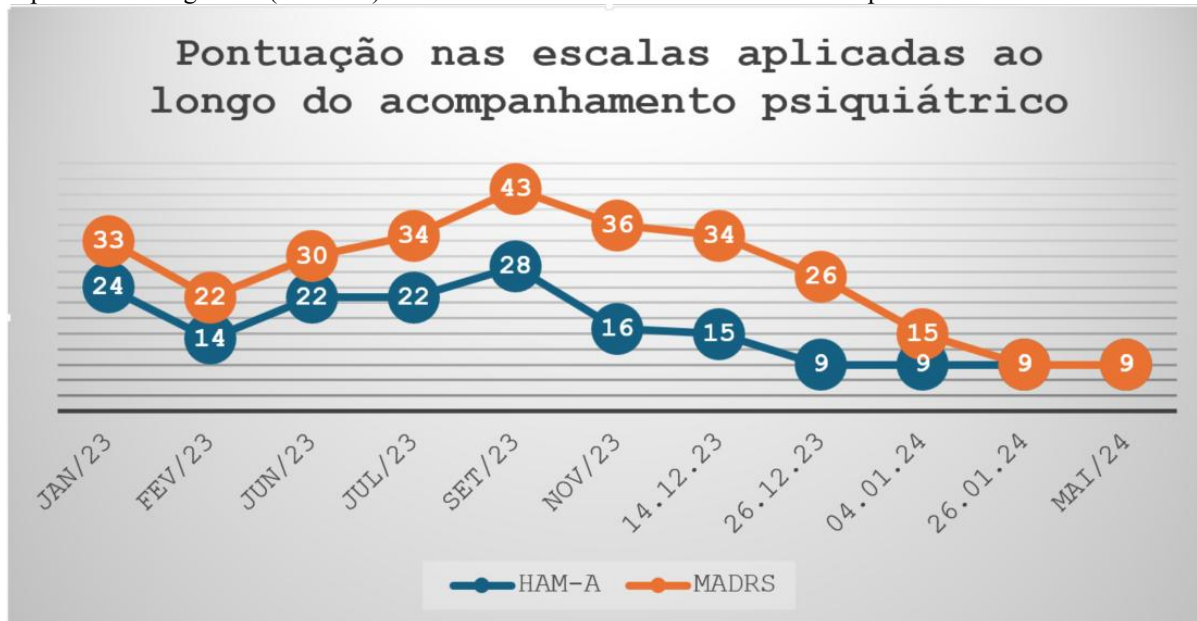
REFERÊNCIAS

1. Gonçalves WS, Lassen RDH, Appolinario JC, Nardi AE. Diagnóstico e estratégias terapêuticas na depressão resistente ao tratamento. *Med Cienc Arte*. 2022;1(3):94–104.
2. Soares B, Kanevsky G, Teng CT, et al. Prevalence and impact of treatment-resistant depression in Latin America: a prospective observational study. *Psychiatr Q*. 2021;92(4):1797–1815. doi:10.1007/s11126-021-09930-x.
3. Zaki N, Chen C, Lane R, et al. Long-term safety and maintenance of response with esketamine nasal spray in participants with treatment-resistant depression: interim results of the SUSTAIN-3 study. *Neuropsychopharmacology*. 2023;48:1–9. doi:10.1038/s41386-023-01577-4.
4. Patarroyo-Rodriguez L, Pazdernik VK, Vande Voort JL, Kung S, Frye MA, Singh B. Ketamine reduces suicidality-associated emergency department utilization in patients with treatment-resistant depression: a 6-month mirror-image study. *J Clin Psychiatry*. 2025;86(4):25m15941. doi:10.4088/JCP.25m15941.
5. Martinotti G, Chiappini S, Pettorruso M, et al. Real-world experience of esketamine use to manage treatment-resistant depression: a multicenter study on safety and effectiveness (REAL-ESK). *J Affect Disord*. 2022;319:646–654. doi:10.1016/j.jad.2022.09.061.
6. Fu DJ, Ionescu DF, Li X, et al. Esketamine nasal spray for rapid reduction of major depressive disorder symptoms in patients with active suicidal ideation with intent: a randomized, double-blind study (ASPIRE I). *J Clin Psychiatry*. 2020;81(3):19m13191. doi:10.4088/JCP.19m13191.
7. Thase ME. The role of monoamine oxidase inhibitors in depression treatment guidelines. *J Clin Psychiatry*. 2012;73(Suppl 1):10–16. doi:10.4088/JCP.11096su1c.02.
8. Ricken R, Ulrich S, Schlattmann P, Adli M. Tranylcypromine revisited (Part II): a systematic review and meta-analysis of controlled studies in depression. *Eur Neuropsychopharmacol*. 2017;27(8):714–731. doi:10.1016/j.euroneuro.2017.04.003.
9. Santos JML, Couto HLO, Monteiro DC. Monoamine oxidase inhibitors and ketamine: a safe association? *Debates Psiquiatr*. 2022;12:1–20. doi:10.25118/2763-9037.2022.v.
10. Canuso CM, Singh JB, Fedgchin M, et al. Efficacy and safety of intranasal esketamine for the rapid reduction of depressive symptoms and suicidality in patients at imminent risk for suicide: a randomized, double-blind, placebo-controlled study. *Am J Psychiatry*. 2018;175(7):620–630. doi:10.1176/appi.ajp.2018.17060720.
11. Floriano I, Silvinato A, Bernardo WM. Esketamine in the treatment of patients with antidepressant-resistant depression: a systematic review and meta-analysis. *Rev Assoc Med Bras (1992)*. 2023;69(6):e2023D696. doi:10.1590/1806-9282.2023D696.



ANEXO

Figura 1. Evolução longitudinal dos escores da Hamilton Anxiety Rating Scale (HAM-A) e da Montgomery-Åsberg Depression Rating Scale (MADRS) durante o tratamento combinado com tranilcipromina e escetamina intranasal.



Fonte: Autores.