


Resonancias magnéticas en articulaciones temporomandibulares de pacientes con artritis reumatoide

Ressonância magnética das articulações temporomandibulares em pacientes com artrite reumatóide

 <https://doi.org/10.56238/cienciasaudeestuepesv1-080>

Rhys K.

Universidad Nacional de Córdoba
rhyskaren@gmail.com

Carla Gobbi

Universidad Nacional de Córdoba

Beatriz Busamia

Universidad Nacional de Córdoba

María Elena Castrillón

Universidad Nacional de Córdoba

Carolina Paulazo

Universidad Nacional de Córdoba

Matías Morón

Universidad Nacional de Córdoba

Eduardo Albiero

Universidad Nacional de Córdoba

Marcelo Yorio

Universidad Nacional de Córdoba

Paula Alba

Universidad Nacional de Córdoba

RESUMEN

Objetivo: Observar por medio de la resonancia nuclear magnética el daño en las articulaciones

temporomandibulares de pacientes con artritis reumatoide. Material y métodos: Se estudiaron las articulaciones temporomandibulares de 30 pacientes con artritis reumatoide mediante resonancia magnética. Resultados: Ambas articulaciones presentaron afecciones óseas, discales y de los espacios sinoviales. Conclusiones: La resonancia magnética es un método certero e inocuo para diagnosticar y facilitar las decisiones terapéuticas con respecto a las articulaciones temporomandibulares.

ABSTRACT

Objective: To observe by means of magnetic resonance imaging the damage in the temporomandibular joints of patients with rheumatoid arthritis. Material and methods: The temporomandibular joints of 30 patients with rheumatoid arthritis were studied by magnetic resonance imaging. Results: Both joints presented bone, disc and synovial space affections. Conclusions: MRI is an accurate and safe method to diagnose and facilitate therapeutic decisions regarding temporomandibular joints.

1 INTRODUCTION

Las articulaciones temporomandibulares son dos, una izquierda y una derecha. Son las articulaciones más sociales. Quizás las que mayor cantidad de veces se activan en un día, ya que se mueven cada vez que el paciente habla, mastica y hasta cuando dormido cambia de posición la cabeza.

Son articulaciones gínglino diartrosis bicondilea sinovial. Cinéticamente actúan como articulaciones siamesas relacionadas por el arco mandibular¹.

La artritis reumatoidea es una enfermedad sistémica inflamatoria crónica autoinmune que se caracteriza por la poliartritis periférica, generalmente simétrica de articulaciones pequeñas. Provoca alteraciones y discapacidades. Suele acompañarse con otras manifestaciones que van desde fatiga y nódulos hasta afecciones poli sistémicas y multiorgánicas².

Los pacientes son diagnosticados de su artritis reumatoide según los criterios basados en el American College of Rheumatology, se establece que debe existir una evaluación clínica integral con exámenes radiológicos y de laboratorio (como factor reumatoide y/o anticuerpos contra el péptido cíclico citrulinado y los reactantes de fase aguda)^{3,4,5}.

El Diagnóstico por Imágenes ha sido uno de los mejores avances de las ciencias médicas. Otorgan información que la clínica no siempre puede facilitar y que esperar en el tiempo solo aumentaría el deterioro y daría un pronóstico desfavorable. La resonancia magnética es un examen imaginológico para facilitar el diagnóstico y la toma de decisiones terapéuticas, esta utiliza el campo magnético y emite ondas de radiofrecuencia ya que es un fenómeno físico basado en propiedades mecánico cuánticas de los núcleos atómicos. Se la considera entre los mejores métodos para analizar las articulaciones.

2 OBJETIVO

Observar por medio de la resonancia nuclear magnética el daño en las articulaciones temporomandibulares de pacientes con artritis reumatoide

3 MATERIAL Y MÉTODOS

Es un estudio de carácter observacional descriptivo prospectivo transversal. Se estudiaron 30 pacientes que asistieron de forma consecutiva al Servicio de Reumatología de un Hospital Córdoba. Los pacientes fueron de ambos sexos, entre los 18 y 65 años. Todos los pacientes debían acreditar no haber perdido la dimensión vertical del sistema estomatognático. Fueron evaluados conjuntamente por odontóloga y médico/a reumatólogo/a. Todos los pacientes cumplían con criterios de AR según el American College of Rheumatology. Todos los pacientes completaron el CEDATAR^{6,7}. Se les realizaron resonancias nucleares magnéticas con boca abierta y boca cerrada, en resonador de 1.5T Siemens, utilizando bobina de superficie. Todas las resonancias fueron concretadas por el mismo técnico en radiología e informadas por la misma médica especialista en diagnóstico por imágenes. Todos los pacientes firmaron el consentimiento informado. El estudio fue sometido a evaluación y aprobado por el CIEIS del Adulto del Hospital.

4 RESULTADOS

Las resonancias mostraron alteraciones a nivel óseo tanto en el maxilar inferior como en el hueso temporal. Acusaron modificaciones importantes en los discos que pueden afectar la funcionalidad de las articulaciones.

Imagen 1 de resonancia nuclear magnética. Muestra luxación discal, derrame articular y alteraciones morfológicas.

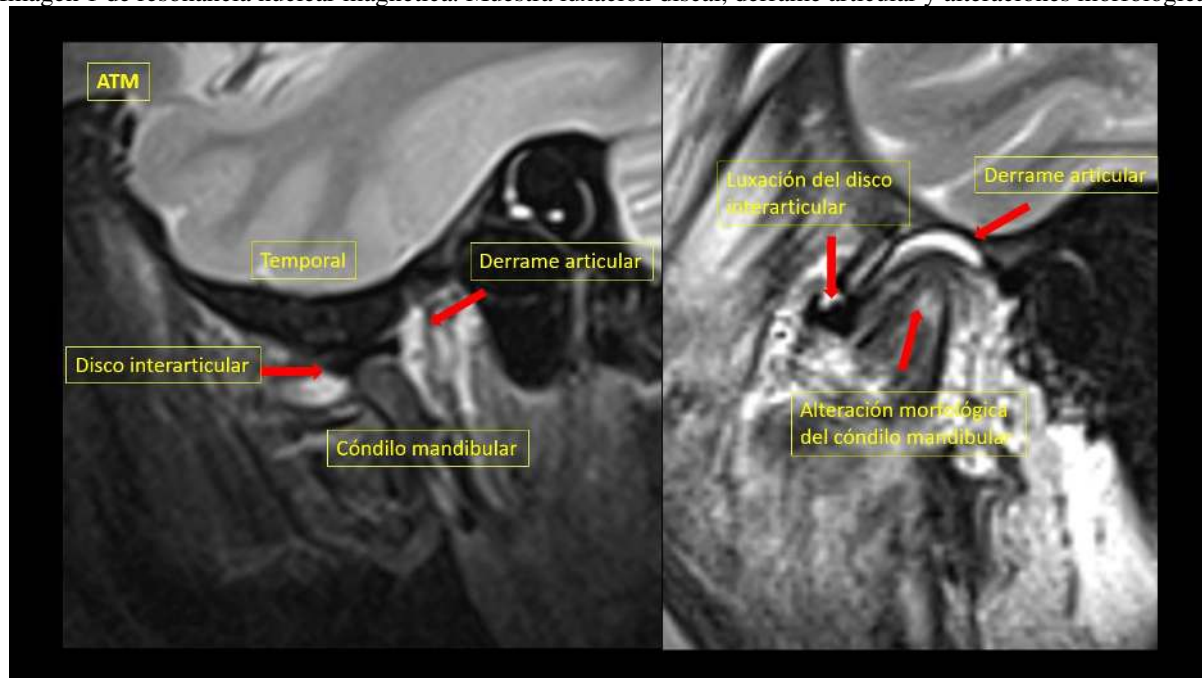


Imagen 2 de resonancia nuclear magnética. Muestra cambios en la intensidad subcondral en el cóndilo mandibular e irregularidades corticales.

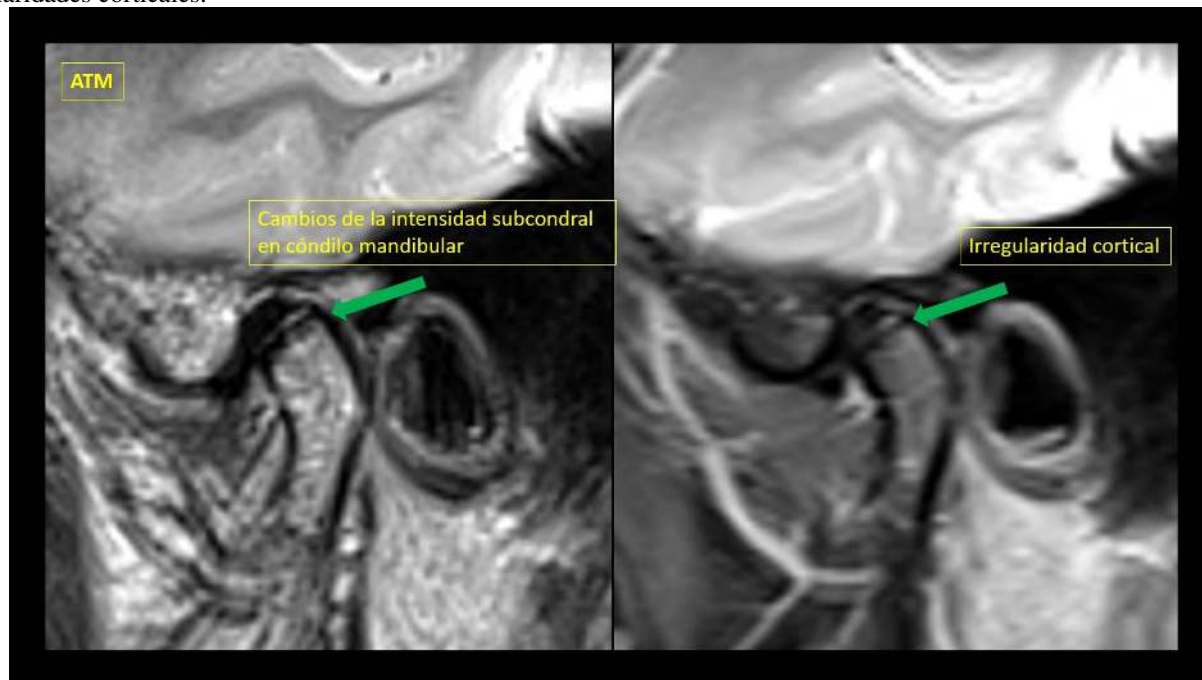


Imagen 3, muestra erosiones y alteraciones del cóndilo mandibular en una imagen de resonancia magnética.

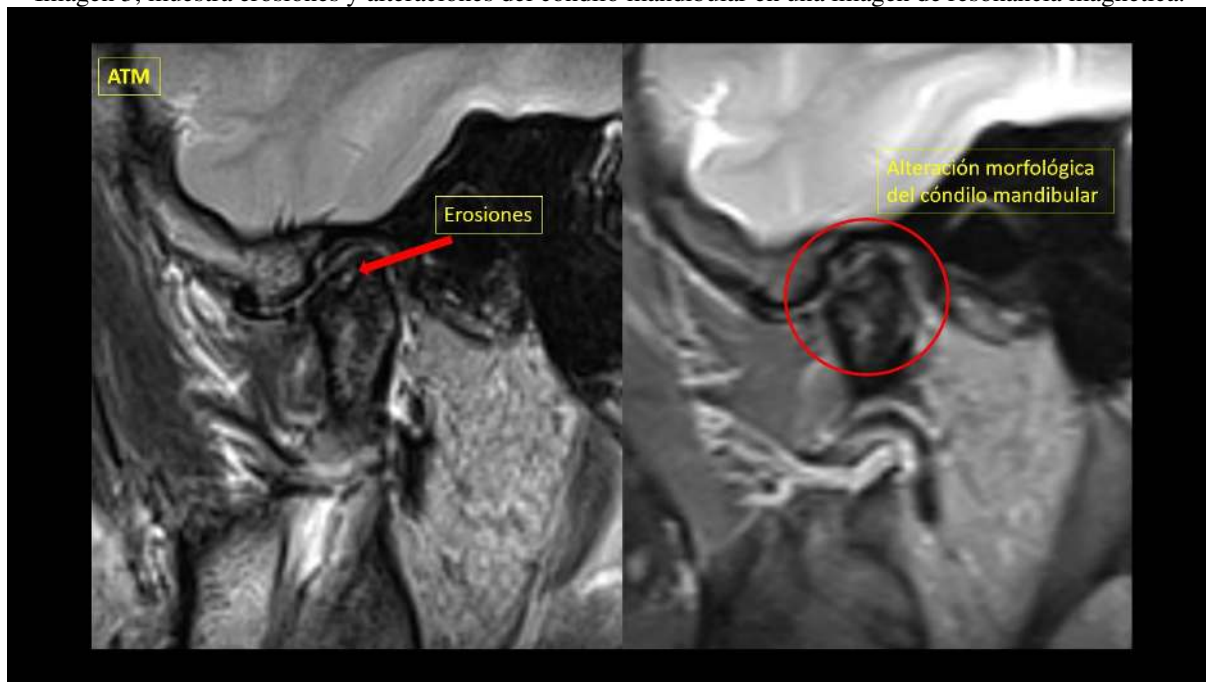
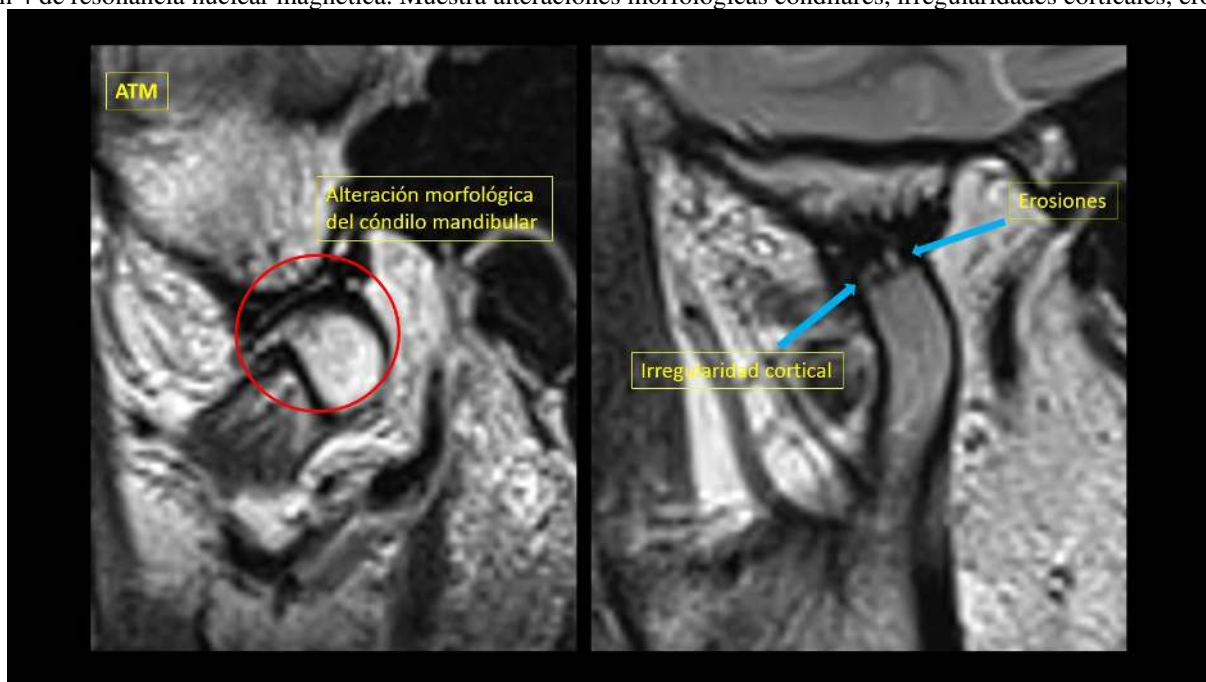


Imagen 4 de resonancia nuclear magnética. Muestra alteraciones morfológicas condilares, irregularidades corticales, erosiones.



En cuanto al disco articular, el lado izquierdo presenta mayores alteraciones, por ejemplo, mientras que del lado derecho solo el 4% muestran desgarramiento/ruptura del disco, del lado izquierdo lo hace el 14%. Cambio en la intensidad del fibrocartilago discal, se ven afectadas el 32% del lado derecho y el 54% del lado izquierdo. Existen degeneraciones en el disco de la derecha en el 32% y de la izquierda el 43%. En cuanto a las irregularidades discales se afectaron el 11% del lado derecho y el 18% del lado izquierdo. En referencia a las superficies articulares se apreció una relación más igualitaria entre los porcentajes del lado derecho y el lado izquierdo. Ante un dimorfismo condilar, ambos lados acusaron un 32%. Erosiones presentaron los dos lados el 4%. Irregularidades condilares del lado derecho se observaron en el 46% de

los pacientes y el 39% del lado izquierdo. Alteraciones subcondrales tuvieron el 18% en la articulación diestra y 32% en la izquierda. El lado derecho no mostró dimorfismos temporales y el lado izquierdo el 7%. Del lado derecho tampoco presentaron osteofitos, pero el 4% del lado izquierdo si los tenían. Son articulaciones que mostraron geodas en el 7% del lado derecho y el 14% del lado izquierdo.

Tabla 1: Porcentajes de las afecciones discriminadas por cada articulación

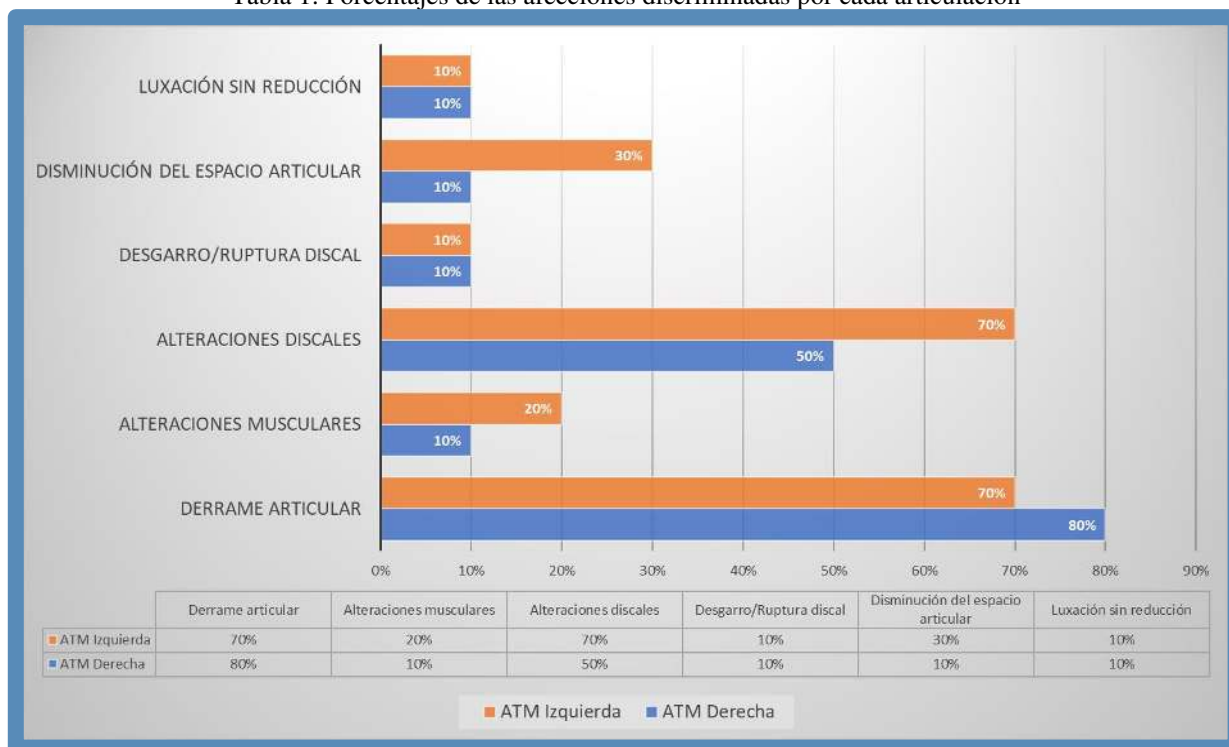
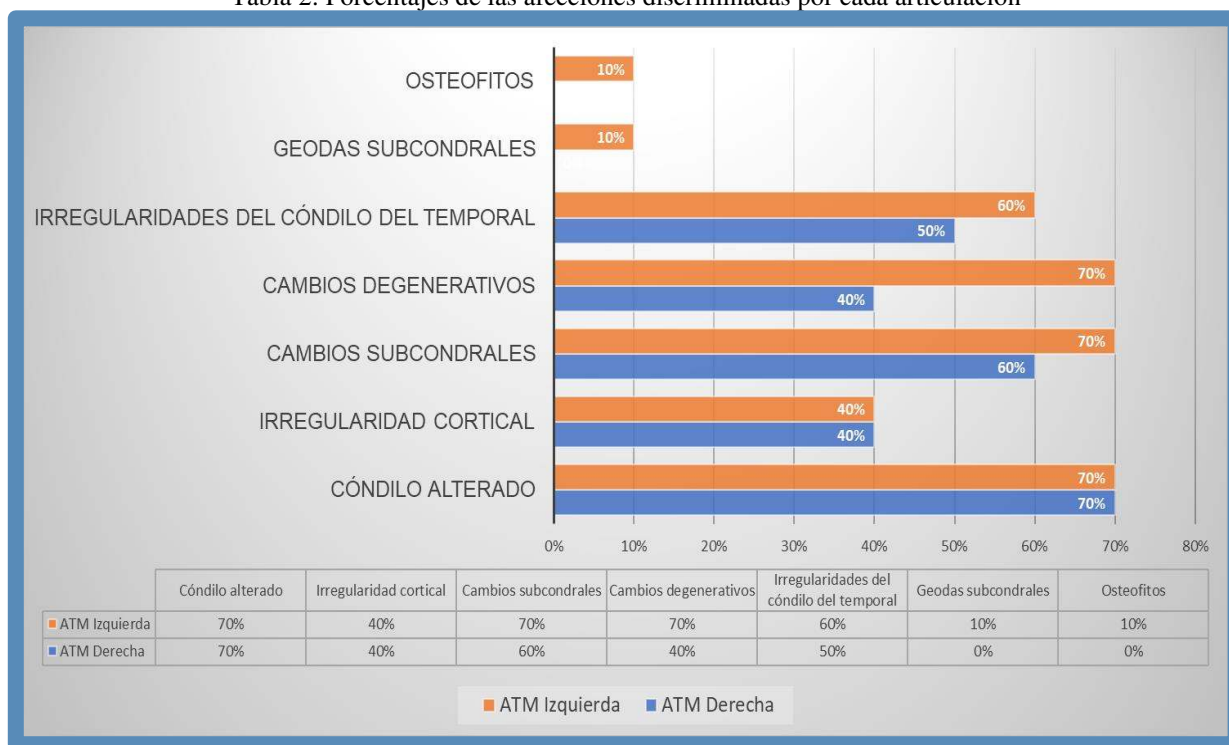


Tabla 2: Porcentajes de las afecciones discriminadas por cada articulación



5 CONCLUSIONES

Debido a su resolución la resonancia nuclear magnética muestra datos que resultan imprescindibles para el diagnóstico exacto y la planificación terapéutica adecuada en una articulación tan compleja como las articulaciones temporomandibulares, ya que los resultados fueron contundentes al mostrar el avance de la enfermedad. Las decisiones conjuntas e interdisciplinarias que se deben concretar entre los distintos profesionales de la salud son facilitadas por estos estudios. Se recomienda incluirlas en pacientes donde el diagnóstico precoz condiciona tanto el pronóstico como es la artritis reumatoide.

REFERENCIAS

Mario Eduardo Figún, Ricardo Rodolfo Gariño. Anatomía Odontológica – Funcional y Aplicada. Editorial El Ateneo. Cap. 2. 2015.

Harrison's. Rheumatology. 3° Edition. Editor: Anthony S. Fauci. Mc Graw-Hill Education. ISBN: 978-0-07-181484-3, MHID: 0-07-181484-1. 2013. Cap. 6. Pág. 87.

D. Aletaha, T. Neogi, A.J. Funovits, D.T. Felson, C.O. Bingham. 3rd 2010 rheumatoid arthritis classification criteria: an American College of Rheumatology European League Against Rheumatism collaborative initiative. Ann rheum Dis., 69 2010, pp. 15801588.

M.D. Mjaavatten, V.P. Bykerk. Early rheumatoid arthritis: The performance of the 2010 ACR/EULAR criteria for diagnosing RA. Best Pract Res Clin Rheumatol., 27. 2013, pp. 451–466.

http://reumatologia.org.ar/normativa_cert_disc_pacientes_ar.php. 2017.

Rhys K, Gobbi C, Busamia B, Albiero E, Alba P, Lagnarini L. Validación del cuestionario: CEDATAR (cuestionario para evaluar las

disfuncionalidades de las articulaciones temporomandibulares en artritis

reumatoide). Revista Ocronos. ISSN: 2603-8358 - depósito legal CA-27-2019. Volumen IV. Núm. 7. Julio 2021 - Pág. Inicial: 66-71. <https://revistamedica.com/validacion-cuestionario-cedatar>.

Rhys K, Gobbi C, Busamia B, Albiero E, Lagnarini AL, Alba P. Beneficios de utilizar el Cuestionario para Evaluar las Disfuncionalidades de las Articulaciones Temporomandibulares en Artritis Reumatoide (CEDATAR). South Florida Journal of Health, Miami, ISSN 2675-5467. Vol. 2 No. 4. p.514-519, oct./dec. 2021. DOI: 10.46981/sfjhv2n4-009.