 <https://doi.org/10.56238/ciesaudesv1-067>

Thais da Cunha Procópio

Graduando de Medicina, Centro Universitário Christus - UNICHRISTUS, Fortaleza - CE, Brasil

Paula Ramalho França Flôres

Graduando de Medicina, Centro Universitário Christus - UNICHRISTUS, Fortaleza - CE, Brasil

Laísa Noronha Machado

Graduando de Medicina, Centro Universitário Christus - UNICHRISTUS, Fortaleza - CE, Brasil

Lívia de Melo Maia

Graduando de Medicina, Centro Universitário Christus - UNICHRISTUS, Fortaleza - CE, Brasil

Maria Regina Damasceno Dias

Graduando de Medicina, Centro Universitário Christus - UNICHRISTUS, Fortaleza - CE, Brasil

Aston Alves de Freitas

Graduando de Medicina, Centro Universitário Christus - UNICHRISTUS, Fortaleza - CE, Brasil

Geovanna Hellen Pedrosa Souto

Graduando de Medicina, Centro Universitário Christus - UNICHRISTUS, Fortaleza - CE, Brasil

Kustodyo Feitosa Custodio

Graduando de Medicina, Centro Universitário Christus - UNICHRISTUS, Fortaleza - CE, Brasil

Marden de Carvalho Nogueira

Graduando de Medicina, Centro Universitário Christus - UNICHRISTUS, Fortaleza - CE, Brasil

Juliana de Lucena Martins Ferreira

Médica Oftalmologista, PhD, Professora de Medicina na UNICHRISTUS, Fortaleza - CE, Brasil
E-mail: juliana.ferreira@unichristus.edu.br

RESUMO

Introdução: A gravidez é um processo fisiológico complexo que afeta todos os sistemas orgânicos. O impacto dessas alterações hormonais e hemodinâmicas na estrutura ocular tem sido motivo de estudo na literatura. Vale ressaltar que as alterações da gravidez podem desenvolver novas situações ou agravar situações pré-existentes. **Objetivo:** buscar entender sobre as variações oftalmológicas durante o período gestacional. **Metodologia:** foi feita uma busca literária com base no descritor “eyes changes in pregnancy” na base de dados do PubMed. Ao total, foram encontrados 487 artigos, dos quais, após a utilização de filtros e de parâmetros de exclusão, foram selecionados 34 artigos que relacionavam alterações oftalmológicas durante o período gestacional. **Resultado e Discussão:** é sabido que a gestação causa alterações hormonais e hemodinâmicas que afetam diversas estruturas oculares, como: episclera, coróide, pálpebras, filme lacrimal, córnea e retina. **Conclusão:** é relevante entender sobre as modificações oftalmológicas durante a fase gravídica, para evitar iatrogenias, tratamentos e diagnósticos inadequados.

Palavras-Chave: Gravidez, Trimestres da Gravidez, Hormônios, Olho, Anormalidades do Olho.

1 INTRODUÇÃO

A gravidez é um período em que ocorrem diversas mudanças na fisiologia materna, visando o desenvolvimento fetal, além da preparação para o momento do parto. As adaptações podem ser desencadeadas nos sistemas cardiovascular, imunológico, endócrino, renal, respiratório e, como também, alterações na visão, as quais são possivelmente revertidas após o parto (Chanwimol et al., 2019; Morya et al., 2020; Tolunay et al., 2016).

Dessa maneira, podemos citar, como alterações oftalmológicas fisiológicas, aquelas que ocorrem durante o período da gravidez, podendo ser dividida pelos compartimentos oculares, como

pálpebras (ex: cloasma), conjuntiva (ex: hiposfama), córnea (ex: espessura aumentada, força de refração aumentada), lente (ex: espessura aumentada, alteração refrativa) e nervo óptico (ex: aumento da hipófise) (Mackensen et al.,2014).

Nesse ínterim, observa-se o aumento da frequência respiratória, do débito cardíaco e da glicemia, que são essenciais para que o organismo da mulher gestante enfrente a elevação do seu metabolismo, assim como alterações hormonais que também se apresentam nesse momento (Kalogeropoulos et al.,2019). Flutuações nos níveis hormonais e a presença de receptores de hormônios sexuais na córnea, durante o terceiro trimestre, e início do período do pós-parto, causam o aumento na curvatura e espessura da córnea, devido ao edema de córnea (Moraya et al.,2020).

As desordens visuais fisiológicas que surgem durante o período de gestação estão associadas a estruturas como córnea, glândulas lacrimais, além do complexo coriorretiniano. Dessa forma, dependendo da consequência nessas regiões, pode alterar o filme lacrimal, o fluxo sanguíneo ocular, a refração e a pressão intraocular (PIO) da paciente (Kızıltunç et al.,2019; Morya et al., 2020; Wu et al., 2019). Ademais, certas medicações, testes e exames, principalmente, se utilizar meios invasivos, devem ser evitados, pois minimiza-se qualquer ameaça ao feto (Kalogeropoulos et al.,2019). É imprescindível ter atenção ao fato que as alterações no período gravídico podem agravar situações já existentes ou induzir a novos achados (Mirzajani et al.,2022). Além disso, embora a maioria dessas alterações seja de natureza transitória e não requeira tratamento, algumas alterações podem vir a ser permanentes (Moraya et al.,2020).

É necessário o conhecimento dos profissionais sobre as alterações fisiológicas desse período, evitando, por consequência, tratamentos desnecessários (Morya et al., 2020; Mirzajani et al.,2022). Outrossim, devem conseguir distinguir essas modificações oftalmológicas fisiológicas, das patológicas, além daquelas que precisam de tratamento e acompanhamento durante o período de gestação (Mirzajani et al.,2022).

O conhecimento das alterações fisiológicas é importante para evitar o tratamento excessivo da paciente, enquanto o tratamento de doenças crônicas é um equilíbrio delicado entre prevenir a progressão da doença na mãe e evitar intervenções que possam ser potencialmente prejudiciais ao feto (Moraya et al.,2020).

2 JUSTIFICATIVA

É necessário entender quais são as alterações fisiológicas comuns na gravidez, visto que, nesse período da mulher, ocorrem diversas modificações no corpo humano, para a geração de uma nova vida. Além disso, torna-se relevante o conhecimento dessas alterações para um melhor manejo das pacientes com essas mudanças oftalmológicas.

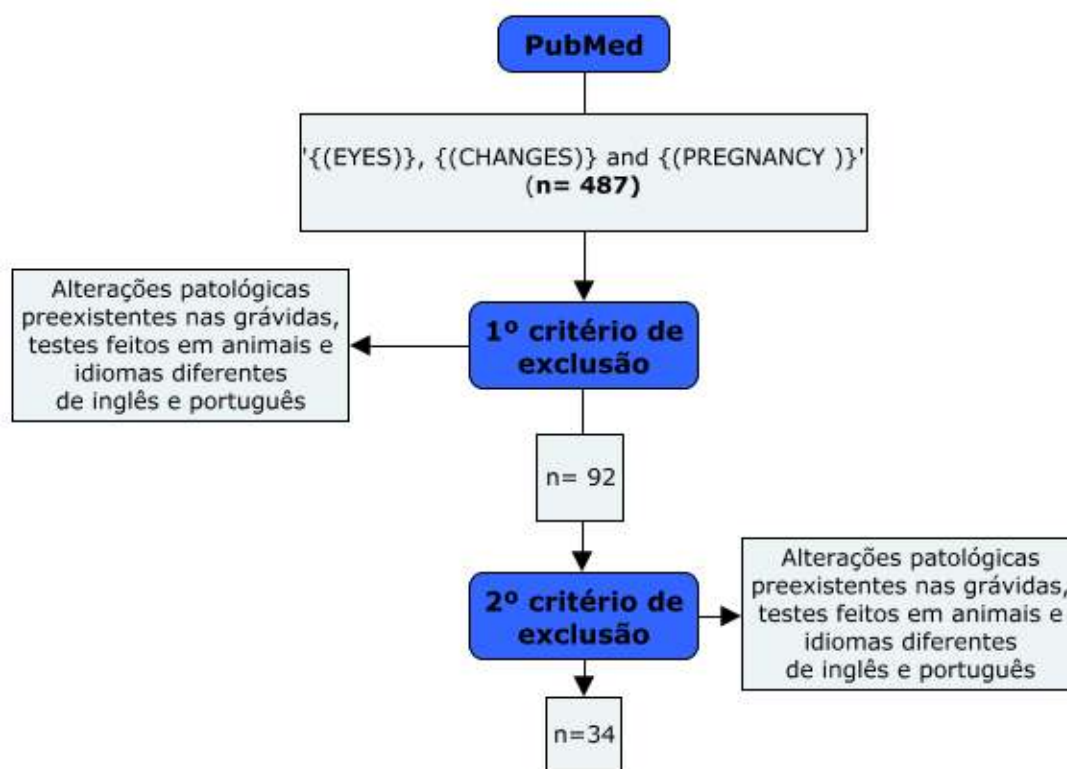
3 OBJETIVO

A abordagem feita neste capítulo tem como intuito discorrer sobre as modificações oftalmológicas durante a gravidez, além de relatar as complicações que mais acometem a gestante no decorrer desse período.

4 MATERIAIS E MÉTODOS

O presente capítulo consiste em uma revisão literária, resultante de uma pesquisa bibliográfica conduzida na base de dados *PubMed*, através da utilização dos descritores “EYES”, “CHANGES”, “PREGNANCY” e suas combinações. Foram selecionados 487 artigos publicados nos idiomas português e inglês entre 2013 e 2023, com temática pertinente ao objeto de estudo, tendo sido selecionados 34 estudos para compor esta revisão. A Figura 1 demonstra o processo de seleção dos artigos.

Figura 1. Fluxograma que demonstra o processo de seleção dos artigos.



5 DISCUSSÃO

A gravidez é um quadro de amplo espectro de mudanças fisiológicas progressivas, com alterações sistêmicas, com o objetivo de proteger o feto e preparar a mãe para o parto. Descreveremos, a seguir, as alterações oftálmicas fisiológicas mais importantes que foram registradas em mulheres grávidas.

5.1 DIMINUIÇÃO DA PIO

Estudos demonstraram que, durante a gravidez, há uma diminuição significativa, de até 10%, na PIO, em todos os trimestres da gestação, e com um decréscimo mais importante do primeiro ao terceiro trimestre. Além disso, foi notada uma menor flutuação diurna da PIO, quando comparado com as medições antes da gravidez (Khawla, A.,2023). Os mecanismos que justificam essa redução ainda não estão completamente esclarecidos, mas alguns possíveis processos biológicos foram citados na literatura. A relação com os níveis aumentados de progesterona e estrogênio causam um aumento da condutância de saída do humor aquoso, enquanto a quantidade de entrada é constante (Özkaya et al., 2021; YANG, Yaping et al., 2023). Outro mecanismo endócrino, visto na literatura, seria a liberação do hormônio relaxina, que tem propriedades capazes de diminuir a rigidez córneo-escleral, afetando a produção do humor aquoso, mas, apesar de haver pesquisas que correlacionam esse hormônio com a PIO, mais estudos são necessários para compreender melhor a sua função na fisiologia ocular (Khawla, A.,2023).

Outro mecanismo que explica a diminuição da PIO seria a redução da resistência vascular sistêmica, por efeito do estrogênio, hormônio vasodilatador, que propicia queda da pressão arterial e uma menor produção de humor aquoso. Além disso, a gravidez, exclusivamente, gera um quadro de diminuição da resistência vascular periférica, facilitando a saída dos líquidos pelo decréscimo da pressão venosa episcleral (Tolunay et al.,2016; Agrawal, N. *et al* 2018).

5.2 AUMENTO DA ESPESSURA DA CORÓIDE

A coróide é uma estrutura vascular importante e cavernosa. Seus vasos possuem cerca de 85% do fluxo sanguíneo ocular. Na gestação, os níveis hormonais aumentam e os estrogênios exercem efeito vasodilatador na perfusão tecidual, enquanto a progesterona e a renina-angiotensina exercem efeito contrário, pois aumentam a resistência da artéria oftálmica, e seus ramos, esse desequilíbrio induzido, pela gravidez, entre esses hormônios vaso-reguladores, pode levar à hipoperfusão e ao espessamento da coróide, entretanto, essa alteração conhecida não é clara. (SOCHUREK, Jan A M *et al.* 2022).

Portanto, é importante que seja feita a medição da espessura da coróide usando tomografia de coerência óptica de imagem de profundidade aprimorada (EDI-OCT) em mulheres com gravidez sem complicações, pois fornece informações importantes sobre os efeitos das alterações fisiológicas no olho (WABEK, Joanna Roskal *et al.* 2017).

Os estudos demonstram que a espessura da coróide permanece alterada por seis semanas após o parto e que depois recobra gradativamente sua espessura normal. Ressalta-se que a PIO não é alterada em função dessa alteração fisiológica (ALIZADEH, Yousef *et al.* 2022) e que o aumento da espessura

da coróide se torna mais evidente a partir do segundo trimestre da gestação (AZUMA, Keiko *et al.* 2023).

5.3 ALTERAÇÕES PALPEBRAIS E DO FILME LACRIMAL

As estruturas externas ao olho também podem sofrer alterações durante a gravidez. O cloasma, ou seja, o aumento da pigmentação cutânea transitória ao redor dos olhos, pálpebras e bochechas, podendo ser chamado de 'máscara da gravidez' está presente em até 90% das gestantes. O desenvolvimento dessa condição depende de fatores genéticos, ambientais e o tipo da pele (Mackensen *et al.* 2014; Anantharaman, D. *et al.*, 2023).

Outra alteração, decorrente da flutuação hormonal, que ocorre durante a gravidez, é a maior predisposição ao desenvolvimento da síndrome do olho seco, distúrbio que cursa com sintomas, como turvação e sensação de corpo estranho, e predispõe a quadros de inflamação e infecção (Anantharaman, D. *et al.*, 2023). Alguns fatores fisiológicos desse período, como a ruptura de células acinares e variação dos níveis séricos de glicose, diminuem a quantidade e qualidade das lágrimas e alteram a superfície ocular, favorecendo essa manifestação clínica (KALOGEROPOULOS, D Kalogeropoulos, D. *et al.* 2019).

5.4 ALTERAÇÕES CORNEANAS

Estudos revelam aumento significativo na histerese corneana e no fator de resistência da córnea durante a gravidez. Tal fato ocorre devido à biomecânica corneana estar suscetível às flutuações dos hormônios sexuais, sendo, possivelmente, influenciados pelo aumento do nível de estrogênio. As condições estrogênicas favoreceram o hialuronato que é hidrófilo, podendo ser a causa da alta hidratação no estroma corneano e, conseqüentemente, aumento da espessura corneana, decorrente da retenção hídrica no estroma corneano, em resposta às alterações hormonais (TARADAJ, Karol. 2018).

Além disso, o beta-estradiol poderia acentuar o efeito da relaxina na metaloproteinase, levando a perda significativa de matriz extracelular. Em contrapartida, a progesterona pode melhorar a degradação da matriz extracelular mediada por beta-estradiol e relaxina, portanto, é possível que o efeito do estrogênio na córnea tenha sido contrabalançado pelo aumento do nível de progesterona no final da gravidez, o que poderia explicar o aumento significativo da histerese corneana e do fator de resistência da córnea durante a segunda e a terceira metade da gravidez, visto que a elevação do estrogênio inicia-se na nona semana de gestação (BUJOR, Inna Adriana. 2021).

O estrogênio é modulado pelos hormônios tireoidianos e, embora os níveis destes hormônios encontram-se baixos na gestação, são suficientes para contribuir com o aumento da espessura da córnea. As alterações na espessura da córnea, e no fator de resistência, influenciam nos valores aferidos

da PIO, porém, podem ocorrer de forma independente (YANG, Yaping *et al.* 2023). Essas alterações ocorridas ao longo dos trimestres gestacionais são revertidas em até seis semanas após o parto (Nwachukwu NZ, Okoye OI, Okoye O, *et al.* 2018).

5.5 ALTERAÇÕES RETINIANAS

Durante a gravidez, é notado um conjunto de alterações hemodinâmicas não patológicas para adaptar o organismo materno para o crescimento e desenvolvimento do feto. A exemplo disso, há o aumento da vasodilatação sistêmica materna na sexta semana de gestação, a flutuação do débito cardíaco e da resistência vascular, o aumento, tanto da pressão diastólica, quanto da sistólica no terceiro trimestre, até o momento do parto, e a microcirculação da retina acompanha essas mudanças e sofre adaptações, de acordo com a fase da gestação (Lupton, Samantha J. *et al.*, 2013). Estudo realizado por Hepokur Mustafa *et al* acompanhou a densidade dos vasos da retina de 97 grávidas saudáveis, com a acuidade visual de 20/20 e idade pareadas em diferentes momentos da gestação, por meio da tomografia de coerência óptica, e demonstrou aumento da densidade do plexo capilar profundo nas gestantes, em comparação com o grupo controle, com exceção da região foveal, onde foi evidenciada uma diminuição da densidade dos vasos superficiais na região parafoveal (Errera, M. H. *et al.*, 2013).

Na literatura, outros estudos, como o de Chanwimol *et al.*, comprovaram o aumento do calibre dos vasos do plexo capilar profundo, principalmente nas regiões parafoveal, temporal e inferior, e afirmaram que essas alterações ocorreriam para compensar a alteração hemodinâmica. Ao contrário do que já foi citado, algumas pesquisas afirmam um aumento estatístico da densidade dos vasos na região foveal, o que sugere a necessidade de mais investigação científica sobre a vascularização da retina, durante o período gestacional, diante dos conflitos de informação dispostos na literatura (Lupton, Samantha J. *et al.*, 2013; Hepokur, Mustafa *et al.*, 2021).

6 CONCLUSÃO

Diante do exposto nesta revisão de literatura, faz-se necessário entender as alterações fisiológicas que ocorrem nas mulheres durante a gravidez, para evitar diagnósticos equivocados e iatrogenias.

REFERÊNCIAS

- Chanwimol, k. Et al., retinal vascular changes during pregnancy detected with optical coherence tomography angiography. *Investigative ophthalmology & visual science*, [s.l], v.60, n.7, p. 2726-2732, jun. 2019
- Kalogeropoulos, d. Et al. The physiologic and pathologic effects of pregnancy on the human visual system. *Journal of obstetrics and gynaecology*, [s.l], p. 1-6, jun. 2019
- Kiziltunç, p. B., et al. Ocular vascular changes during pregnancy: an optical coherence tomography angiography study. *Graefe's archive for clinical and experimental ophthalmology*, [s.l], nov. 2019
- Mirzajani, a. Et al. Changes in refractive and optometric findings during pregnancy. *Medical journal of the islamic republic of iran*, [s.l.], v. 36, n.102, p.1-6, set. 2022
- Morya, a. K., et al. Motherhood: what every ophthalmologist needs to know. *Indian journal of ophthalmology* [s.l], v. 68, n.8, p. 1526-1532, ago. 2020
- Wu, f.; schallhorn, j. M.; lowry, e. A. Refractive status during pregnancy in the united states: results from nhanes 2005–2008, *graefe's archive for clinical and experimental ophthalmology*, [s.l], dez. 2019
- Sochurek, jan a m, et al. Vascular choroidal alterations in uncomplicated third-trimester pregnancy. *Tomography*, [s.l], out. 2022
- Yang, yaping *et al.* Changes in corneal biomechanics during pregnancy in chinese healthy female. *European journal of ophthalmology*, internet, v. 31, ed. 2, p. 361 - 366, 10 abr. 2023.
- Bujor, inna adriana. Corneal biomechanical changes in third trimester of pregnancy. *Medicina*, v. 57, ed. 6, 10 jun. 2021.
- Agrawal, nisha. Physiological ocular changes in various trimesters of pregnancy. *Nepal journals online*, v. 10, p. 16–22, 20 nov. 2018.
- Mackensen, friederike *et al.* Ocular changes during pregnancy. *Deutsches ärzteblatt international*, v. 112, p. 567-576, 18 ago. 2014.
- Sochurek, jan a m *et al.* Vascular choroidal alterations in uncomplicated third-trimester pregnancy. *Tomography*, v. 8, ed. 5, p. 2609-2617, 18 out. 2022.
- Taradaj, karol. Pregnancy and the eye. Changes in morphology of the cornea and the anterior chamber of the eye in pregnant woman. *Ginekologia polska*, [s. L.], v. 89, ed. 12, p. 695-699, 28 dez. 2018.
- Lupton, samantha j. *Et al.* Temporal changes in retinal microvascular caliber and blood pressure during pregnancy. *Hypertension*, [s. L.], v. 61, ed. 4, p. 880–885, 11 fev. 2013.
- Wabek, joanna roskal *et al.* Choroidal thickness in women with uncomplicated pregnancy: literature review. *Biomed research international*, [s. L.], v. 2017, 9 nov. 2017.
- Samra, khawla abu. The eye and visual system in pregnancy, what to expect? An in-depth review. *Oman journal of ophthalmology*, [s. L.], v. 6, ed. 2, p. 87-91, 19 ago. 2013.

Tolunay, harun egemen. Changes of intraocular pressure in different trimesters of pregnancy among syrian refugees in turkey: a crosssectional study. *Turk j obstet gynecol*, [s. L.], v. 13, ed. 2, p. 67-70, 18 mar. 2016.

Hepokur, mustafa. Investigation of retinal vascular changes during pregnancy using optical coherence tomography angiography. *Semin ophthalmol*, [s. L.], v. 36, ed. 1-2, p. 19-27, 17 fev. 2021.

Errera, marie-hélène; kohly, radha p.; cruz, lyndon. Pregnancy-associated retinal diseases and their management. *Survey of ophthalmology*, [s. L.], v. 58, ed. 2, p. 127-142, 2013.

Alizadeh, yousef *et al.* Evaluation of choroidal thickness during pregnancy and postpartum: a longitudinal study. *Journal of current ophthalmology*, [s. L.], v. 34, ed. 3, p. 312-317, 30 nov. 2022.

Özkaya, dilek *et al.* Evaluation of anterior segment parameters during pregnancy. *Seminars in ophthalmology*, [s. L.], v. 37, ed. 2, p. 131-135, 9 mar. 2021.

Taneja, mukesh *et al.* Pregnancy-induced keractesia - a case series with a review of the literature. *Indian journal of ophthalmology*, [s. L.], v. 68, ed. 12, p. 3077-3081, 23 nov. 2020.

Azuma, keiko *et al.* Assessment of the choroidal structure in pregnant women in the first trimester. *Scientific reports*, [s. L.], v. 11, ed. 1, 25 fev. 2023.

Zhang, jun *et al.* Enhanced depth imaging optical coherence tomography: a new way measuring choroidal thickness in pregnant women. *Journal of ophthalmology*, [s. L.], v. 2017, 25 maio 2017.

Anantharaman, d.; radhakrishnan, a.; anantharaman, v. Subjective dry eye symptoms in pregnant women—a speed survey. *Journal of pregnancy*, v. 2023, p. 1–7, 4 jan. 2023.

Su, li *et al.* Maternal optical coherence tomography angiography changes related to small for gestational age pregnancies. *Translational vision science & technology*, [s. L.], v. 9, ed. 13, 3 dez. 2020.

Ling-jun, li *et al.* Gestational retinal microvasculature and the risk of 5 year postpartum abnormal glucose metabolism. *Diabetologia*, [s. L.], v. 60, p. 2368–2376, 22 set. 2017.

Nwachukwu, n z *et al.* Relationship between corneal biomechanical properties among pregnant women in a tertiary hospital in nigeria. *Niger j clin pract*, [s. L.], v. 21, ed. 8, p. 993-999, 2018.

Bhakhri, raman; yacoub, robert; patel, reena. Case report: focal choroidal excavation: conversion from conforming to nonconforming in a pregnant female. *Optometry and vision science*, [s. L.], v. 98, ed. 3, p. 199-205, march 2021.

Blood flow velocity comparison in the eye capillaries and postcapillary venules between normal pregnant and non-pregnant women. *Microvascular research*, [s. L.], v. 127, january 2020.

Sugimoto, masahiko *et al.* Relationship between size of the foveal avascular zone and carbohydrate metabolic disorders during pregnancy. *Biomed research international*, [s. L.], v. 2019, 4 nov. 2019.

Rafizadeh, seyed mohsen. Unexpected recurrence and rapid progression of lacrimal gland adenoid cystic carcinoma during pregnancy: a case report. *Orbit*, [s. L.], p. 1-5, 3 maio 2022.

Studnicka, j; hejsek, l. Progression of diabetic retinopathy in pregnancy. *Vnitr lek*, [s. L.], v. 59, ed. 3, p. 224-226, 2013.

Visual impairment and associated factors among pregnant women attending antenatal care units at health institutions in gondar city administration, northwest ethiopia. *Bmc pregnancy childbirth*, [s. L.], v. 21, ed. 1, p. 824, 13 dez. 2021.

Rothwell, renata t *et al.* Evaluation of choroidal thickness and volume during the third trimester of pregnancy using enhanced depth imaging optical coherence tomography: a pilot study. *Journal of clinical and diagnostic research*, [s. L.], v. 9, ed. 8, p. 8-11, agosto 2015.

Bredow , laura *et al.* Progesterone and estrogen receptors in conjunctival melanoma and nevi. *Graefe's archive for clinical and experimental ophthalmology*, [s. L.], v. 261, ed. 4, p. 359–365, 26 nov. 2013.

Bozinović, marija trenkić *et al.* Retinal hemorrhages as one of complications of optic disc drusen during pregnancy. *Med pregl*, [s. L.], v. 67, ed. 6, p. 185-189, maio 2014.

Ghods, sepideh *et al.* Sickle cell trait presenting as unilateral proliferative retinopathy and macular thinning in a pregnant woman. *Case reports in ophthalmological medicine*, [s. L.], v. 2021, 11 dez. 2021.