



Fluconazol intra-estromal - Eficácia na cirurgia de abscesso estromal em equino

  <https://doi.org/10.56238/ciesaudesv1-082>

Luís Felipe Dutra Corrêa

Orientador do Programa de Pós-Graduação em Medicina Veterinária, Hospital Veterinário Universitário (HVU), UFSM, Santa Maria, RS, Brazil Curso de Medicina Veterinária, Universidade Federal de Santa Maria (UFSM), Santa Maria, RS, Brazil
E-mail: i.oftalmologiveterinaria@yahoo.com.br

Carolina Cauduro da Rosa

Mestrando do Programa de Pós-Graduação em Medicina Veterinária, Hospital Veterinário Universitário (HVU), UFSM, Santa Maria, RS, Brazil

Fabiano da Silva Flores

Mestrando do Programa de Pós-Graduação em Medicina Veterinária, Hospital Veterinário Universitário (HVU), UFSM, Santa Maria, RS, Brazil

Carlos Eggres Krebs

Graduando do Curso de Medicina Veterinária da Universidade Federal de Santa Maria, Hospital Veterinário Universitário (HVU), UFSM, Santa Maria, RS, Brazil

Alexandra Vanzan

Graduando do Curso de Medicina Veterinária da Universidade Federal de Santa Maria, Hospital Veterinário Universitário (HVU), UFSM, Santa Maria, RS, Brazil

Marcelo Ferreira Fontana

Graduando do Curso de Medicina Veterinária da Universidade Federal de Santa Maria, Hospital Veterinário Universitário (HVU), UFSM, Santa Maria, RS, Brazil

RESUMO

Histórico: Devido à sua microflora ocular, a espécie equina está predisposta a desenvolver úlceras micóticas que, quando não tratadas adequadamente, podem levar à formação de um abscesso estromal. O abscesso estromal ocorre pela introdução de microrganismos no estroma da córnea. Durante a reepitelização, o corpo estranho é encapsulado, criando assim uma barreira que protege as bactérias ou os fungos do tratamento com medicação antimicrobiana. Esse quadro pode acabar resultando em cegueira devido à iridociclite crônica, colocando em risco a visão do animal. O presente trabalho tem

como objetivo relatar um caso de cirurgia corretiva de abscesso estromal em uma égua com a administração de fluconazol intraestromal no intraoperatório, a fim de corroborar a eficácia da técnica. Caso: Foi avaliada uma égua de 9 anos de idade, com a queixa de que seu olho direito estava fechado e "amarelado" e que já havia sido tratada com anti-inflamatório injetável intramuscular à base de flunexina meglumina (Banamine® - 50 mg) por 15 dias, referindo-se a uma possível úlcera no olho direito. A triagem oftalmológica resultou em um reflexo direto negativo e nenhuma resposta de ameaça no olho direito. O exame da conjuntiva mostrou congestão e quemose. O exame da córnea do olho direito foi negativo para os testes de Fluoresceína e Lissamina Verde, e foram observadas opacidade e neovascularização corneana. O diagnóstico final foi de um abscesso corneano de provável origem fúngica secundário a uma ceratomiose. Após a consulta, foram realizados exames complementares de sangue e bioquímicos, que apresentaram resultados normais para a espécie em questão, e o tratamento foi iniciado com colírio à base de atropina 1% (Fagra® - 20 mL), colírio antimicrobiano de ciprofloxacina (Ciprovet Colírio® - 5 mL) e colírio antifúngico à base de cetoconazol 1% (manipulado), além de anti-inflamatório injetável intramuscular à base de flunexina meglumina (Banamine® - 50 mg - 1. 1 mg/kg SID) e um analgésico injetável intramuscular à base de dipirona sódica (Febrax® - 0,5 g - 15 mL/animal SID) até o dia da cirurgia, que foi marcada para 3 dias depois. A intervenção cirúrgica foi então instituída pela técnica de ceratectomia lamelar anterior, seguida de hidratação intraestromal com fluconazol e formação de retalho bipediculado, com o objetivo de remover o tecido necrótico e os fatores de estimulação antigênica, enquanto o retalho conjuntival visava melhorar a irrigação sanguínea e proteger a área lesionada, favorecendo a cicatrização local. Para melhor qualidade do pós-operatório do animal, foi prescrita a continuação do mesmo tratamento anterior à cirurgia por um período de 15 dias. O retorno do animal para a retirada do retalho estava previsto para 45 dias após a cirurgia, porém, devido à pandemia da COVID-19, houve um atraso de 135 dias. Quando o animal retornou, o retalho ainda estava estável. Foi instituída uma segunda cirurgia

para a retirada do retalho, durante a qual foi possível afirmar que a córnea havia recuperado a integridade total e a transparência parcial com apenas um leucoma no local anterior do abscesso. Discussão: A técnica de ceratectomia lamelar anterior juntamente com o uso de um retalho de conjuntiva para o tratamento de abscesso estromal em equinos é uma técnica conhecida e utilizada rotineiramente, embora alguns casos relatem a formação de uma segunda infecção no mesmo espaço. No entanto, há poucos relatos sobre o uso de hidratação intraestromal com medicação antifúngica adjuvante

à técnica cirúrgica, o que, conforme demonstrado neste relato, mostrou-se eficaz, pois mesmo com a questão do atraso na remoção do retalho conjuntival, o olho permaneceu íntegro e não houve uma segunda infecção. Portanto, o uso dessa técnica pode ser indicado para o tratamento de abscesso estromal em equinos, dada a segurança que a aplicação do antifúngico intratromal proporciona.

Palavras-Chave: Azol, Abscesso, Estroma, Ceratectomia, Oftalmologia, Equino, Égua.

1 INTRODUÇÃO

O cavalo, dado o seu meio ambiente, está sujeito a afecções frequentes da córnea e da conjuntiva [3]. Os fungos são habitantes normais na flora conjuntival dos equinos, mas podem tornar-se patógenos após uma lesão corneal [1,3]. Em uma superfície ocular normal, há um equilíbrio entre a produção e o balanço entre substâncias antibacterianas e antifúngicas [1].

Acredita-se que os abscessos estromais da córnea ocorrem quando pequenas feridas de perfuração na córnea permitem a entrada de bactérias ou fungos no estroma. O epitélio cura-se então rapidamente sobre estes locais, deixando os organismos infecciosos sequestrados na córnea avascular, onde podem replicar e desencadear uma resposta inflamatória marcada conhecida como abscesso da córnea [1]. A patogênese do abscesso estromal está relacionada principalmente a perda de integridade funcional da córnea com introdução de microorganismos no estroma e encapsulamento durante o processo de cicatrização [6]. A reepitelização forma uma barreira que protege as bactérias ou os fungos da medicação antimicrobiana administrada topicamente, interferindo no tratamento [1].

O tratamento para abscessos estromais profundos é cirúrgico, com o objetivo de remover o abscesso e devolver estabilidade e transparência à córnea, tanto quando possível otimizando a visão [4]. O trabalho descrito tem como objetivo relatar o caso do tratamento profilático (hidratação estromal + medicação antifúngica) de um abscesso estromal em uma égua, que associado à técnica cirúrgica, apresentou um pós-operatório bem-sucedido, de modo a apoiar a eficácia da técnica.

2 CASO

Uma égua não castrada, da raça crioula, 9 anos de idade, foi atendida no Hospital Veterinário Univer- sitário (HVV) da Universidade Federal de Santa Maria (UFSM), Santa Maria, RS. O proprietário relatou que o animal apresentava um desconforto no olho direito que tinha um aspecto amarelado e que já estava há 15 dias realizando tratamento com anti-inflamatório injetável Flunixinina meglumine (Banamine®)1 para uma ulcera supostamente desenvolvida após lesão ocular.

Concluída a triagem, a égua foi direcionada para o Serviço de Oftalmologia e Microcirurgia Vete- rinária do HVU. Foram feitos exames oftalmológicos como o teste de fluoresceína, teste lisamina verde, medição da pressão intraocular e biomicroscopia com lâmpada de fenda. Notou-se a presença de quemose, congestão da conjuntiva, opacidade, neovascularização da córnea, hifema e hipópio na câmara anterior do olho direito (Figura 1), induzidos pela presença de um abscesso estromal localizado inicialmente na córnea paracentral superior.

Após a avaliação, foi realizado um direciona- mento para o tratamento do abscesso, procedeu- se a colheita de sangue para a realização de exames com- plementares (hemograma e bioquímico), os quais não indicaram alterações nos parâmetros. Para a cirurgia de correção do abscesso estromal, a técnica cirúrgica escolhida foi ceratectomia lamelar anterior, associando hidratação intra-estromal com antifúngico e a confec- ção de um flap bipediclar de conjuntiva.

A medicação pré anestésica foi feita com solução injetável de cloridrato de detomidina² a 1% [Detomidin® 10 mL - 0,2 mL/100 kg] via intravenosa, após foi realizada a indução com diazepam³ [Diazepam Santisa 2 mL - 0,5 mg/kg]³ e cloridrato de cetamina a 10%² [Cetamin® 50 mL - 2 mL/100 kg], a manutenção do plano anestésico foram realizadas com isoflurano (Isoforine®)⁴ por via inalatória, ao efeito, através de máscara em vaporizador calibrado. Com o animal já induzido foi feita tricotomia na área ao redor da região ocular direita seguida de antissepsia da pele [álcool e iodo] e a antissepsia do olho e conjuntiva [solução de cloreto de sódio 0,9% e iodo povidine 1%], após a antissepsia da região, deu-se início ao procedimento cirúrgico, inicialmente foi realizada uma incisão com bisturi de ceratectomia na córnea em região central, logo após foi realizado o desbridamento do epitélio corneano da região da córnea central até ter acesso ao estroma corneano onde localizava-se o abscesso, tendo acesso ao abscesso foi realizada a remoção do mesmo. Assim que o abscesso foi removido ocorreu a hidratação do estroma corneano com antifúngico, foi injetado com o auxílio de uma agulha de insulina 1 mL de fluconazol intra-estromal e ao redor da lesão, em sequência posterior a hidratação, foi confeccionado um flap bipediculado a partir da conjuntiva, este foi sobreposto sobre o espaço onde anteriormente estava localizado o abscesso e suturado com fio nylon 8-0, padrão simples isolado (Figura 2). Não houve compli- cações durante a cirurgia.

Após a cirurgia foi prescrito para o animal anti-inflamatório injetável via intramuscular a base de flunexina meglumine¹ [Banamine® 50 mg - 1,1 mg/kg, SID durante 15 dias], analgésico injetável via intra- muscular a base de dipirona sódica⁵ [Febrax® 0,5 g

- 15 mL/animal, BID durante 7 dias], inibidor de secre- ção gástrica via oral a base de omeprazol⁶ [Gastrozol® 7,5 g - 1 g/57 kg, SID 15 dias] e foi prescrito para casa o uso ocular de colírio a base de atropina 1%⁷ [Fagra® - 20 mL, BID pelo período de 14 dias] com monitoração do olho contralateral, colírio a base de ciprofloxacina⁸ [Ciprovect Colirio® - 5 mL, QID por 30 dias] e colírio

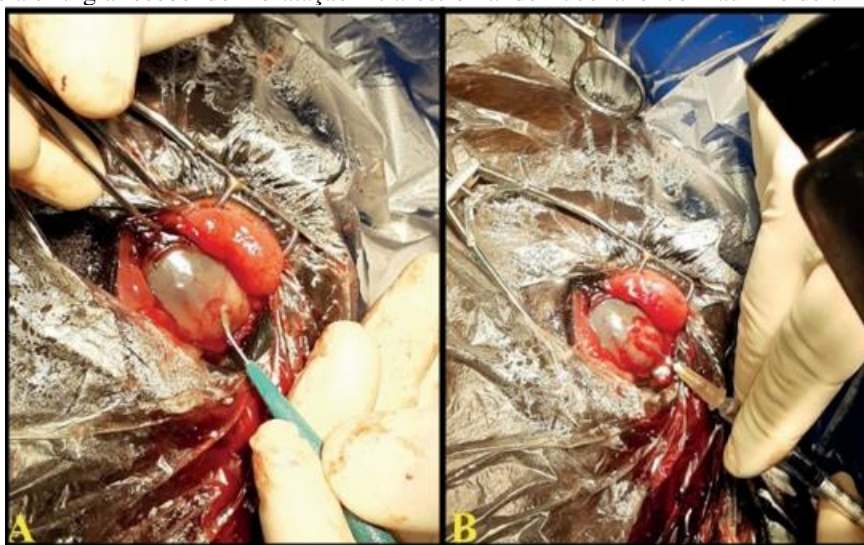
a base de cetozonazol 1%9 [manipulado a cada 1 h no primeiro dia, reduzindo para 6 vezes ao dia por 14 dias].

O animal retornou para casa com o agendamento para uma segunda intervenção cirúrgica para retirada do flap marcado para 45 dias após a cirurgia. Porém, devido à pandemia do covid-19, as atividades do HVU foram encerradas. Ainda assim, durante esse período, o acompanhamento [uma vez a cada 7 dias] foi supervisionado por um veterinário clínico particular. Após 60 dias da cirurgia, foi realizada uma consulta onde já era possível perceber retorno da transparência e visão do animal já restaurada. A retirada do flap ocorreu somente 6 meses após a primeira cirurgia. Após a retirada do flap foi possível observar parcial transparência e total integridade ocular com a presença de um leucoma cicatricial no local onde fora feita a primeira incisão para o desbridamento do abscesso (Figura 3). Foram realizadas outras 2 consultas semanais para o acompanhamento do pós cirúrgico imediato e, atualmente, o animal apresenta integridade e transparência corneana com a recuperação da capacidade visual.

Figura 1. Olho direito apresentando abscesso estromal ocupando a região central da córnea (círculo preto vazado), presença de vascularização corneana (seta preta) e quemose (seta azul).

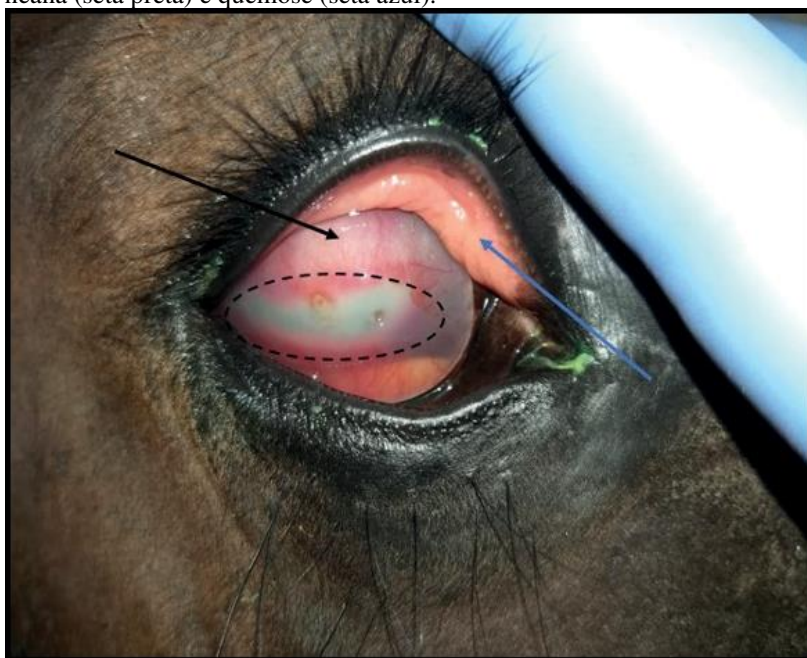

Figura 2. A- Olho direito durante a cirurgia sendo realizado remoção do abscesso estromal com bisturi de ceratectomia. B- Olho direito durante a cirurgia recebendo hidratação intra-estromal de fluconazol com auxílio de uma agulha de insulina.



3 DISCUSSÃO

Para que um abscesso estromal no cavalo se resolva, principalmente no caso dos profundos, como o caso apresentado, tem que ocorrer vascularização superficial e profunda. No entanto, o mais usual é vascularizarem apenas nas margens superficiais, ou nem vascularizarem de todo, deixando a parte mais profunda, a nível da membrana de Descemet, sem vasos [4]. Ainda que abscessos estromais profundos frequentemente são controlados com terapia medicamentosa, em muitos casos, eles não conseguem ser completamente eliminados, podendo resultar em um ressurgimento dos sinais clínicos indicando a presença de uma inflamação ativa [5]. Nestas situações, quando são abscessos estromais profundos refratários (por penetração inadequada dos fármacos) e no caso de uveíte progressiva mesmo com terapia agressiva, os fármacos não são suficientes, sendo a remoção cirúrgica, a terapia mais confiável e segura, piorando o prognóstico, se adiada [4]. Existem várias opções cirúrgicas para a remoção de abscessos estromais superficiais e abscessos estromais profundos, tudo depende da profundidade e localização do mesmo [3]. Ainda que desbridamento cirúrgico e flaps de conjuntiva são considerados, por alguns autores, como uma terapia inapropriada para abscessos estromais, a ceratectomia aparenta proporcionar alívio da dor e ajuda na cicatrização corneana nos animais [9].

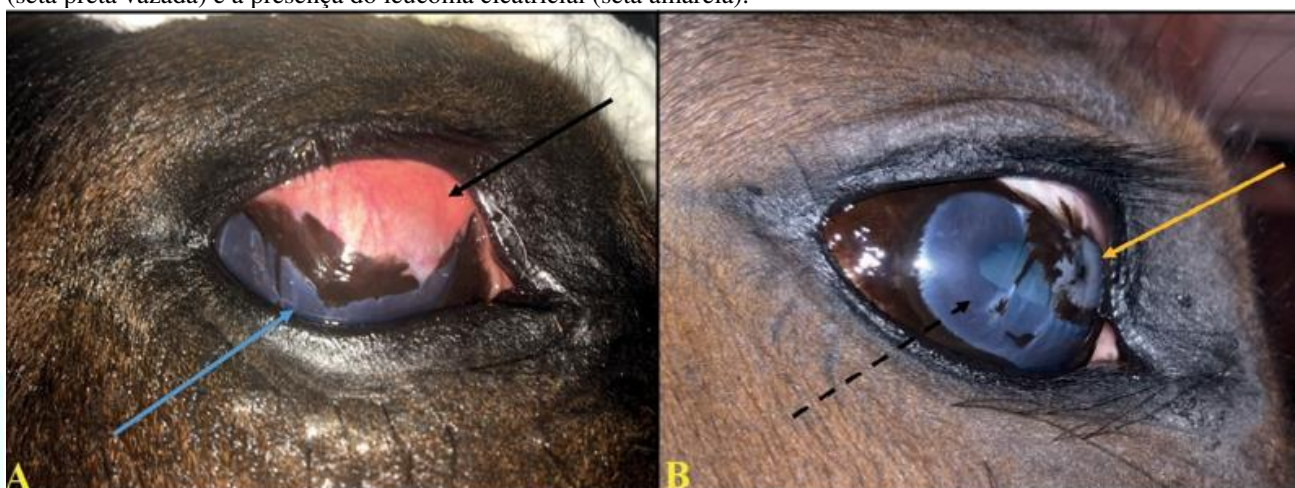A escolha da técnica empregada pelo cirurgião também sofreu influência pela questão financeira do proprietário, visto que o mesmo já estava inclinado a realização de uma enucleação do animal, haveria um confronto de interesses quanto a utilização de uma técnica mais elaborada como uma ceratoplastia penetrante com transplante de córnea que excederia o valor do animal. Foi indicado a técnica aqui apresentada como uma alternativa de custo reduzido para que houvesse recuperação do olho do animal sem a necessidade de uma recuperação pós cirúrgica mais exigente. Sobre a escolha da associação de hidratação estromal com antifúngico fluconazol junto da técnica, foi devido ao

potencial inexplorado da utilização de medicação intra-estromal e o medicamento pela baixa toxicidade e alta penetração tecidual devido a sua elevada lipossolubilidade.

A via intraestromal de administração também foi contemplada como via alternativa para a administração de diferentes substâncias e elementos como albumina bovina para a criação de um modelo angiogênico para o tratamento de úlceras da córnea na Medicina Veterinária, também levanta uma maneira interessante de administração de medicamentos, pois permite a aplicação de direto perto da área afetada, com absorção sistêmica mínima, um gerenciamento de baixas doses, e a certeza de que visualmente você pode observe o momento exato em que o medicamento desaparece do córnea, que pode variar entre 10 e 15 dias [9]. Aplicação intra-estromal de agentes antifúngicos como anfotericina B e voriconazole já foi vista efetiva em alguns casos de abscessos estromais, a vantagem desse procedimento é o seu custo reduzido, porém existe o risco de introduzir agentes infecciosos na câmara anterior e a formação de catarata [5].

A utilização de medicações por via intra-estromal ainda é uma via ainda não muito explorada na Medicina Veterinária que se apresenta de forma promissora, havendo assim a necessidade de realização de futuros estudos e experimentos para comprovação total de sua utilidade. A técnica de ceratectomia lamelar penetrante associada com a aplicação intraestromal de medicação antifúngica mostrou-se eficaz com um pós-cirúrgico sem complicações, e apresentando resultados extremamente satisfatórios, tendo restaurado a integridade e transparência corneana assim como a visão do animal, sendo assim, este procedimento é indicado em casos de abscessos estromais profundos.

Figura 3. A- Olho direito 60 dias após a cirurgia sendo possível observar o flap bipedicular (seta preta) e transparência parcial da córnea (seta azul). B- Olho direito 3 meses após a retirada do flap bipedicular, observasse retorno da transparência (seta preta vazada) e a presença do leucoma cicatricial (seta amarela).



REFERÊNCIAS

- Brooks d.e. 2008. Oftalmologia equina. In: oftalmologia clínica em animais de companhia. São paulo: medvet, pp.265-300.
- Brooks d.e. 2004. Inflammatory stromal keratopathies: medical management of stromal keratomalacia, stromal abscesses, eosinophilic keratitis, and band keratopathy in the horse. *Veterinary clinics of north america: equine practice*. 20(2): 345-360.
- Brooks d.e. & matthews a.g. 2007. Equine ophthalmology. In: gelatt k.n., gilger b.c. & kern t.j. (eds). *Veterinary ophthalmology*. 4th edn. Ames: blackwell., pp.1165-1274
- Costa b.c. 2020. Oftalmologia clínica em equinos e animais de companhia. 38f. Porto, portugal. Relatório final de estágio (mestrado integrado em medicina veterinária) - programa de pós-graduação em medicina veterinária instituto de ciências biomédicas abel salazar - universidade do porto.
- Hamilton h.l., mclaughlin s.a., whitley e.m., gilger b.c. & whitley r.d. 1994. Histological findings in corneal stromal abscesses of 11 horses: correlation with cultures and cytology. *Equine veterinary journal*. 26(6): 448-453.
- Rebhun w.c. 1992. Corneal stromal infections in horses. *Continuing education articles*. 14: 363-371.
- Santos f.c.c., schmith r.a., noqueira c.e.w. & curcio b.r. 2013. Tratamento medicamentoso de ulceração corneana e abscesso estromal em equinos. *Acta scientiae veterinariae*. 41: 26. 6p.
- Scotty n.c. 2005. Equine keratomycosis. *Clinical techniques in equine practice*. 4(1): 29-36.
- Romero y.v. 2017. Intraestomal injection as new method in the treatment of infections corneal ulcers. *Revista información científica*. 96(2): 337-345.