 <https://doi.org/10.56238/ciesaudesv1-116>

Joyce Mergulhão de Araújo

Aguinaldo Francisco Mendes Junior

Gabriele Barros Mothé

Bruna Maria Begami Sanches Tanaka

Luana Franco Cardoso

Natália Vinhosa Bruno

Luana Segato Lopes

RESUMO

A esporotricose é uma micose de caráter zoonótico causada por fungos do gênero *Sporothrix*. O patógeno está presente no solo, na água, em matéria orgânica e em decomposição, sendo encontrado, portanto, em diferentes ambientes. No entanto, apesar de ser possível a transmissão sapronótica, no Brasil esta acontece principalmente por inoculação traumática do fungo, a partir de mordeduras e arranhaduras causadas por felinos infectados. A

partir daí, a doença pode suscitar manifestação clínica diversa, principalmente representada por sinais cutâneos e respiratórios, podendo comprometer de forma significativa a saúde do animal. Apesar da doença acometer mais frequentemente os gatos, os cães também são hospedeiros suscetíveis, mas o seu diagnóstico muitas vezes é um desafio. Sendo assim o objetivo deste artigo é relatar um caso clínico de esporotricose intranasal em uma cadela de um ano de idade da raça spitz alemão, cujo único sinal apresentado foi a dispneia inspiratória, diferentemente da manifestação cutânea mais comum. O diagnóstico foi definido a partir da avaliação histopatológica de fragmento retirado via rinoscopia. O tratamento da cadela foi realizado com o antifúngico itraconazol e houve remissão completa da doença. Esse estudo reforça a necessidade de estabelecer o diagnóstico e terapêutica correta para o paciente, além de evidenciar que a esporotricose deve ser considerada como um diagnóstico diferencial em cães com alterações respiratórias ou cutâneas.

Palavras-Chave: Canino, Cavidade nasal, Esporotricose.

1 INTRODUÇÃO

A esporotricose é uma doença com grande destaque na saúde pública e na medicina veterinária devido ao seu potencial zoonótico e por ter atingido níveis alarmantes de casos, tanto em animais, quanto em humanos (Rodrigues et al., 2022). É causada por fungos do gênero *Sporothrix* que podem ocasionar manifestação clínica diversa no hospedeiro infectado, tais como alterações na pele, nas mucosas, no tecido linfático, de forma sistêmica ou e extracutânea. Apesar da forma cutânea ser a forma mais frequente de manifestação clínica, em alguns casos a esporotricose também pode resultar importantes alterações respiratórias (Chakrabarti et al., 2015).

A transmissão acontece pela inoculação traumática do fungo na pele. Antigamente, no Brasil, essa infecção estava comumente associada a traumas ocupacionais de profissionais que trabalham diretamente com o solo, como jardineiros e agricultores. No entanto, atualmente, a transmissão zoonótica prevalece, já que o felino doméstico é o hospedeiro mais suscetível à infecção e participa diretamente do ciclo da transmissão, através de mordeduras, arranhaduras e pelo contato com o

exsudato das lesões, que constantemente se apresentam com riqueza de leveduras facilitando a contaminação do ambiente a infecção de animais, incluindo o ser humano (Rodrigues et al., 2022).

O gênero *Sporothrix* compreende dezenas de espécies. Dentre estas, estão *S. brasiliensis*, a espécie mais patogênica e protagonista nas transmissões a partir de gatos, além de *S. schenckii*, a espécie mais amplamente distribuída no mundo, importante causadora de sapronoses nas Américas (Rodrigues et al., 2022).

Apesar da grande importância epidemiológica associada aos gatos, várias outras espécies são suscetíveis à infecção, tanto animais domésticos, quanto selvagens, como cavalos, porcos, tatus, chimpanzés, dentre outras, sendo o cão a segunda espécie doméstica mais acometida pela doença.

A infecção de cães por fungos do gênero *Sporothrix* já foi relatada em diferentes países, bem como nas diversas regiões do Brasil, principalmente na região sudeste e sobretudo no Rio de Janeiro, onde a esporotricose se configura como uma importante hiperendemia (Cafarchia, 2006; Pereira et al., 2015; Zager et al., 2021).

Em geral, a esporotricose canina está diretamente associada ao contato com gatos enfermos. Cães nesta situação também se assemelham clinicamente aos gatos com esporotricose, isto é, manifestando lesões cutâneas em diferentes partes do corpo. No entanto, alguns animais podem desenvolver um quadro clínico com alterações em trato respiratório cranial e caudal (Schubach et al., 2006). Isto posto, o objetivo deste trabalho é relatar o caso de um cão da raça Spitz Alemão acometido por esporotricose e que, ao contrário de manifestar a forma clássica da doença, desenvolveu rinite fúngica com complicações como obstrução intranasal e grave dispneia inspiratória, destacando a importância de também considerar em cães a esporotricose no diagnóstico diferencial de moléstias respiratórias.

2 METODOLOGIA

Este artigo trata-se de um relato de caso, abordado de forma descritiva e qualitativa, onde segundo Pereira et al, (2018), caracteriza-se como uma pesquisa que por via direta recolhe dados relativos ao estudo através do acesso aos registros médicos e aos exames fornecidos, sendo o pesquisador o instrumento primordial. Por se tratar de um relato de caso atendido na rotina clínica veterinária, não foi necessário a submissão ao CEUA (Comitê de Ética no Uso de Animais). O presente trabalho foi desenvolvido a partir do atendimento clínico de um cão no estado do Rio de Janeiro, evidenciando o diagnóstico e tratamento da rinite fúngica causada por *Sporothrix spp.*

3 RELATO DO CASO

Relata-se o caso de uma paciente canina, fêmea, da raça Spitz Alemão, de um ano de idade,

pesando 3,5 kg, atendida em clínica particular na cidade de Niterói - RJ, em fevereiro de 2022. De acordo com o histórico, a paciente vivia no município de Rio Bonito - RJ, e apresentava dispneia inspiratória como único sinal clínico, por aproximadamente seis meses, que teria se acentuado há um mês, segundo a responsável pelo animal. A cadela residia com três contactantes felinos semi-domiciliados e um deles apresentava lesões de pele, à época do início dos sinais clínicos, posteriormente também diagnosticado com esporotricose.

A paciente havia sido atendida por outro médico veterinário em agosto de 2021, que a submeteu a exames complementares de imagem (radiografia torácica e cervical), mas, tais exames, não evidenciaram alterações.

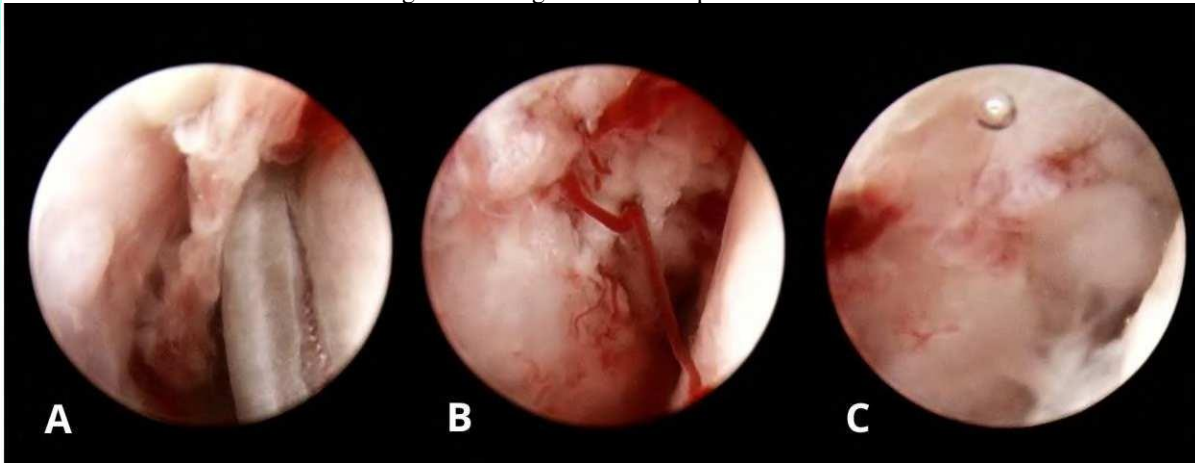
Foram realizados exames laboratoriais, revelando ao hemograma leucocitose ($17.200 \text{ cel}/\mu\text{l}$ - valor de referência 6.000 a $17.000 \text{ cel}/\mu\text{l}$) neutrofílica (segmentados: $13.932 \text{ cel}/\mu\text{l}$ - valor de referência 3.000 a $11.500 \text{ cel}/\mu\text{l}$) e trombocitose ($553.000 \text{ cel}/\mu\text{l}$ - valor de referência 200.000 a $500.000 \text{ cel}/\mu\text{l}$). Sem alterações significativas na avaliação bioquímica de enzimas hepáticas e renais.

Baseando-se no histórico e exames prévios da paciente, foram solicitados os exames de tomografia computadorizada da face, rinoscopia e laringoscopia e broncoscopia para o diagnóstico diferencial de processo obstrutivo em trato respiratório cranial.

A tomografia computadorizada foi realizada em tomógrafo com multidetectores, espessura de corte de $1,5\text{mm} \times 1,5\text{mm}$, séries simples e com contraste venoso e foram realizadas reconstruções multiplanares em cortes finos, sendo evidenciado rinite bilateral, possivelmente associada à doença inflamatória/infecciosa de base, devido a obstrução focal, bilateral e simétrica do fluxo aéreo na cavidade nasal secundária à proliferação tecidual nos meatos nasais com sutil coleção fluida projetada rostralmente. Também se evidenciou linfonodomegalia compatível com origem reacional/infecciosa. Foi observado, inclusive, o adelgaçamento e perdas discretas de definição do osso incisivo.

A rinoscopia (Figura 1), realizada sob anestesia com isoflurano, com ótica rígida reta de $1,9\text{mm}$, obtendo visualização rostral e vídeo-endoscópio Fujinon 4400, obtendo imagem retrógrada, exibiu, em ambas as cavidades nasais, mucosa com discreto enantema em toda a anatomia das estruturas nasais e presença de proliferação tecidual focal entre concha nasal dorsal e média, de aspecto esbranquiçado e vascularizado obstruindo parcialmente o lúmen nasal. Já a rinoscopia retrógrada exibiu presença de discreto colabamento de ambas coanas. Coletou-se fragmentos para a biópsia e cultura das duas cavidades nasais.

Figura 1 - Imagens da rinoscopia da cavidade nasal.



Fonte: Rádio Vet Centro de Radiologia Veterinária.

A: Presença de proliferação tecidual focal entre concha nasal dorsal e média, de aspecto esbranquiçado e vascularizado obstruindo parcialmente lúmen nasal direito. B: Presença de proliferação tecidual focal entre concha nasal dorsal e média, de aspecto esbranquiçado e vascularizado obstruindo parcialmente lúmen nasal esquerdo. C: Coanas com discreto grau de colabamento.

A avaliação histopatológica do fragmento retirado revelou intensa proliferação granulomatosa envolvendo difusamente o tecido fibroconjuntivo, entremeado a extensos focos de necrose e traços de ulceração epidérmica, com população inflamatória granulomatosa mediada predominantemente por macrófagos, células multinucleadas, agregados de linfócitos, plasmócitos e por vezes agregados de neutrófilos segmentados. Notou-se numerosas estruturas compatíveis com leveduras de morfologia pequena, aspecto capsular e com intensa refringência, indicativo de *Sporothrix spp.* A coloração com Ácido Periódico de Schiff (PAS) resultou em positivo. Não foi observado indícios de malignidade nas amostras. Em resumo, este exame determinou proliferação inflamatória de etiologia fúngica, com padrão histopatológico compatível com esporotricose.

Para o tratamento clínico foi prescrito o antifúngico Itraconazol na dose de 20mg/kg de peso corporal, a cada 24 horas, durante quarenta e cinco dias consecutivos. Também foi prescrito o suplemento S-Adenosil-Metionina (SAME) na dose de 20mg/kg, uma vez ao dia, durante 60 dias. Para controle da inflamação foi receitado o anti-inflamatório esteroideal prednisolona na dose de 0,5mg/kg de peso corporal, uma vez ao dia, durante três dias. Após os 45 dias de tratamento com itraconazol, a paciente foi avaliada novamente e dada a remissão dos sintomas, manteve-se o uso do fármaco na mesma posologia por mais 30 dias, por ser o protocolo recomendado atualmente (Zager et al., 2021). A paciente recebeu alta após a conclusão do protocolo com remissão total dos sinais clínicos.

4 RESULTADOS E DISCUSSÃO

A ocorrência da esporotricose em cães é relativamente incomum quando comparada à doença em felinos, sendo indispensável a documentação dos casos, principalmente quando a manifestação clínica não se enquadra na sintomatologia clássica da doença, o que pode resultar em morosidade no diagnóstico e agravamento dos quadros. Existem poucos relatos na literatura médico veterinária brasileira, sendo a maioria dos casos relatados da região sudeste do Brasil, mais frequentemente no estado do Rio de Janeiro, associado a transmissão por gatos (Zager et al., 2021). No atual relato acredita-se que a paciente contraiu a doença por contato com um gato infectado que era contactante, reforçando a importância dos felinos na transmissão, tal como demonstrado por Schubach et al. (2008) em que 85% dos cães diagnosticados com esporotricose tiveram contato com um gato infectado.

Comparativamente aos milhares de casos em gatos, de acordo com Figueiredo et al. (2022), foram identificados 295 casos de esporotricose em cães no estado do Rio de Janeiro entre 1998 e 2018. Ainda de acordo com esses autores, maior parte dos casos ocorreu em áreas onde a maioria dos domicílios são casas, assim como a paciente deste, isto provavelmente porque desta maneira os cães podem ter contato com gatos circulantes, o que é muito difícil de acontecer com cães que moram em apartamento.

Ainda de acordo com Zager et al. (2021), a maioria dos cães assim como os gatos apresentam lesões cutâneas ulceradas, o que não foi o caso da paciente deste relato. Nos cães que apresentam a forma respiratória da doença são comumente observados: espirros, secreção nasal seromucosa, além de aumento e deformação do plano nasal (Madrid et al., 2012); porém, em função do processo obstrutivo causado pela doença fúngica em cavidade nasal, o principal sinal clínico observado na paciente foi dispneia inspiratória.

Os sinais clínicos persistentes da paciente provavelmente se devem ao fato de que a cura espontânea é rara e o uso de antifúngicos é indispensável (Rodrigues et al., 2022), além da morosidade para se estabelecer o diagnóstico definitivo e o correto tratamento.

O diagnóstico da esporotricose em cães é um desafio, visto que, ao contrário dos gatos, os fungos não são encontrados na superfície das lesões, impossibilitando na maioria das vezes a citopatologia como exame de triagem, e dificultando a cultura, que nos cães, geralmente só é possível a partir do fragmento de tecido coletado por biópsia. Sendo assim, é muito importante para a suspeita diagnóstica de esporotricose em cães que se correlacione o histórico, o exame físico minucioso e o contexto epidemiológico do paciente. Para que assim, possa realizar os exames adequados para o diagnóstico da esporotricose que se dá, em definitivo, com a identificação e isolamento do *Sporothrix* sp. em cultura fúngica, técnicas moleculares, citologia do exsudato e análise histopatológica (Mascarenhas et al., 2018; Rodrigues et al., 2022). Dentre estes exames, o método de referência para

o diagnóstico da esporotricose é o isolamento e identificação do fungo em cultura, porém a técnica de imuno-histoquímica, em alguns casos, pode ser a única forma de identificação do fungo, especialmente se na época da biópsia, a infecção fúngica não foi considerada pelo médico-veterinário (Miranda et al., 2011). No caso deste relato, o diagnóstico foi obtido através da análise histológica do fragmento coletado na rinoscopia.

A tomografia computadorizada apesar de não ter participado de maneira conclusiva no diagnóstico da rinite fúngica, foi importante para revelar a extensão da lesão, indicando obstrução bilateral da cavidade nasal e possível acometimento do osso incisivo, sugerindo acometimento sistêmico. Whittemore e Webb (2007) descreveram um caso de esporotricose canina com acometimento respiratório onde foi realizada tomografia computadorizada de face e foi revelado espessamento severo da mucosa dos turbinados com oclusão quase completa da passagem de ar, associada a lise óssea, de forma muito semelhante ao relatado no atual relato.

A rinoscopia com coleta de material para realização de avaliação histológica, cultura fúngica e bacteriana e citologia é a técnica de escolha para o diagnóstico das diferentes rinites, e é indicada em casos agudos, crônicos ou que não responderam ao planejamento terapêutico. Quando a técnica é realizada por endoscopista experiente junto com biópsia, a taxa de sucesso no diagnóstico é de cerca de 83% em cães. A principal vantagem do uso desta ferramenta é a possibilidade de estabelecer um diagnóstico sem recorrer a rinotomia para visualização e biópsia (Noone, 2001). A coleta de material por rinoscopia e a realização da histopatologia foram o ponto chave para o diagnóstico final da rinite causada pelo *Sporothrix spp.* no animal em questão.

Os fármacos de escolha para o tratamento são comumente antifúngicos azóis, em especial o itraconazol que tem boa distribuição tecidual (Viana et al., 2017; Rodrigues et al., 2022). Outros antifúngicos também podem ser utilizados no tratamento da esporotricose, tais como cetoconazol, anfotericina B e fluconazol (Tutun et al., 2021), porém, no presente relato o uso do itraconazol já foi efetivo, com a remissão total dos sinais clínicos 30 dias após o início do tratamento e sem recidivas.

5 CONCLUSÃO

A esporotricose é uma zoonose epidêmica no estado do Rio de Janeiro com grande destaque nos felinos, todavia muitas das vezes negligenciada em outras espécies. Em vista disso é de suma importância relatar o aparecimento de novos casos em cães, colaborando com a obtenção de dados epidemiológicos, informando também acerca dos sinais clínicos apresentados pela espécie, bem como os métodos diagnósticos e a resposta ao tratamento empregado.

Ainda que a doença seja de menor incidência em cães, o número de casos vem aumentando nesta espécie nos últimos anos, reforçando a necessidade de mais informações para que os pacientes

caninos sejam diagnosticados sem morosidade e recebam tratamento adequado para evitar o agravamento e até mesmo o óbito dos cães com esporotricose. Ainda sugerimos, para trabalhos futuros, realizar uma revisão bibliográfica de publicações científicas acerca da esporotricose em cães no estado do Rio de Janeiro.

AGRADECIMENTOS

Reconhecimento da autoria a publicação inicial na revista Research, Society and Development, v. 12, n. 4, e18412441075, 2023 (CC BY 4.0) | ISSN 2525-3409 | DOI: <http://dx.doi.org/10.33448/rsd-v12i4.41075>

REFERÊNCIAS

- Barros, M. B., Schubach, A.deO., do Valle, A. C., Gutierrez Galhardo, M. C., Conceição-Silva, F., Schubach, T. M., Reis, R. S., Wanke, B., Marzochi, K. B., & Conceição, M. J. (2004). Cat-transmitted sporotrichosis epidemic in Rio de Janeiro, Brazil: description of a series of cases. *Clinical infectious diseases: an official publication of the Infectious Diseases Society of America*, 38(4), 529–535. <https://doi.org/10.1086/381200>
- Barros, M. B. D. L., Schubach, T. P., Coll, J. O., Gremião, I. D., Wanke, B., & Schubach, A. (2010). Esporotricose: a evolução e os desafios de uma epidemia. *Revista Panamericana de Salud Pública*, 27(6), 455-460.
- Boechat, J. S., Pereira, S. A., de Sá Machado, A. C., Viana, P. G., Almeida-Paes, R., Zancopé-Oliveira, R. M., Gremião, I. D. F., & de Oliveira, M. M. E. (2021). Canine sporotrichosis: polyphasic taxonomy and antifungal susceptibility profiles of *Sporothrix* species in an endemic area in Brazil. *Brazilian journal of microbiology: [publication of the Brazilian Society for Microbiology]*, 52(1), 135–143. <https://doi.org/10.1007/s42770-020-00328-8>
- Cafarchia, C., Sasanelli, M., Lia, R. P., de Caprariis, D., Guillot, J., & Otranto, D. (2007). Lymphocutaneous and nasal sporotrichosis in a dog from southern Italy: case report. *Mycopathologia*, 163(2), 75–79. <https://doi.org/10.1007/s11046-006-0086-x>
- Chakrabarti, A., Bonifaz, A., Gutierrez-Galhardo, M. C., Mochizuki, T., & Li, S. (2015). Global epidemiology of sporotrichosis. *Medical mycology*, 53(1), 3- 14.
- Figueiredo, A. B. F., Magalhães, M. A. F. M., Tassinari, W. S., Gremião, I. D. F., Miranda, L. H. M., Menezes, R. C., & Pereira, S. A. (2022). Spatial Distribution of Canine Sporotrichosis in Rio de Janeiro, Brazil (1998-2018) and Its Correlation with Socioeconomic
- Guterres, K. A., de Matos, C. B., Osório, L.daG., Schuch, I. D., & Cleff, M. B. (2014). The use of (1-3) β -glucan along with itraconazole against canine refractory sporotrichosis. *Mycopathologia*, 177(3-4), 217–221. <https://doi.org/10.1007/s11046-014-9736-6>
- Madrid, I.M., Mattei, A.S., Fernandes, C.G. *et al.* Epidemiological Findings and Laboratory Evaluation of Sporotrichosis: A Description of 103 Cases in Cats and Dogs in Southern Brazil. *Mycopathologia* 173, 265–273 (2012). <https://doi.org/10.1007/s11046-011-9509-4>
- Madrid, I. M., Mattei, A. S., Soares, M. P., de Oliveira Nobre, M., & Meireles, M. C. (2011). Ultrastructural study of the mycelial phase of clinical isolates of *Sporothrix schenckii* obtained from feline, canine and human cases of sporotrichosis. *Brazilian journal of microbiology: [publication of the Brazilian Society for Microbiology]*, 42(3), 1147–1150. <https://doi.org/10.1590/S1517-838220110003000037>
- Mascarenhas, M. B., Lopes, N. L., Pinto, T. G., Costa, T. S., Peixoto, A. P., Ramadina, R. R., & Fernandes, J. I. (2018). Canine sporotrichosis: report of 15 advanced cases. *Pesquisa Veterinária Brasileira*, 38, 477-481.
- Miranda, L. H., Quintella, L. P., Menezes, R. C., dos Santos, I. B., Oliveira, R. V., Figueiredo, F. B., Lopes-Bezerra, L. M., & Schubach, T. M. (2011). Evaluation of immunohistochemistry for the diagnosis of sporotrichosis in dogs. *Veterinary journal (London, England: 1997)*, 190(3), 408–411. <https://doi.org/10.1016/j.tvjl.2010.12.004>

- Noone K. E. (2001). Rhinoscopy, pharyngoscopy, and laryngoscopy. *The Veterinary clinics of North America. Small animal practice*, 31(4), 671–689. [https://doi.org/10.1016/s0195-5616\(01\)50065-0](https://doi.org/10.1016/s0195-5616(01)50065-0)
- Oliveira, D. C., Lopes, P. G., Spader, T. B., Mahl, C. D., Tronco-Alves, G. R., Lara, V. M., Santurio, J. M., & Alves, S. H. (2011). Antifungal susceptibilities of *Sporothrix albicans*, *S. brasiliensis*, and *S. luriei* of the *S. schenckii* complex identified in Brazil. *Journal of clinical microbiology*, 49(8), 3047–3049. <https://doi.org/10.1128/JCM.00255-11>
- Pereira, A. S., Shitsuka, D. M., Parreira, F. J., & Shitsuka, R. (2018). Metodologia da pesquisa científica.
- Pereira, S.A., Gremião, I.D.F., Menezes, R.C. (2015). Sporotrichosis in Animals: Zoonotic Transmission. In: Zeppone Carlos, I. (eds) Sporotrichosis. Springer, Cham. https://doi.org/10.1007/978-3-319-11912-0_6
- Rodrigues, A. M., Gonçalves, S. S., de Carvalho, J. A., Borba-Santos, L. P., Rozental, S., & Camargo, Z. P. D. (2022). Current progress on epidemiology, diagnosis, and treatment of sporotrichosis and their future trends. *Journal of Fungi*, 8(8), 776.
- Schubach, A., Barros, M. B., & Wanke, B. (2008). Epidemic sporotrichosis. *Current opinion in infectious diseases*, 21(2), 129–133. <https://doi.org/10.1097/QCO.0b013e3282f44c52>
- Schubach, T. M., Schubach, A., Okamoto, T., Barros, M. B., Figueiredo, F. B., Cuzzi, T., ... & Wanke, B. (2006). Canine sporotrichosis in Rio de Janeiro, Brazil: clinical presentation, laboratory diagnosis and therapeutic response in 44 cases (1998–2003). *Sabouraudia*, 44(1), 87-92.
- Silva, M. B. T. D., Costa, M. M. D. M., Torres, C. C. D. S., Galhardo, M. C. G., Valle, A. C. F. D., Magalhães, M. D. A. F., ... & Oliveira, R. M. D. (2012). Esporotricose urbana: epidemia negligenciada no Rio de Janeiro, Brasil. *Cadernos de Saúde Pública*, 28, 1867-1880.
- Tutun, H., Sababoglu, E., Ayan, A., Sevindik, M. (2021). Fungal Diseases and Therapy in Dogs. In: Gupta, A., Pratap Singh, N. (eds) Fungal Diseases in Animals. Fungal Biology. Springer, Cham. https://doi.org/10.1007/978-3-030-69507-1_8
- Viana, P. G., Figueiredo, A. B. F., Gremião, I. D. F., de Miranda, L. H. M., da Silva Antonio, I. M., Boechat, J. S., de Sá Machado, A. C., de Oliveira, M. M. E., & Pereira, S. A. (2018). Successful Treatment of Canine Sporotrichosis with Terbinafine: Case Reports and Literature Review. *Mycopathologia*, 183(2), 471–478. <https://doi.org/10.1007/s11046-017-0225-6>
- Whittemore, J. C., & Webb, C. B. (2007). Successful treatment of nasal sporotrichosis in a dog. *The Canadian veterinary journal = La revue vétérinaire canadienne*, 48(4), 411–414.
- Zager, V.Â., dos Santos, L.A., Malegoni, A.C.S., Roque, L.Z., da Silva, T.B., Risso, F.B., Cota, J.M. and Pereira, C.M. (2021) Canine Sporotrichosis: Clinic, Epidemiology, Diagnosis and Treatment. *Open Access Library Journal*, 8: e7406 <https://doi.org/10.4236/oalib.1107406>