

Desfecho favorável após ruptura de aneurisma em artéria comunicante anterior: Relato de caso



<https://doi.org/10.56238/medfocoexplconheci-010>

Lizandra Couto Raymundo

Médica Residente de Clínica Médica pela Universidade Estadual de Maringá (UEM), Maringá, Paraná. Graduação em Medicina pelo Centro Universitário de Maringá (Unicesumar).

Lucas Luiz Fitipaldi Ferreira

Médico Paliativista pela Universidade Federal de Minas Gerais (UFMG), Marília, São Paulo. Graduação em Medicina pelo Centro Universitário de Maringá (Unicesumar).

Ana Paula da Silva

PhD, Graduação em Biologia pela Unipar (Universidade Paraense) Docente do Departamento de Ciências da Saúde, Universidade Federal de Ciências da Saúde de Porto Alegre (UFCSPA), Porto Alegre, Rio Grande do Sul.

Elizangela dos Anjos Silva

PhD, Graduação em Fisioterapia – Unipar (Universidade Paraense); Especialização em Morfofisiologia Aplicada ao Exercício - UEM; Mestrado em Ciências - Área de Concentração (Anatomia) pela USP; Doutorado em Ciências - Área de Concentração (Anatomia) pela USP; Pós-Doutorado na área de Patologia pela USP; Cursos de Aperfeiçoamento na área de Estomatologia Clínica (Disfunção Temporomandibular) pela FAO/USP. Docente do Departamento de Medicina, Universidade Federal do Pampa (Unipampa), Uruguaiana, Rio Grande do Sul.

Diogo Fraxino de Almeida

MD, Neurologista pela Universidade Federal do Paraná (UFPR) e eletroneuromiografista - Eletro-neuro Clínica Médica e docente de Neurologia e Tutor na faculdade de medicina do Centro Universitário de Maringá (Unicesumar).

Fabio Meurer

MD, Graduação em Medicina pela Universidade do Oeste Paulista (2004). Especializou-se em Radiologia e Diagnóstico por Imagem (2007), atua como médico radiologista na Santa Casa de Misericórdia de Maringá.

Alexandre Campos Pulido

MD, Graduação em Medicina pela Universidade Estadual de Maringá (UEM). Residência médica em neurologia pelo Hospital Universitário Evangélico de Curitiba e em área de atuação em dor pelo Hospital de Clínicas de Curitiba (HC/UFPR).

Heber Amilcar Martins

PhD, Graduação em Farmácia pela Unidade de Ensino Superior Ingá - Uningá (2006), especialização em Farmacologia pela Universidade Estadual de Maringá - UEM (2008), especialização em Fisiologia Humana pela Universidade Estadual de Maringá - UEM (2008), mestrado pelo Programa de Pós-graduação em Ciências Farmacêuticas, pela Universidade Estadual de Maringá - UEM (2010), doutorado pelo Programa de Pós-Graduação em Ciências Farmacêuticas, pela Universidade Estadual de Maringá - UEM (2016). Docente do Departamento de Medicina do Centro Universitário de Maringá – UniCesumar, Maringá/PR.

RESUMO

Relatamos o caso de um homem de 46 anos com hemorragia subaracnóidea extensa decorrente de ruptura de aneurisma de artéria comunicante anterior, que foi tratada cirurgicamente. Paciente apresentou intercorrências durante o desenvolvimento da doença, mas evoluiu de forma atípica, com recuperação total e sem sequelas neurológicas, apesar da gravidade e elevado potencial de mortalidade da hemorragia subaracnóidea.

Palavras-chave: Acidente vascular cerebral, Artéria comunicante anterior, Evolução clínica, Hemorragia subaracnóidea.



1 INTRODUÇÃO

Acidente vascular cerebral (AVC) é uma emergência de complexidade, prevalência e desfechos importantes, considerando as altas taxas de mortalidade e incapacidade funcional. A hemorragia subaracnóidea (HSA), subtipo de AVC hemorrágico que geralmente decorre da ruptura de aneurismas intracranianos, é responsável por aproximadamente 5% dos AVCs, com 35% de mortalidade nos primeiros 30 dias e 15% antes do atendimento médico. Esta doença afeta anualmente 10,5/100.000 pessoas, acometendo pessoas mais jovens se comparado aos demais AVCs^{1,2}.

Apesar da melhoria à assistência, o comprometimento funcional e da qualidade de vida é evidente, uma vez que 46% dos pacientes que sobrevivem à HSA poderão ter prejuízos cognitivos e outras sequelas neurológicas permanentes³.

2 RELATO DE CASO

Homem, 46 anos, hipertenso e obeso, apresentou queixa de mal-estar seguida de cefaleia súbita e intensa, síncope, duas crises convulsivas que resultaram em perda de consciência e vômitos. Na sala de emergência apresentou crise hipertensiva com pressão arterial (PA) 220/120 mmHg. Ao exame neurológico o Glasgow era de 14, estava consciente, porém sonolento, comunicativo mediante solicitação, tinha parestesia em membro inferior esquerdo e não havia rigidez de nuca. O paciente apresentou escore II da Escala Hunt-Hess na admissão.

A tomografia computadorizada (TC) de crânio sem contraste mostrou coleções hiperdensas em cisternas subaracnóideas da base, sulcos e fissuras corticais, caracterizando HSA. Foi iniciado tratamento com nitroprussiato de sódio para controle da crise hipertensiva e encaminhamento ao serviço de referência. Nova TC demonstrou HSA extensa, com maior acúmulo de sangue na porção anterior e basal da fissura longitudinal do cérebro associado a leve hipodensidade no aspecto frontobasal médio direito (Figura 1C e 1D). Foi identificada pequena hemorragia intraventricular com discreta proeminência nos ventrículos laterais e terceiro ventrículo compatível com o grau IV da Escala de Fisher. A angiografia cerebral revelou aneurisma sacular de 5 mm em Artéria Comunicante Anterior (ACoA) (Figura 1A e 1B), com dois lóbulos, um deles pulsátil e ausência de vasoespasma significativo.

A evolução do quadro clínico foi caracterizada por cefaleia constante, picos hipertensivos, variações no estado geral e turvação visual que evoluiu para diplopia. No quinto dia de admissão o paciente foi submetido à microcirurgia de clipagem aneurismática através da dissecação da ACoA e aplicação de cliques no colo aneurismático, com oclusão completa (Figura 1E e 1F). Por fim foi alocado dreno de sucção no espaço subaracnóideo.

No pós-operatório (PO) ocorreram vários períodos de delirium marcado por desorientação e agitação, porém sempre responsivo aos comandos verbais. Retirou dreno de sucção involuntariamente, por isso foi submetido à TC que evidenciou lesão isquêmica no aspecto anterior da cápsula interna



direita (artérias estriadas anteriores), focos de pneumoencéfalo e discreto desvio da linha média para a esquerda. O paciente ficou em observação caso ocorresse possível alteração de nível de consciência, porém não houve nenhum agravamento da condição clínica. Evoluiu com fístula líquórica e coleção hemática epidural, sem efeito de massa sobre o hemisfério cerebral direito na TC. Foi realizada punção do conteúdo hemático e manutenção de curativo compressivo obtendo a resolução da intercorrência. A diplopia apresentada pelo paciente obteve completa recuperação após a abordagem cirúrgica.

Após quinze dias de internação, o paciente recebeu alta hospitalar sem déficit sensitivo-motor e cognitivo aparentes, exceto por desorientação no tempo e espaço, com recuperação total no primeiro mês PO. Desde 2014 o paciente faz acompanhamento clínico e mantém sua funcionalidade e independência preservadas.

3 DISCUSSÃO

Na HSA o diagnóstico rápido e correto e a conduta apropriada são fatores decisivos para assegurar a sobrevivência do paciente e a minimização de complicações e sequelas. A conduta cirúrgica foi condizente com o que está estabelecido na literatura, uma vez que a base terapêutica da HSA decorrente da ruptura aneurismática consiste na clipagem microcirúrgica de aneurismas ou técnicas de oclusão endovasculares³. Casos de aneurismas de ACoA representam dificuldade particular para ambas as terapêuticas, pois normalmente apresentam tamanho aumentado do colo aneurismático, além das variações anatômicas desse vaso⁴.

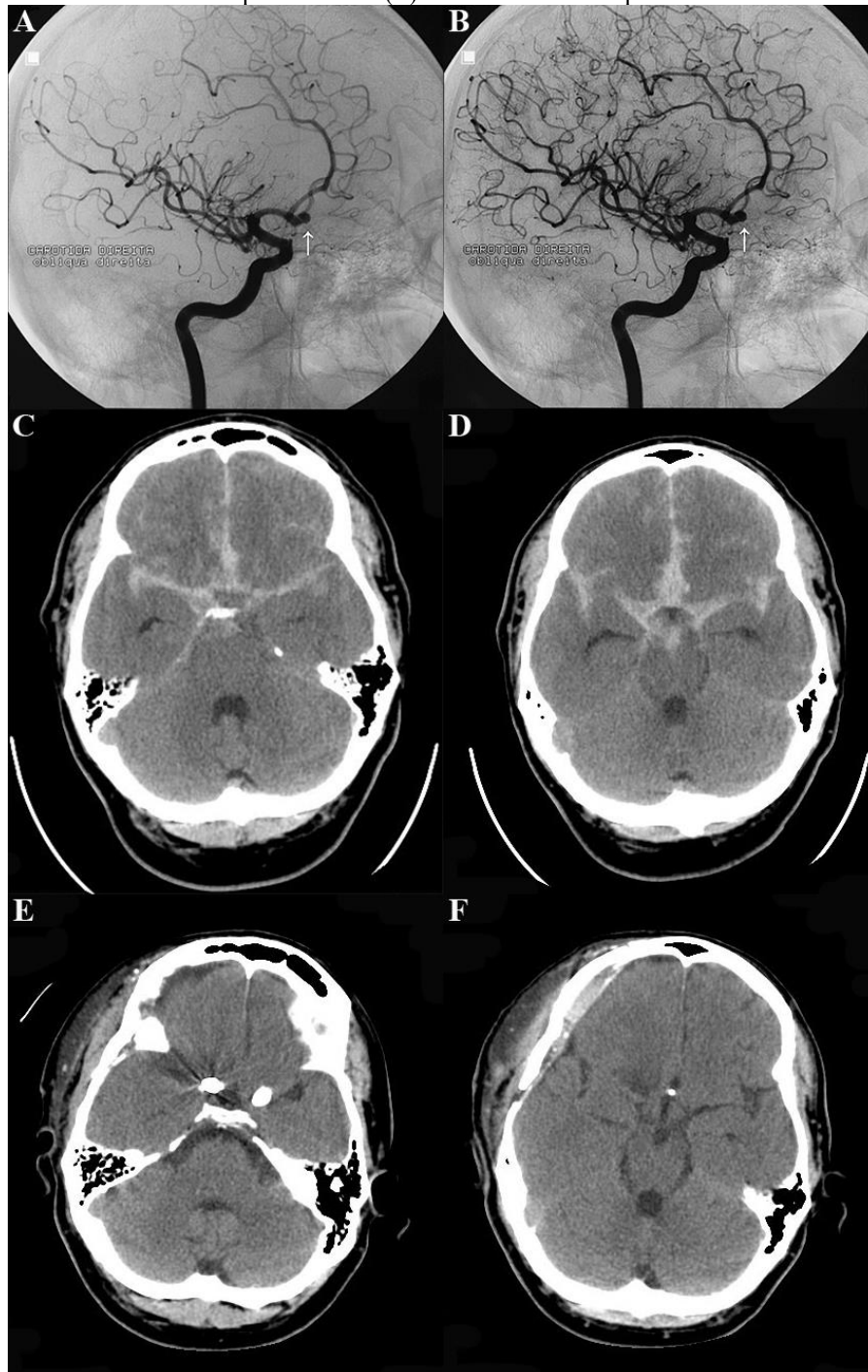
Embora existam estudos sobre clipagem microcirúrgica e oclusão endovascular, não há evidências de superioridade absoluta de uma técnica em relação à outra, sendo necessário, portanto, avaliação de cada caso. Para o reparo de aneurismas maiores, por exemplo, foram obtidos resultados satisfatórios da clipagem microcirúrgica com taxas menores de recorrência em imagens de angiografia⁵. Lawton e Vates (2017)⁶, compararam as duas técnicas e demonstraram que o tratamento endovascular resultou em melhores desfechos de funcionalidade em um ano, enquanto o tratamento por clipagem microcirúrgica proporcionou menor taxa de ressangramento, maior obliteração e durabilidade. Por outro lado, resultados semelhantes em ambas as abordagens terapêuticas foram demonstradas após o terceiro ou sexto ano de tratamento.

A escolha da terapêutica a ser adotada suscita discussões devido à individualidade da condição clínica do paciente, além da idade, características do aneurisma e suas relações com os vasos da região, por isso a necessidade de abordagem integrada dos profissionais, para assim reduzir a chance do paciente desenvolver complicações como ressangramento, hidrocefalia, convulsões, edema cerebral e isquemia cerebral tardia por vasoespasmos, complicações essas que podem resultar em óbito ou prejuízos significativos da qualidade de vida⁷.



O ressangramento, em especial, é a complicação mais temida dentro das primeiras 24 horas, por ser causa importante de morbidade e morte encefálica, principalmente nos casos em que o paciente apresenta PA acima de 160 mmHg, sendo esta, portanto, alvo de conduta inicial de tratamento. Posteriormente, o objetivo principal passa a ser a rápida abordagem cirúrgica, de preferência dentro dos primeiros quatro dias da HSA, de modo a evitar vasoespasmo tardio, conseqüente hipoperfusão cerebral e isquemia cerebral tardia, condições potencialmente danosas⁸.

Figura 1. Angiografia cerebral revelou aneurisma sacular de 5 mm em artéria comunicante anterior (setas) (A-B). TC demonstrou hemorragia subaracnóidea extensa, com maior acúmulo de sangue na porção anterior e basal da fissura longitudinal do cérebro associado a leve hipodensidade no aspecto frontobasal médio direito (C-D). TC evidenciou clipe cirúrgico no colo aneurismático com completa oclusão (E). TC revelou área hipoatenuante residual frontal à direita (F).





REFERÊNCIAS

Grasso G, Alafaci C, Macdonald RL. Management of aneurysmal subarachnoid hemorrhage: State of the art and future perspectives. *Surgical Neurology International* 2017;8:11.

Oliveira M, et al. The critical care management of poor-grade subarachnoid haemorrhage. *Critical Care* 2016;20:21.

Suarez JI, Tarr RW, Selman WR. Aneurysmal subarachnoid hemorrhage. *New England Journal of Medicine* 2006;354:387-396.

Cohen JE et al. T-microstent-assisted coiling in the management of ruptured wide necked anterior communicating artery aneurysms: Choosing between Y, X and T. *Journal of Clinical Neuroscience* 2016;34:283-287.

O'Neill AH, Chandra RV, Lai LT. Safety and effectiveness of microsurgical clipping, endovascular coiling, and stent assisted coiling for unruptured anterior communicating artery aneurysms: a systematic analysis of observational studies. *Journal of Neurointerventional Surgery* 2016;0:1-5.

Lawton, MT, Vates, GE. Subarachnoid Hemorrhage. *New England Journal of Medicine* 2017;377:257–266.

Suarez JI. Diagnosis and Management of Subarachnoid Hemorrhage. *Continuum* 2015;21:1263-1287.

Rabinstein A, Lanzino G, Wijdicks E. Multidisciplinary management and emerging therapeutic strategies in aneurysmal subarachnoid haemorrhage. *The Lancet Neurology* 2010;9:504-519.